UNIVERSITÉ DE GENÈVE

Archive ouverte UNIGE
https://archive-ouverte.unige.ch

Article scientifique | Article | 2021

Published version | Open Access

This is the published version of the publication, made available in accordance with the publisher's policy.

Douleurs testiculaires chroniques: un défi multidisciplinaire

Vanoli, Sylvain; Vouga, Leo; Iselin, Christophe

How to cite

VANOLI, Sylvain, VOUGA, Leo, ISELIN, Christophe. Douleurs testiculaires chroniques: un défi multidisciplinaire. In: Revue médicale suisse, 2021, vol. 17, n° 761, p. 2086–2089.

This publication URL: https://archive-ouverte.unige.ch/unige:158617

© The author(s). This work is licensed under a Creative Commons Attribution-NonCommercial-NoDerivatives (CC BY-NC-ND) https://creativecommons.org/licenses/by-nc-nd/4.0

Douleurs testiculaires chroniques : un défi multidisciplinaire

SYLVAIN VANOLI[a], LEO VOUGA[a] et Pr CHRISTOPHE ISELIN[a]

Rev Med Suisse 2021; 17: 2086-9

Les douleurs testiculaires chroniques représentent jusqu'à 5% des consultations d'urologie. Un bilan simple retrouve une étiologie organique dans 50 à 75% des cas permettant un traitement ciblé. Le cas échéant, le diagnostic d'exclusion d'orchialgie chronique idiopathique est retenu et une prise en charge multidisciplinaire est alors nécessaire. Le traitement est initialement conservateur, mais n'est efficace que chez 4 à 15% des patients. La réalisation d'un bloc spermatique par infiltration du cordon permet de confirmer l'origine testiculaire des douleurs et apporte un soulagement temporaire. La dénervation microchirurgicale du cordon spermatique est le traitement de choix pour les répondeurs. Il permet un soulagement significatif des douleurs dans 77 à 100% des cas.

Chronic testicular pain: A multidisciplinary challenge

Chronic testicular pain represents up to 5% of urological consultations. A simple workup can help identify an organic etiology in 50 to 75% of cases, leading to a targeted treatment. If this is not the case, chronic idiopathic orchialgia is diagnosed and multidisciplinary management is necessary. Treatment is initially conservative but is only effective in 4 to 15% of patients. Spermatic block by infiltration of the cord confirms the testicular origin of the pain and provides temporary relief. Microsurgical denervation of the spermatic cord is the treatment of choice for responders. It provides significant pain relief in 77 to 100% of cases.

INTRODUCTION

Les douleurs testiculaires chroniques, ou orchialgies chroniques, sont définies comme des douleurs intermittentes ou continues durant au minimum 3 mois et ayant un impact significatif sur la qualité de vie des patients.[1] L'incidence est de 100000 hommes/année aux États-Unis.[1] Ces douleurs touchent le plus souvent des hommes dans leur trentaine et sont à l'origine de 2,5 à 5% des consultations totales d'urologie.[2] Les douleurs peuvent impliquer le testicule, l'épididyme, le canal déférent, le cordon testiculaire ou les structures adjacentes.

DIAGNOSTIC

La recherche de l'étiologie est la pierre angulaire de la prise en charge des orchialgies chroniques, car elle orientera les investigations et le traitement. Cette tâche peut s'avérer laborieuse face au vaste diagnostic différentiel.

[a]Service d'urologie, Département de chirurgie, Hôpitaux universitaires de Genève, 1211 Genève
sylvain.vanoli @hcuge.ch | leo.vouga@hcuge.ch | christophe.iselin@hcuge.ch

Une investigation anamnestique détaillée et ciblée est nécessaire. Il faut porter une attention particulière à l'anamnèse sexuelle, mictionnelle, digestive, psychologique, ainsi qu'aux antécédents chirurgicaux. La douleur doit être ensuite caractérisée avec précision (localisation, irradiation, qualité, association, facteur aggravant). L'examen génital recherche des anomalies structurelles (tumeur, tuméfaction, induration, inflammation) et est associé à un status abdominal complet avec un toucher rectal.

Le bilan initial nécessite un sédiment et une culture urinaire, ainsi qu'une échographie des testicules. Les examens paracliniques seront ensuite effectués de manière sélective. Un CT-scan abdominal low-dose et une IRM lombaire permettent d'exclure la plupart des causes de douleurs référées.

Les examens urologiques tels qu'une cystoscopie ou une cystographie ne sont pas nécessaires. Les investigations permettent, dans 50 à 75% des cas,[1] d'attribuer les douleurs à une pathologie organique identifiable et d'entreprendre un traitement ciblé. Le cas échéant, un diagnostic d'orchialgie chronique idiopathique sera retenu.

ÉTIOLOGIES

Pathologies organiques

Douleurs testiculaires aiguës non résolues

Les diagnostics urologiques aigus fréquents tels qu'épididymite, orchite, torsion-détorsion testiculaire, torsion de l'hydatide de Morgagni et prostatite doivent être évoqués. En effet, ces pathologies peuvent prendre un caractère chronique en cas de traitement inadéquat. Nous ne reviendrons pas en détail sur ces pathologies et leurs traitements qui ont déjà été abordés minutieusement lors d'un précédent article.[3]

Varicocèle

Avec une prévalence auprès de 10 à 15% de la population masculine adulte,[3] la varicocèle, soit le reflux de la veine spermatique dans le plexus pampiniforme, est caractérisée par des douleurs testiculaires vespérales, aggravées par l'activité physique ou sexuelle, et parfois associée à un trouble de la fécondité. Le traitement consiste à interrompre le reflux sanguin à travers la veine spermatique. Il sera effectué soit chirurgicalement par voie ouverte ou laparoscopique, soit radiologiquement par embolisation sélective.

Douleurs postopératoires

Les chirurgies inguinales ou scrotales sont fréquemment source de douleurs chroniques neurogènes. Celles-ci se présentent habituellement sous forme de brûlure ou de douleur

pénétrante, associées à des troubles sensitifs. Elles se retrouvent, de manière chronique, chez 10 à 12% des patients bénéficiant d'une cure de hernie inguinale.[4] La section du nerf ilio-inguinal ou une inflammation chronique liée au filet herniaire peut en être la cause. Le traitement est en premier lieu médicamenteux, mais une révision chirurgicale avec ablation du filet est parfois nécessaire.

Syndrome de douleurs postvasectomie

La vasectomie est une option de contraception définitive qui représente entre 175 000 et 300 000 interventions par année aux États-Unis.[5] On recense une très importante progression de son utilisation au cours des 20 dernières années en Suisse.[5] Elle est efficace, simple et sûre, et permet un meilleur partage de la responsabilité contraceptive du couple. L'intervention est effectuée en ambulatoire et consiste en une incision infracentimétrique scrotale bilatérale, avec isolement du canal déférent qui sera sectionné, ligaturé et coagulé. Des douleurs postopératoires chroniques affectent entre 1 à 2% des hommes.[2] Leur origine est multifactorielle et en partie expliquée par la congestion épididymaire, une inflammation du cordon spermatique, et/ou une fibrose périneuronale. Initialement conservateur, le traitement peut parfois exiger une néoanastomose du canal déférent (vasovasostomie), qui permet de soulager les douleurs dans 69% des cas.[2]

Douleurs référées

Hernie inguinale, colique néphrétique sur obstacle urétéral, anévrisme aortique ou de l'artère iliaque commune ou encore douleurs dorsolombaires peuvent être la source de douleurs testiculaires référées. Le traitement sera adapté à la cause identifiée.

Pathologies structurelles

Les tuméfactions scrotales telles qu'hydrocèle, spermatocèle et tumeur testiculaire ne provoquent habituellement que peu de douleurs. En cas de taille importante, elles peuvent être responsables de sensations de lourdeur ou de douleurs sourdes. Dans ce cas leur prise en charge est chirurgicale.

Causes systémiques

On mentionnera les maladies rhumatologiques telles que la polyartérite noueuse et la vasculite d'Henoch-Schönlein, l'orchite ourlienne (oreillons), la neuropathie diabétique et l'épididymite induite par un traitement d'amiodarone.

Orchialgie chronique idiopathique

Il s'agit d'un diagnostic d'exclusion, qui a comme origine une association de facteurs biologiques et psychiques. On suppose qu'une lésion ou une stimulation répétée d'un nerf sensitif périphérique serait responsable d'une hypersensibilisation neuronale centrale. Ce phénomène serait associé à une dégénérescence wallérienne provoquant une démyélinisation des fibres sensitives périphériques, le tout menant à des douleurs neuropathiques et à une allodynie.

Les patients présentant une orchialgie chronique idiopathique s'inscrivent dans la catégorie des patients douloureux chroniques. On retrouve d'ailleurs une association fréquente avec d'autres syndromes, comme le syndrome douloureux pelvien chronique de l'homme, la fibromyalgie ou les douleurs lombaires chroniques. La prévalence de maladies psychiatriques associées (dépression, abus de substances et troubles anxieux) est plus élevée dans ce groupe que dans la population générale.[6] Cette association semble agir dans les deux sens et se potentialiser. La douleur chronique induit un stress psychologique et les troubles psychosomatiques et/ou psychiatriques se somatisent sous forme de douleurs testiculaires.[7] Une évaluation et un accompagnement psychologique au cours des investigations et du traitement sont indispensables. Le patient sera référé à un psychiatre ou un psychologue, si nécessaire.

TRAITEMENT

En cas d'absence de cause organique claire ou de persistance des douleurs malgré le traitement ciblé entrepris, une approche conservatrice sera proposée en première ligne.

Elle consiste en un traitement d'épreuve de 4 semaines avec AINS (ibuprofène 600 mg, 3 fois/j) et quinolone (ciprofloxacine 500 mg, 2 fois/j), associé à des traitements locaux (application de glace, surélévation des testicules), physiothérapie du plancher pelvien et acupuncture (**figure 1**).[2]

Les traitements antidépresseurs tricycliques (amitriptyline 10 à 25 mg) ont montré un effet positif dans le traitement des douleurs neuropathiques testiculaires,[1] spécialement chez les patients présentant des troubles psychiatriques associés. Une réponse au traitement peut être attendue après 2 à 4 semaines. En cas d'absence de réponse aux tricycliques, la prochaine étape est un traitement de prégabaline (lyrica 75 à 150 mg).[1] Il devrait aboutir à une amélioration clinique dans les 30 jours. Sinon, il sera considéré comme inefficace, donc interrompu.

Le traitement conservateur sera prescrit pendant un minimum de 3 mois. Son succès, qui reste limité, est estimé à 4 à 15% des cas.[2]

La première option interventionnelle est un bloc du cordon spermatique (**figure 2**) qui a un but diagnostique et thérapeutique. Une étude récente a montré de bons résultats avec 70% de succès à 16 mois.[8] Ce type de bloc est préféré au bloc ilio-inguinal, car il permet l'anesthésie conjointe du nerf ilio-inguinal et de la branche génitale du nerf génitofémoral. Il consiste en l'injection dans le cordon spermatique, au niveau du tubercule pubien, d'anesthésiques locaux (9 ml de bupivacaïne 0,5%) et de corticoïdes (1 ml d'acétonide de triamcinolone 10 mg/ml).[8] Le geste est effectué sous guidage échographique. Le soulagement est généralement rapide, mais d'une durée limitée (2 à 4 semaines). L'injection sera répétée 4 fois à 2 semaines d'intervalle pour une réponse plus durable. La réponse au bloc du cordon spermatique prédit la réponse positive à un traitement chirurgical plus invasif. En cas de douleurs inchangées par l'injection, une réévaluation complète des douleurs à la recherche d'une étiologie manquée est nécessaire et aucun autre traitement chirurgical ne sera proposé.

La dénervation microchirurgicale du cordon spermatique est la chirurgie privilégiée pour les orchialgies chroniques idiopathiques. Elle consiste en une incision sous-inguinale, une dissection microscopique du cordon, un stripping du fascia

FIG 1 **Algorithme de prise en charge de l'orchialgie chronique idiopathique**

Examens spécifiques = CT-abdominal, IRM lombaire.

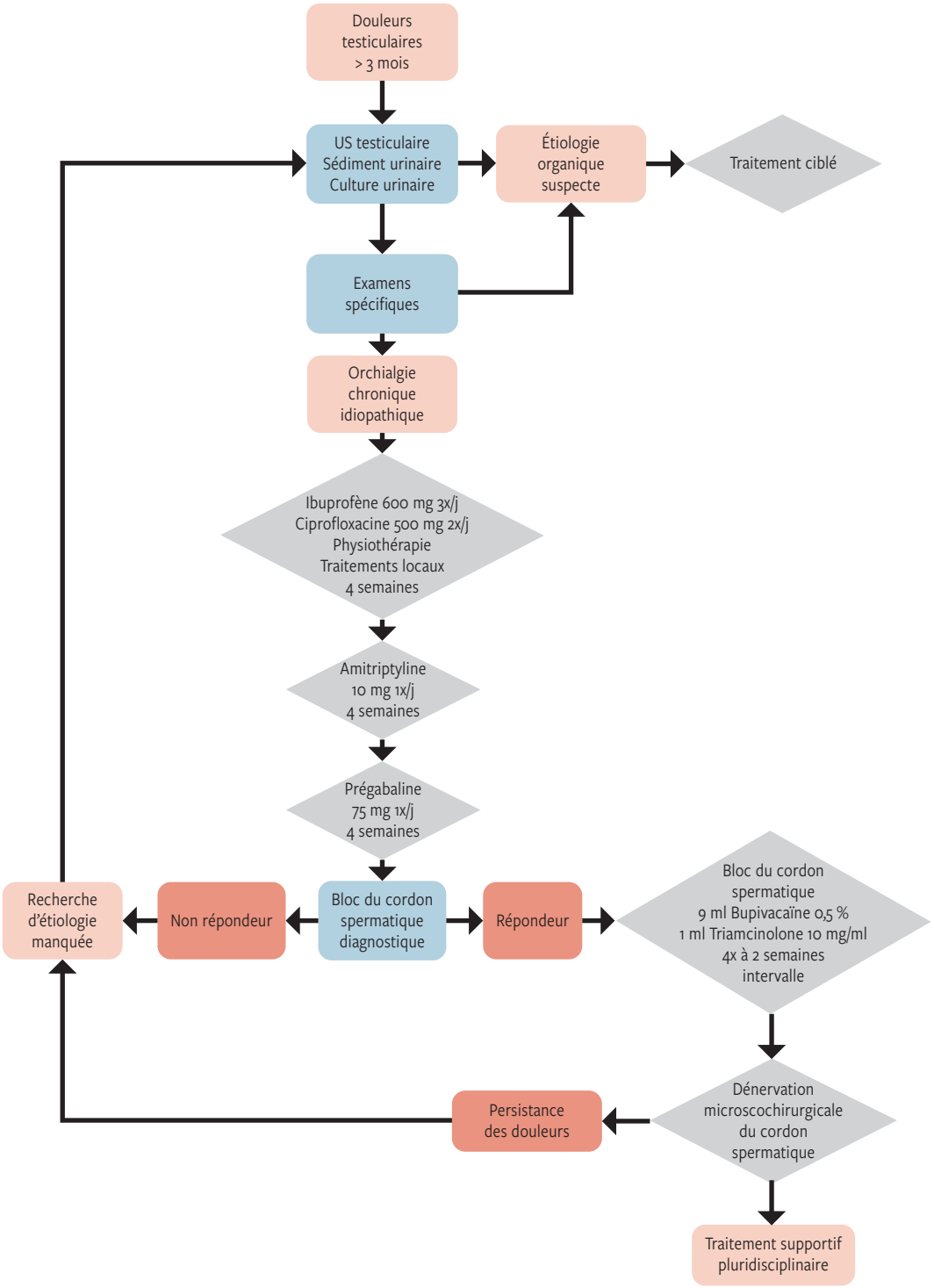

périvasal et une section des fibres crémastériennes. Le but de l'intervention est une ablation complète de l'innervation testiculaire qui permet, dans trois quarts des cas,[9] une réduction significative des douleurs. Le risque principal est la pérennisation des symptômes douloureux entretenue par l'intervention ou par une possible somatisation.

D'autres options chirurgicales, telles que l'ablation du cordon par radiofréquence, l'injection de botox ou l'épididymectomie, sont indiquées dans certaines situations particulières. L'orchidectomie totale par abord inguinal est l'option de dernier recours. Elle comporte un risque de persistance des douleurs qui doit être clairement expliqué au patient avant l'intervention.

FIG 2 Innervation testiculaire et bloc du cordon spermatique

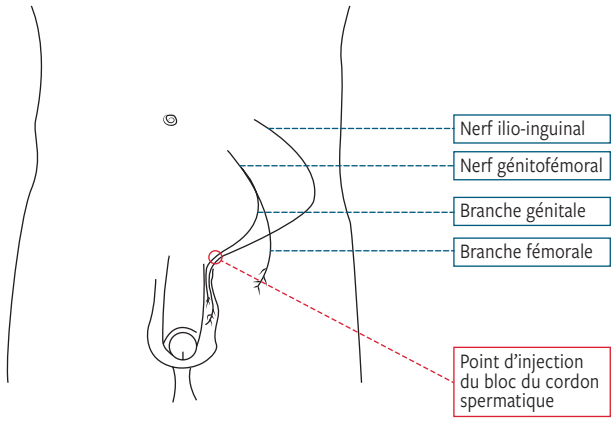

CONCLUSION

Les douleurs testiculaires chroniques présentent un vrai défi diagnostique et thérapeutique qui peut apporter son lot de frustrations au médecin ainsi qu'au patient. Il est important de ne pas banaliser cette souffrance, afin d'offrir une prise en charge multimodale optimale. Les options thérapeutiques sont multiples et une collaboration entre les différents intervenants est primordiale.

Conflit d'intérêts : Les auteurs n'ont déclaré aucun conflit d'intérêts en relation avec cet article.

IMPLICATIONS PRATIQUES

- Une étiologie est retrouvée dans une majorité des cas
- Le traitement ciblé de la pathologie organique est la première étape
- L'orchialgie chronique idiopathique est un diagnostic d'exclusion et la prise en charge est multidisciplinaire
- Le traitement conservateur est la première option malgré sa faible efficacité
- Pour les patients répondant au bloc spermatique, des options chirurgicales efficaces sont disponibles

1 *Calixte N, Brahmbhatt J, Parekatti S. Chronic Testicular and Groin Pain: Pathway to Relief. Vol. 18, Current Urology Reports. Current Medicine Group LLC 1; 2017.
2 *Stephen Leslie AW, Sajjad H, Siref Affiliations LE. Chronic Testicular Pain And Orchalgia-StatPearls-Publishing [En ligne]. 2021 Jan. Disponible sur : www.ncbi.nlm.nih.gov/books/NBK482481/?report=printable
3 **Mengin M, De Gorski A, Iselin CE. Douleurs et tuméfactions scrotales : prise en charge initiale diagnostique et thérapeutique par le généraliste. Rev Med Suisse 2015;11:2270-3.
4 Nguyen DK, Amid PK, Chen DC. Groin Pain After Inguinal Hernia Repair. Adv Surg;2016;50:203-20.
5 Jacobstein R. The Kindest Cut: Global Need to Increase Vasectomy Availability. Lancet Glob Health 2015;3:e733-4.
6 Lian F, Shah A, Mueller B, Welliver C. Psychological Perspectives in the Patient with Chronic Orchialgia. Trans Androl Urol 2017;6:S14-9.
7 Mwamukonda KB, Kelley JC, Cho DS, Smitherman A. Relationship Between Chronic Testicular Pain and Mental Health Diagnoses. Transl Androl Urol 2019;8:S38-44.
8 Simon DP, Bajic P, Lynch KM, Levine LA. Spermatic Cord Block Series as a Minimally Invasive Therapy for Chronic Scrotal Content Pain. J Urol 2021;206:725-32.
9 Parekattil SJ. Targeted Microsurgical Denervation of the Spermatic Cord for Chronic Orchialgia: the Current Standard of Care. Curr Urol Rep 2020;21:47.

* à lire
** à lire absolument