UNIVERSITÉ DE GENÈVE

Archive ouverte UNIGE
https://archive-ouverte.unige.ch

Article scientifique | Article | 2022

Published version | Open Access

This is the published version of the publication, made available in accordance with the publisher's policy.

Complications des dérivations ventriculaires internes

Marison, Fiona; Guechi, Youcef; Goga, Cristina; Ribordy, Vincent; Le Terrier, Christophe; Schmutz, Thomas

How to cite

MARISON, Fiona et al. Complications des dérivations ventriculaires internes. In: Revue médicale suisse, 2022, vol. 18, n° 799, p. 1923–1927. doi: 10.53738/REVMED.2022.18.799.1923

This publication URL: https://archive-ouverte.unige.ch/unige:183160
Publication DOI: 10.53738/REVMED.2022.18.799.1923

© This document is protected by copyright. Please refer to copyright holder(s) for terms of use.

Complications des dérivations ventriculaires internes

FIONA MARISON[a], Dr YOUCEF GUECHI[a], Dre CRISTINA GOGA[b], Pr VINCENT RIBORDY[a], Dr CHRISTOPHE LE TERRIER[a,c] et Dr THOMAS SCHMUTZ[a]

Rev Med Suisse 2022; 18: 1923-7 | DOI : 10.53738/REVMED.2022.18.799.1923

Les dérivations ventriculaires internes sont des systèmes permettant de drainer l'excès de liquide céphalorachidien vers une autre cavité du corps chez des malades atteints d'hydrocéphalie. Elles font l'objet de complications parfois difficiles à identifier pouvant conduire à des errances diagnostiques si les praticien-ne-s n'y sont pas sensibilisé-e-s. Les complications les plus fréquentes sont mécaniques avec dysfonctionnement du drainage et infectieuses. L'arrêt du drainage peut provoquer des signes neurologiques d'hypertension intracrânienne; le diagnostic est alors souvent aisé. Cependant, les signes cliniques peuvent être parfois plus subtils et un dysfonctionnement de la dérivation doit être évoqué. Une prise en charge pluridisciplinaire avec l'équipe de neurochirurgie est nécessaire afin d'évaluer les investigations et la conduite à tenir en urgence.

Complications of cerebral ventricular shunts

Internal ventricular shunts are systems for draining excess cerebrospinal fluid to another body cavity in patients with hydrocephalus. They are subject to complications that are sometimes difficult to identify and can lead to diagnostic errors if practitioners are not enough aware. The most frequent complications are mechanical (drainage dysfunction) and infectious. Interruption of the drainage may causeneurological signs of intracranial hypertension; the diagnosis is usually easy. However, the clinical signs can sometimes be less obvious, and a dysfunction of the shunt should be evoked. A multidisciplinary management with the neurosurgery team is necessary to evaluate the appropriate investigation and the emergency management.

INTRODUCTION

Les dérivations ventriculaires internes (DV) sont des systèmes de drainage du LCR chez des patient-e-s atteint-e-s d'hydrocéphalie malabsorptive, obstructive, ou à pression normale. Ces systèmes sont associés à des complications amenant les patient-e-s à consulter leur médecin traitant-e ou les services d'urgences. Plus d'un tiers des shunts adultes et pédiatriques se compliquent dans la première année de leur mise en place et presque la moitié des patient-e-s avec une DV nécessiteront une révision de ce shunt dans leur vie, tous âges confondus.[1] Certaines de ces complications sont potentiellement létales, il faut donc les connaître et savoir y faire face. Nous rapportons ici l'histoire d'un de nos patients en y ajoutant une revue des principales complications à évoquer.

[a]Service des urgences et du SMUR, HFR Fribourg – Hôpital cantonal, 1708 Fribourg, [b]Unité de neurochirurgie et chirurgie spinale, Service de chirurgie orthopédique, HFR Fribourg – Hôpital cantonal, 1708 Fribourg, [c]Université de Fribourg, 1700 Fribourg
fionamarison@ik.me | youcef.guechi@h-fr.ch | cristina.goga@h-fr.ch
vincent.ribordy@h-fr.ch | christophe.leterrier@h-fr.ch | thomas.schmutz@h-fr.ch

CAS CLINIQUE

M. S., âgé de 55 ans, est adressé aux urgences pour une toux, des douleurs basithoraciques droites et une dyspnée. Ses antécédents sont marqués par une bronchopneumopathie chronique obstructive, une stéatose hépatique non alcoolique et une hydrocéphalie obstructive triventriculaire sur sténose de l'aqueduc de Sylvius d'origine congénitale. Il a bénéficié successivement d'une ventriculocisternostomie puis d'une dérivation ventriculo-péritonéale qui sera remplacée suite à des complications multiples par une dérivation ventriculo-atriale puis ventriculo-pleurale droite.

À son arrivée, le patient est apyrétique. Son examen clinique met en évidence une fréquence respiratoire à 28 par minute, une saturation à 92% en air ambiant, une hypoventilation basale droite et des douleurs à la palpation de l'hypocondre droit. Le bilan biologique révèle un syndrome inflammatoire. L'angioscanner thoracique (figure 1) objective une embolie pulmonaire segmentaire et sous-segmentaire bilatérale associée à un volumineux épanchement pleural droit. L'équipe des urgences évoque une complication de son système de dérivation. Le patient est transféré en service de neurochirurgie où un drainage pleural est réalisé. L'évolution clinique est favorable. Il est décidé de maintenir le système de DV devant l'absence d'arguments cliniques en faveur d'une dysfonction de drainage ou d'une infection du SNC. Aucun pathogène n'est mis en évidence dans les prélèvements du liquide pleural et du LCR.

Deux semaines plus tard, les symptômes respiratoires récidivent. Le patient est fébrile. La radiographie du thorax montre la récidive d'un épanchement pleural (figure 2). Il est transféré en unité de neurochirurgie où de nouveaux prélèvements de liquide pleural ainsi que de LCR sont effectués. Les résultats de ces derniers étaient en faveur d'une infection à *Cutibacterium acnes*. Il est décidé un retrait du shunt avec mise en place d'un drainage ventriculaire externe et de l'empyème ainsi qu'une antibiothérapie par voie intraveineuse. Après deux cultures du LCR négatives, le drain externe est retiré et remplacé par une dérivation ventriculo-péritonéale. L'évolution infectieuse et clinique est favorable après un séjour de réhabilitation.

DÉRIVATIONS VENTRICULAIRES INTERNES

L'objectif des DV est de drainer le LCR vers une cavité qui a la capacité d'en résorber l'excès. Il existe plusieurs types de systèmes, le plus souvent composés de deux cathéters, un ventriculaire et un distal, munis d'une valve unidirectionnelle.

FIG 1 Scanner thoracique avec une injection de produit de contraste iodé

Embolie pulmonaire (segmentaire et sous-segmentaire bilatérale) et important épanchement pleural. Le drain est visible dans la collection liquidienne (flèche).

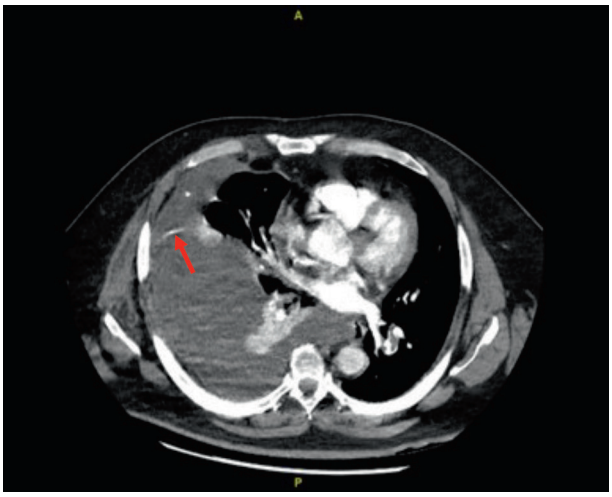

FIG 2 Radiographie thoracique

La radiographie montre un épanchement pleural droit et permet de visualiser le drain ventriculo-pleural (flèches).

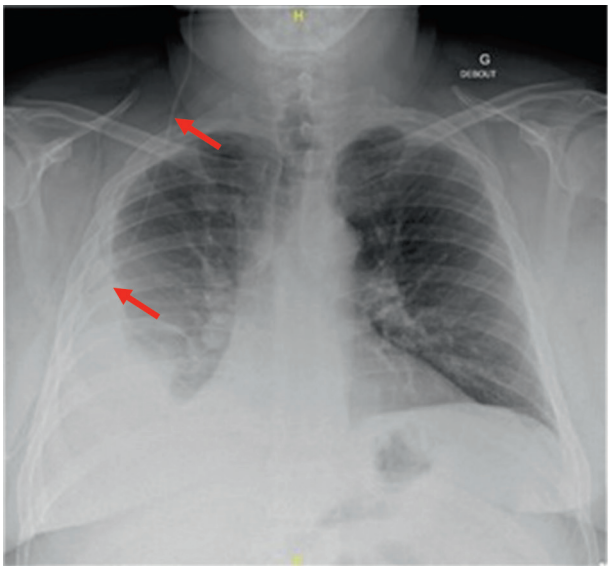

Le cathéter proximal est placé dans le ventricule latéral et le cathéter distal est positionné, après un cheminement sous-cutané, dans une cavité corporelle interne (péritonéale, atriale, pleurale) (**figure 3**). Il existe trois catégories principales de valves: à pression différentielle fixe, régulatrice de flux et programmable. Ces valves régularisent le sens du flux, le débit et la pression de LCR tolérée. Les risques sont assez comparables entre elles.[2] Un réservoir est parfois présent, permettant les prélèvements de LCR avec une seringue (**figure 4**). Le choix du type de DV dépend du-de la chirurgien-ne et est fonction de la pathologie du-de la patient-e. Cela explique la grande hétérogénéité de systèmes retrouvés parmi les patient-e-s porteur-euse-s de DV.

FIG 3 Schéma anatomique des dérivations

Vert: drain ventriculo-péritonéal; rouge: drain ventriculo-atrial; jaune: drain ventriculo-pleural.

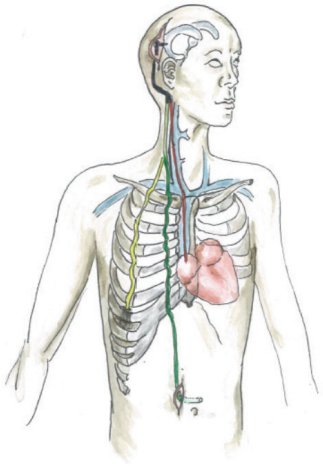

(*Dessin: F. Marison*).

FIG 4 Système de valve réglable avec réservoir

A: cathéter proximal; B: cathéter distal; C: réservoir; D: valve réglable.

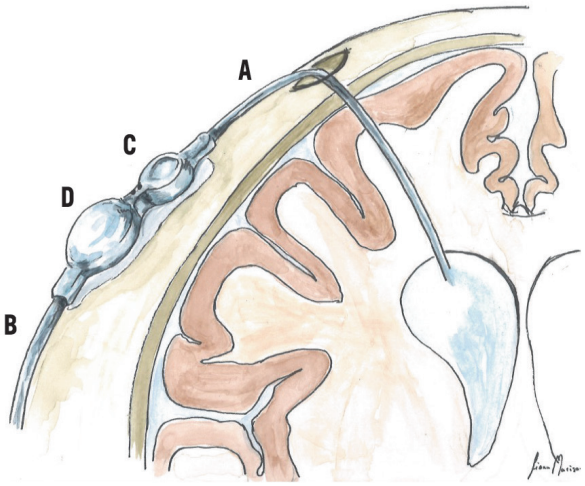

(*Dessin: F. Marison*).

Bien que le développement des systèmes de drainage soit en progression constante, l'incidence des complications reste identique, quels que soient le système et la valve utilisés.[3] On note une incidence globale d'environ 50%. Les complications les plus fréquentes sont mécaniques (40%), dont l'obstruction, la déconnexion et le surdrainage, puis infectieuses.[4,5] De multiples autres complications plus localisées peuvent survenir suivant le site du cathéter distal (**tableau 1**).

On distingue deux tableaux cliniques prédominants lors des atteintes mécaniques: le syndrome d'hypertension intracrânienne (HIC) associé à un dysfonctionnement du système bloquant le drainage du LCR (céphalées à prédominance matinale, nausées, vomissements, troubles de la concentration, apathie, somnolence ou trouble de la marche, ataxie,

TABLEAU 1 Épidémiologie des complications des dérivations ventriculaires

Complications des dérivations ventriculaires			Incidence
Complications mécaniques avec dysfonctionnement du drainage[5,7]	Obstruction		18-20%
	Migration		8,6%
	Collection extra-axiale (hygrome), hématome sous-dural chronique		3,4%
	Déconnexion		4,6%
	Surdrainage		5%
Complications selon la localisation du cathéter de drainage	Cérébrale[9,13]	Ventriculite, méningite, encéphalite	11-39%
	Intra-abdominale[14]	Pseudo-kyste	0,25-10%
		Ascite	Rare
		Péritonite	Rare
	Cardiaque[11]	Endocardite	3-15%
		Thromboembolique	0-4%
		Hypertension pulmonaire	0-3%
	Pleurale	Épanchement pleural symptomatique	5-20%
		Empyème	Rare
	Rénale[15]	Néphrite	0,8%

diplopie sur atteinte de la sixième paire crânienne) et le syndrome d'hypotension intracrânienne lors d'un surdrainage (céphalées intermittentes pouvant être insupportables, inhabituelles, améliorées en position couchée, avec parfois nausées, vomissements, diplopie par parésie de la sixième paire crânienne).[4] La distinction des deux tableaux cliniques est subtile.

La présentation des autres complications dépend de la localisation des cathéters (cérébrales, abdominales, cardiaques, pulmonaires ou rénales). Les signes cliniques sont ici aspécifiques et sources d'errance diagnostique si on ne les associe pas d'emblée à une complication du dispositif. Ces atteintes peuvent aussi entraîner un dysfonctionnement de la valve et s'associer aux signes neurologiques précédents, le diagnostic est alors plus aisé.

COMPLICATIONS MÉCANIQUES AVEC DYSFONCTIONNEMENT DU DRAINAGE

Obstruction

Il s'agit de la complication mécanique la plus fréquente (50%).[5] Le siège de l'obstruction du cathéter est le plus souvent distal chez l'adulte, alors qu'il est principalement proximal chez l'enfant, en lien notamment avec la croissance du plexus choroïde à l'interne de l'embouchure de la DV.[6] Quel que soit le siège, les symptômes neurologiques sont similaires (HIC) mais des signes spécifiques à la cause de l'obstruction distale peuvent compléter ce tableau (infection ou inflammation localisée, migration du cathéter ou perforation d'organes internes ou de la peau).

Déconnexions

Elles surviennent au niveau des connecteurs entre le cathéter proximal et/ou distal et la valve, en lien avec des mouvements de traction répétés.

Migration

La migration du cathéter distal peut survenir dans une multitude de zones du corps humain. Elle peut être classée en trois types: interne, externe ou mixte avec perforation de viscères et extériorisation secondaire.[7] En général, les patient-e-s présentent uniquement des symptômes d'HIC liés au défaut de drainage, mais d'autres spécifiques à la localisation de la migration du drain peuvent s'y associer: tuméfaction d'une zone corporelle (tissu sous-cutané), des seins ou du scrotum des enfants, épanchement pleural (migration dans la plèvre), péricardite (migration dans le péricarde).[8] Des migrations dans la veine jugulaire externe ou la veine cave, des perforations (cardiaques, vésicales, intestinales, hépatiques) et des érosions diaphragmatiques provoquant des pneumonies à répétition sont aussi décrites.

Surdrainage

Il s'agit d'un drainage excessif du LCR, qui peut survenir de quelques jours à des dizaines d'années après la chirurgie.[4] Les patient-e-s vont présenter des signes d'hypotension intracrânienne. Des complications secondaires peuvent survenir: hématome sous-dural, hygrome, sténose de l'aqueduc de Sylvius (troisième ventricule), syndrome d'hypotension intracrânienne chronique et fermeture prématurée des sutures crâniennes (craniosynostose) dans les cas pédiatriques. Le slit ventricle syndrome survient à la suite d'un surdrainage indolent, jusqu'à dix ans après la pose de la dérivation.[9] Les symptômes sont également aspécifiques (céphalées intermittentes, nausées, vomissements, vertiges, irritabilité, troubles de l'état de la concentration). Parfois, le diagnostic est uniquement radiologique.[4,7]

Collection extra-axiale (hygrome) et hématome sous-dural chronique

Ces complications surviennent le plus fréquemment une à deux années après la chirurgie initiale. Il s'agit de la formation

d'une collection entre le cerveau et le crâne, soit de sang, soit de LCR (hygrome). Les symptômes, donnant un tableau clinique d'HIC aiguë ou chronique, dépendent de la rapidité de la mise en place de la collection.

COMPLICATIONS LIÉES À LA LOCALISATION DES CATHÉTERS

Complications cérébrales (ventriculite, méningite ou encéphalite)

Les infections de SNC surviennent précocement. Elles sont liées à une contamination directe du site opératoire. Les infections tardives, après un an, sont possibles par une colonisation de germes peu virulents ou une infection du cathéter distal (intra-abdominale, endovasculaire). Deux tiers des patient-e-s adultes vont présenter de la fièvre, la moitié un méningisme et un tiers des troubles de l'état de conscience.[9] Les symptômes sont parfois peu marqués.

Complications intra-abdominales

Les dérivations ventriculo-péritonéales sont les DV les plus répandues de par la simplicité du geste opératoire et le taux faible d'échecs de drainage.[3] Ces DV restent contre-indiquées en cas d'infections intra-abdominales, alors que l'obésité, des antécédents d'opération intra-abdominale sont des contre-indications relatives, du fait du risque plus élevé de complications; elles se présentent sous différentes formes: pseudo-kyste (poche de liquide qui se forme autour du cathéter distal), ascite liée à une augmentation de protéines intrapéritonéales interférant avec la résorption du liquide péritonéal, voire une péritonite.[7,10]

Complications cardiaques

Le drainage ventriculo-atrial se termine dans l'oreillette droite. Il s'agit de la méthode de drainage la plus ancienne. Ces DV sont posées lorsqu'il existe une contre-indication à la mise en place d'une dérivation ventriculo-péritonéale. Les taux de complications sont équivalents, mais celles qui se manifestent tardivement sont plus graves et difficiles à traiter.[3] Les complications infectieuses de la dérivation intra-atriale surviennent dans 3 à 15% des cas, non seulement en péri-opératoire, mais également des années après la mise en place des cathéters par la présence de germes tels que *Staphylococcus epidermidis* et *Cutibacterium acnes*.[8] La proximité de l'embouchure du cathéter avec la valve tricuspidienne favorise la formation d'un thrombus autour du cathéter, principal responsable de la surinfection. Le tableau clinique est celui d'une endocardite qui s'associera ou non avec des signes de dysfonctionnements mécaniques de la DV. Les thrombus peuvent migrer dans la circulation pulmonaire et provoquer une embolie pulmonaire (0-4%).[10] L'hypertension artérielle pulmonaire d'origine microembolique associée à l'augmentation chronique des résistances vasculaires pulmonaires est une complication tardive et peut conduire à une insuffisance cardiaque droite dans les formes les plus sévères.[11]

Complications pleurales

Les drains ventriculo-pleuraux sont les dispositifs les moins utilisés. Ils sont posés en dernière intention lors de retraits des autres dispositifs. Les complications à long terme sont plus importantes et 20% des patient-e-s vont présenter un épanchement pleural asymptomatique dans les 3 ans.[12] Celui-ci devient pathologique lorsqu'il devient symptomatique. Il est lié soit à un drainage excessif, soit à une diminution de la résorption au niveau de la plèvre sur l'inflammation causée par le contact chronique avec le LCR ou le cathéter. L'empyème reste rare et peu décrit dans la littérature.[13]

Complications rénales

La néphrite est rare mais potentiellement mortelle. Elle survient jusqu'à des années après la pose d'un drain ventriculo-atrial due à des réactions immunologiques sur des infections à bas bruit. Le tableau clinique et radiologique se présente comme celui d'une néphrite aspécifique.

CONDUITE À TENIR

Devant des signes d'atteinte neurologique, c'est le scanner cérébral sans injection qui peut confirmer le dysfonctionnement. Il permet de mesurer et de comparer la taille des ventricules avec celle des anciennes images si elles sont disponibles et d'exclure les autres complications (hématome sous-dural ou hygrome, hémorragie, dislocation du cathéter ventriculaire).[10] Lors d'un surdrainage, les ventricules sont rétrécis, voire entièrement collabés. Lorsqu'une atteinte infectieuse cérébrale est suspectée, une injection de produit de contraste iodé doit être réalisée à la recherche d'une prise de contraste méningée ou d'un abcès.

Selon le type de complications, des examens d'imagerie spécifiques à l'atteinte anatomique (scanner thoracique et/ou abdominal, échographie cardiaque) et des prélèvements infectieux (hémocultures, ponction lombaire avec mesure de la pression d'ouverture et/ou prélèvement du réservoir de la valve) doivent être discutés.

Des clichés radiographiques standards du trajet de drain (radiographie du thorax et de l'abdomen de face et de profil) peuvent être effectués à la recherche d'une migration, d'une rupture ou d'une déconnexion du système. Des radiographies du crâne (de face, de profil et centrée sur la valve) permettront d'évaluer la pression configurée sur les valves réglables, si un système de lecture et de réglage magnétique n'est pas disponible.

Il n'existe pas de recommandations établies pour la prise en charge de ces complications, qui est toujours pluridisciplinaire et doit être discutée au cas par cas avec l'équipe de neurochirurgie.

CONCLUSION

Les complications des DV sont relativement fréquentes. Elles peuvent être mécaniques, infectieuses mais aussi de tous autres types. Il faut les connaître. Lorsque le drainage est interrompu, le diagnostic est souvent aisé parce que la présentation clinique est dominée par l'apparition de signes neurologiques d'HIC. Mais la symptomatologie peut prendre

une tournure plus aspécifique, il faut alors savoir associer ces signes à une complication de la DV. L'imagerie apporte une aide indispensable au diagnostic. La prise en charge, reposant le plus souvent sur la révision du système de drainage, doit être discutée de manière multidisciplinaire avec l'équipe de neurochirurgie en fonction du retentissement clinique et des possibilités de drainages alternatifs.

Conflit d'intérêts: Les auteurs n'ont déclaré aucun conflit d'intérêts en relation avec cet article.

IMPLICATIONS PRATIQUES

- Les patient-e-s porteurs d'un drainage ventriculaire interne sont à haut risque de consulter les services de premier recours pour une complication de leur système de drainage
- Les complications des systèmes de drainage ventriculaire sont d'abord mécaniques par obstruction, déconnexion, migration, surdrainage, puis infectieuses sur colonisation du système
- Les complications plus spécifiques aux sites du drainage sont moins fréquentes mais potentiellement mortelles et difficiles à déceler si elles sont méconnues
- La prise en charge des complications des systèmes de drainage ventriculaire nécessite la collaboration précoce avec le service de neurochirurgie, principalement le-la chirurgien-ne qui a implanté le système en question s'il est rapidement disponible ainsi que les autres équipes chirurgicales selon la localisation de la complication
- La reconnaissance de ces complications par le médecin de premier recours est à la base de la prise en charge

1 Reddy GK, Bollam P, Caldito G. Long-Term Outcomes of Ventriculoperitoneal Shunt Surgery in Patients with Hydrocephalus. World Neurosurg 2014;81:404-10.
2 *Garegnani L, Franco JV, Ciapponi A, et al. Ventriculo-Peritoneal Shunting Devices for Hydrocephalus. Cochrane Database Syst Rev 2020;2020:CD012726.
3 Symss NP, Oi S. Is There an Ideal Shunt? A Panoramic View of 110 Years in CSF Diversions and Shunt Systems Used for the Treatment of Hydrocephalus: From Historical Events to Current Trends. Childs Nerv Syst 2015;31:191-202.
4 Pudenz RH, Foltz EL. Hydrocephalus: Overdrainage by Ventricular Shunts. A Review and Recommendations. Surg Neurol 1991;35:200-12.
5 Beuriat PA, Puget S, Cinalli G, et al. Hydrocephalus Treatment in Children: Long-Term Outcome in 975 Consecutive Patients. J Neurosurg Pediatr 2017;20:10-8.
6 Sainte-Rose C. Shunt Obstruction: A Preventable Complication? Pediatr Neurosurg 1993;19:156-64.
7 **Browd SR, Gottfried ON, Ragel BT, Kestle JRW. Failure of Cerebrospinal Fluid Shunts: Part II: Overdrainage, Loculation, and Abdominal Complications. Pediatr Neurol 2006;34:171-6.
8 Taub E, Lavyne MH. Thoracic Complications of Ventriculoperitoneal Shunts: Case Report and Review of the Literature. Neurosurgery 1994;34:181-4.
9 Conen A, Walti LN, Merlo A, et al. Characteristics and Treatment Outcome of Cerebrospinal Fluid Shunt-Associated Infections in Adults: A Retrospective Analysis over an 11-Year Period. Clin Infect Dis 2008;47:73-82.
10 *Broggi M, Zattra CM, Schiariti M, et al. Diagnosis of Ventriculoperitoneal Shunt Malfunction: A Practical Algorithm. World Neurosurg 2020;137:e479-86.
11 Vernet O, Rilliet B. Late Complications of Ventriculoatrial or Ventriculoperitoneal Shunts. Lancet 2001;358:1569-70.
12 Küpeli E, Yilmaz C, Akçay S. Pleural Effusion Following Ventriculopleural Shunt: Case Reports and Review of the Literature. Ann Thorac Med 2010;5:166.
13 Simon TD, Hall M, Riva-Cambrin J, et al. Infection Rates Following Initial Cerebrospinal Fluid Shunt Placement Across Pediatric Hospitals in the United States. J Neurosurg Pediatr 2009;4:156-65.
14 Ferreira Furtado LM, Da Costa Val Filho JA, Moreira Faleiro R, Lima Vieira JA, Dos Santos AKD. Abdominal Complications Related to Ventriculoperitoneal Shunt Placement: A Comprehensive Review of Literature. Cureus 13:e13230.
15 Harland TA, Winston KR, Jovanovich AJ, Johnson RJ. Shunt Nephritis: An Increasingly Unfamiliar Diagnosis. World Neurosurg 2018;111:346-8.

* **à lire**
** **à lire absolument**