UNIVERSITÉ DE GENÈVE

Archive ouverte UNIGE
https://archive-ouverte.unige.ch

Thèse 2008

Open Access

This version of the publication is provided by the author(s) and made available in accordance with the copyright holder(s).

Ostéonécrose des maxillaires et bisphosphonates

Abi Najm, Semaan

How to cite

ABI NAJM, Semaan. Ostéonécrose des maxillaires et bisphosphonates. Doctoral Thesis, 2008. doi: 10.13097/archive-ouverte/unige:596

This publication URL: https://archive-ouverte.unige.ch/unige:596
Publication DOI: 10.13097/archive-ouverte/unige:596

© This document is protected by copyright. Please refer to copyright holder(s) for terms of use.

Université de Genève

FACULTE DE MEDECINE
Section de Médecine dentaire
Division de Stomatologie, Chirurgie orale
et Radiologie dento-maxillo-faciale

Thèse préparée sous la direction du Professeur Jacky SAMSON

OSTÉONÉCROSE DES MAXILLAIRES ET BISPHOSPHONATES

Thèse

Présentée à la Faculté de Médecine

de l'Université de Genève

Pour obtenir le grade de Docteur en Médecine dentaire

Par

Semaan ABI NAJM

De

Beyrouth (Liban)

Thèse n° 664

Genève

2008

UNIVERSITÉ DE GENÈVE

FACULTÉ DE MÉDECINE

DOCTORAT EN MEDECINE DENTAIRE

Thèse de :

Monsieur Semaan ABI NAJM

originaire de Beyrouth (Liban)

Intitulée :

OSTEONECROSE DES MAXILLAIRES ET BISPHOSPHONATES

La Faculté de médecine, sur le préavis de Monsieur Jacky SAMSON, professeur ordinaire à la Section de médecine dentaire, autorise l'impression de la présente thèse, sans prétendre par là émettre d'opinion sur les propositions qui y sont énoncées.

Genève, le 24 juin 2008

Thèse n° **664**

Jean-Louis CARPENTIER
Doyen

N.B. - La thèse doit porter la déclaration précédente et remplir les conditions énumérées dans les "Informations relatives à la présentation des thèses de doctorat à l'Université de Genève".

Résumé

Les bisphosphonates sont prescrits pour diminuer la résorption osseuse liée à certaines affections (ostéoporose, maladie de Paget...) ou aux processus ostéolytiques rencontrés dans quelques affections malignes (cancer du sein, myélome multiple...). Les premiers cas d'ostéonécrose des maxillaires associée aux bisphosphonates ont été rapportés en 2003. Depuis cette date, il y a eu environ 600 publications sur ce sujet.

La plupart des ostéonécroses sont observées chez des patients traités par pamidronate ou zolédronate administrés par voie IV. Toutefois, plusieurs cas l'ont été lors d'un traitement per os avec l'alendronate ou le risedronate. D'autres facteurs pourraient participer au développement de ces ostéonécroses. Les recommandations pour le traitement de cet effet indésirable majeur ne sont pas encore bien établies car on ne dispose pas de cohortes suffisantes avec un suivi prolongé. Après une revue de la littérature, les 30 premiers cas traités dans la division de Stomatologie et Chirurgie Orale sont présentés.

"De même que la valeur de la vie n'est pas en sa surface mais dans ses profondeurs, les choses vues ne sont pas dans leur écorce mais dans leur noyau, et les hommes ne sont pas dans leur visage mais dans leur cœur"

Gibran Khalil Gibran

… Merci

… A mes parents, mes frères et la famille Mirza pour leur soutien et leur présence auprès de moi dans toutes les circonstances.

… Au Professeur Jacky Samson : je tiens à vous exprimer toute ma reconnaissance pour ces années passées à vos côtés. Votre grande disponibilité, votre enthousiasme et vos précieux conseils m'ont permis de travailler dans les meilleures conditions. La confiance que vous m'avez accordée ainsi que vos nombreux conseils, m'ont permis de progresser et de mieux appréhender les différentes facettes de la profession.

…Aux Professeurs René Rizzoli et Urs Belser pour avoir accepté de faire part du jury de cette thèse.

… Aux Docteurs Lesclous Philippe, Tommaso Lombardi, Carrel Jean-Pierre et Professeur Bernard Jean-Pierre pour votre aide, votre présence et votre précieuse collaboration pour ce travail.

… A mes amis de toujours, pour tous ces grands et inoubliables moments passés ensemble.

… Aux membres de la division de Stomatologie et de l'équipe Ardentis
un remerciement particulier à tous pour l'ambiance chaleureuse de travail que vous maintenez au quotidien.

…A mes Professeurs et mes enseignants de l'Université Saint Joseph, Beyrouth, Liban.

Table des matières

Glossaire 1

1. Introduction 2

2. Remaniement osseux physiologique 3

3. Bisphosphonates 5

3.1 Historique 5

3.2 Bisphopshonates commercialisés 6

4. Mode d'action des bisphosphonates 8

4.1 Effets biologiques des bisphosphonates 8

4.1.1 Inhibition de la calcification dans les tissus mous 8
4.1.2 Inhibition de la résorption osseuse 8
4.1.3 Autres effets 10

4.2 Effets indésirables 10

5. Indications des bisphosphonates 11

5.1 Prévention et traitement de l'ostéoporose 11

5.1.1 Définition de l'ostéoporose 11
5.1.2 Traitements disponibles 12

5.2 Traitement de l'hypercalcémie maligne 12

5.3 Autres indications (maladie de Paget, dysplasie fibreuse des os …) 13

6. Ostéonécrose des maxillaires et bisphosphonates 14

6.1 Définition 14

6.2 Epidémiologie 14

6.3 Etiopathogénie 15

6.4 Aspects clinique et radiologique 16

6.5 Facteurs de risque 17

6.5.1 Molécules 17
6.5.2 Dose cumulée 18
6.5.3 Rôle des traumatismes et de la région anatomique 20

6.6 Traitements proposés 20

7. Matériel et méthodes 22

7.1 Présentations de 30 cas d'ostéonécrose due aux BPs 22

7.2 Aspect clinique de l'ostéonécrose 25

7.3 Imagerie médicale 26

7.4 Examen histopathologique 27

8. Résultats 28

9. Présentation clinique de quatre cas caractéristiques d'une ostéonécrose due aux BPs ... 32

9.1 Ostéonécrose tardive 32

9.2 Ostéonécrose extensive 33

9.3 Ostéonécrose spontanée 37

9.4 Ostéonécrose sur implants et alendronate 39

10. Discussion 42

10.1 Conduite à tenir 44

10.1.1 Mesures à visée curative 45

10.1.2 Mesures à visée préventive 45

10.2 Perspectives 47

11. Conclusion 48

12. Références 49

Glossaire

AFSSAPS	agence française de sécurité sanitaire des produits de santé
aminoBP(s)	aminobisphosphonate(s)
BMP(s)	bone morphogenic protein(s)
BP(s)	bisphosphonate(s)
FGF 2	fibroblast growth factor 2
GTPase(s)	guanosine triphosphatase(s)
GVHD	graft-versus-host disease
HNG-CoA	hydroxyl methyl glutaryl-coenzyme A
IGF	insulin-like growth factor
M-CSF	mononuclear phagocyte colony-stimulating factor
OPG	ostéoprotégérine
PGE 2	prostaglandine E 2
PTH	parathormone
PTHrP	parathormone-related peptide
RANK	receptor activator of nuclear kappa B
RANKL	receptor activator of nuclear kappa B ligand
Rho, Ras, Rac	protéines humaines
SAPHO	synovite-acné-pustulose-hyperostose-ostéite
SERM	selective estrogen receptor modulators
TGFβ	transforming growth factor

1. Introduction

Les bisphosphonates (BPs) sont des analogues structuraux des pyrophosphates inorganiques, prescrits essentiellement pour diminuer la résorption osseuse, donc pour prévenir l'ostéopénie, observée dans certaines affections telles que l'ostéoporose, la maladie de Paget, les dysplasies fibreuses, la nécrose aseptique de la hanche, l'osteogenesis imperfecta … ou les processus ostéolytiques rencontrés dans certaines affections malignes comme le myélome multiple ou les métastases osseuses de tumeurs malignes solides (sein, prostate …). Ces molécules existent sous deux formes chimiques: les BPs sans groupement amine et les BPs avec un groupement amine ou aminoBPs qui correspondent aux produits de dernière génération [60,64]. Ils constituent un progrès important dans la prise en charge des affections citées ci-dessus. Ils sont souvent administrés au long cours et leurs effets indésirables ont été initialement considérés comme mineurs si la posologie était respectée.

Les BPs de dernière génération (aminoBPs) peuvent induire une ostéonécrose des maxillaires décrite pour la première fois en 2003 [37]. En quelques années, plusieurs centaines de cas ont été rapportés mais un nombre plus important de cas a très probablement été observé sans être répertorié. L'ostéonécrose se traduit par un retard de cicatrisation après une extraction dentaire, par la perte spontanée d'une dent ou parfois par l'apparition, sans cause apparente, d'une exposition osseuse dans une région édentée. La plupart des cas d'ostéonécrose sont survenus chez des patients traités pour des métastases osseuses de tumeurs solides ou pour un myélome multiple, avec le pamidronate ou le zolédronate administrés par voie IV [37,71], mais quelques cas ont été observés lors d'un traitement per os pour l'ostéoporose avec l'alendronate ou le risédronate [63]. La survenue d'une ostéonécrose chez les patients traités par des BPs sans groupement amine reste exceptionnelle [2,48].

Ces lésions sont probablement à rapprocher des nécroses observées chez des travailleurs de l'industrie des allumettes exposés au phosphore blanc, qui ont été décrites pour la première fois il y a presque deux siècles [26], puis dans l'industrie des feux d'artifice et de l'armement. Elle se traduisait par une exposition osseuse, toujours intra-buccale, assez souvent douloureuse, s'accompagnant ou non d'une surinfection, dont l'évolution spontanée pouvait aboutir à des délabrements bucco-faciaux importants. Elle a disparu avec l'arrêt de l'utilisation du phosphore pour la fabrication des allumettes et dans l'industrie des feux

d'artifice et de l'armement. Quelques cas ont été encore observés après la seconde guerre mondiale dans l'industrie de l'armement.
Plusieurs théories éthiopathogéniques ont été proposées pour expliquer la relation exacte entre ces ostéonécroses et le traitement par BPs, mais aucune n'est totalement satisfaisante. Après une revue de la littérature, les trente premiers cas traités dans la Division de Stomatologie, Chirurgie orale et Radiologie dento-maxillo-faciale de l'Ecole de Médecine dentaire de Genève (Prof. J. Samson) sont présentés.

2. Remaniement osseux physiologique

Le tissu osseux est une structure dynamique en perpétuel remaniement. On distingue des phénomènes de modelage et de remodelage. Le modelage qui permet la mise en forme des os, intervient principalement au cours de la croissance. Le remodelage permet le renouvellement du tissu osseux, en remplaçant l'os âgé ou altéré par un os jeune [51].
Pour le remodelage (résorption puis formation), l'unité fonctionnelle est constituée par deux types de cellules, les ostéoclastes et les ostéoblastes. Les ostéoclastes, cellules géantes multinucléées, d'origine macrophagique, sont responsables de la résorption osseuse : ils détruisent l'os âgé ou altéré en quelques jours. Les ostéoblastes sont des cellules mésenchymateuses qui synthétisent en quelques semaines une nouvelle matrice osseuse. Il existe un équilibre dans le remodelage qui permet l'homéostasie de la masse osseuse au cours de la vie adulte. Un troisième type cellulaire, les ostéocytes, dont la fonction a été peu étudiée, joue un rôle important dans le transport de substances organiques et inorganiques à l'intérieur de l'os. Le cycle de remodelage osseux comporte plusieurs phases qui se déroulent sur environ 150 jours (Fig. 1) :

- Phase de repos

  La surface de l'os est recouverte de cellules bordantes qui servent de couche de protection pour l'os sous-jacent.
- Phase d'activation des ostéoclastes

  Sous l'action des facteurs ostéorésorbants (PTH, vitamine D3 et PGE 2) [20,73], les cellules bordantes libèrent l'accès aux ostéoclastes qui rentrent en contact avec la matrice osseuse. Les ostéoblastes sont indispensables à la mise en place du programme de différenciation des précurseurs ostéoclastiques en pré-ostéoclastes, puis en ostéoclastes et enfin en ostéoclastes actifs, grâce à l'action du M-CSF et de deux autres molécules, l'OPG et le RANKL. Le RANKL se fixe sur son récepteur

ostéoclastique, le RANK. L'OPG est une protéine soluble ayant une structure proche de celle de RANK qui est capable de se lier à RANKL bloquant ainsi l'effet inducteur de RANKL sur la différenciation ostéoclastique [35].

- Phase de résorption ostéoclastique

  La résorption osseuse ostéoclasique comprend plusieurs étapes : la prolifération des précurseurs des ostéoclastes, la différenciation des précurseurs en ostéoclastes mononucléés, leur fusion pour donner les ostéoclastes multinucléés, la formation de la zone claire et de la bordure plissée lors de leur activation [9].

- Phase de transition

  Quand l'ostéoclaste a creusé une lacune, il disparait par apoptose et il est remplacé par des macrophages qui régularisent le fond de la lacune.

- Phase de synthèse

  Lorsque la résorption osseuse est terminée, les cellules ostéoprogénitrices présentes à la surface de la matrice érodée, au fond de la lacune (ou ligne cémentante), se divisent et se différencient en ostéoblastes. Ces ostéoblastes synthétisent une nouvelle matrice non minéralisée (tissu ostéoïde) qui comble la lacune.

  Plusieurs hormones (œstrogènes, androgènes et vitamine D) et de nombreux facteurs de croissance (FGF 2, TGFβ, IGF et BMPs) stimulent la production de la matrice osseuse et jouent un rôle essentiel dans l'ostéogénèse. A la fin de la phase de formation, les ostéoblastes disparaissent par apoptose ou se retrouvent inclus dans la matrice ostéoïde sous forme d'ostéocytes.

- Phase de minéralisation

  La minéralisation commence sur le front de minéralisation. Les phosphatases alcalines osseuses initieraient la minéralisation du tissu ostéoïde en influençant la concentration locale en ions calcium et phosphates. L'ostéocalcine augmente la concentration locale du calcium extracellulaire et de la vitamine D3 ; pour mémoire cette dernière permet l'absorption intestinale du calcium et favorise sa fixation sur l'os.

- Phase de repos

  Les ostéoblastes qui n'ont pas disparu par apoptose, se transforment en cellules bordantes.

Après la fin de la croissance, l'os continue à subir un remodelage permanent. La masse de l'os spongieux représente 20% du squelette avec un turnover de 80%, celle de l'os cortical

80% avec un turnover de 20% [10]. On considère qu'environ 10% du squelette se renouvelle chaque année, ce qui signifie que la totalité du squelette est renouvelée tous les dix ans [10].

L'altération du processus de remodelage et/ou du couplage entre résorption et formation de l'os entraîne des modifications importantes de l'architecture et de la densité osseuses qui peuvent aboutir à long terme à une ostéoporose, une ostéomalacie ou une maladie ostéocondensante.

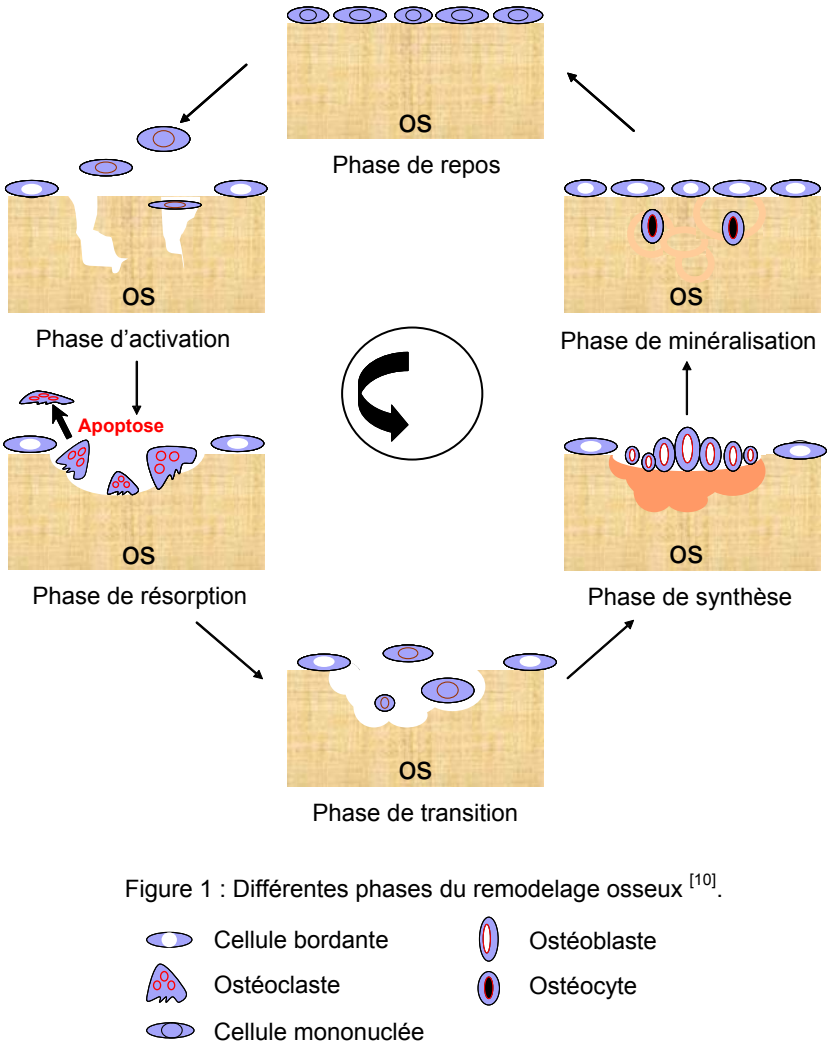

Figure 1 : Différentes phases du remodelage osseux [10].

3. Bisphosphonates

3.1 Historique

Jadis appelés diphosphonates, les BPs sont connus depuis la fin du 19ème siècle: la première synthèse des BPs a été réalisée en Allemagne en 1865 et ils ont été principalement utilisés comme inhibiteurs de la corrosion dans l'industrie textile et dans celle de l'huile [24].

Depuis une quarantaine d'années, les BPs sont utilisés dans le traitement de certaines pathologies du métabolisme osseux. Au début des années 60, Neuman et Fleisch [24] réalisent

une étude sur le mécanisme des calcifications induites par le collagène et ils démontrent que le plasma et l'urine de l'homme contiennent des inhibiteurs de la calcification. Fleisch et coll. [24] mettent en évidence un pyrophosphate inorganique, un polyphosphate naturel, dans le sérum et l'urine qui peut prévenir la calcification et régulariser la minéralisation osseuse en se fixant sur les cristaux d'hydroxyapatite.

En biochimie, l'importance des phosphates est bien connue : ils entrent dans la composition des acides nucléiques, des os et des autres tissus minéralisés comme la dentine ou le cément, et ils jouent un rôle primordial dans les réactions biochimiques intervenant dans le transfert d'énergie. La recherche médicale s'est intéressée à l'inhibition de la calcification des dérivés phosphatés, surtout pour prévenir les calcifications hétérotopiques dans les tissus mous. Cependant, l'utilisation du pyrophosphate pour prévenir la formation des plaques d'athérome, la calcification des valves cardiaques et la formation des lithiases urinaires a été un échec. Fleisch a remarqué que les pyrophosphates étaient rapidement hydrolysés par une enzyme, la pyrophosphatase, largement présente dans les différents tissus de l'organisme [24,in 64]. Cette découverte a permis d'orienter la recherche vers des substances ayant des propriétés physico-chimiques similaires aux pyrophosphates mais résistant à l'hydrolyse enzymatique, ce qui a conduit à la découverte des BPs [31]. Comme les pyrophosphates, les BPs possèdent une grande affinité pour la composante osseuse minérale.

3.2 Bisphopshonates commercialisés

Comme les BPs, analogues structuraux des pyrophosphates inorganiques, résistent à l'hydrolyse enzymatique, ils sont devenus les produits de référence surtout pour le traitement des affections ostéolytiques, bénignes ou malignes, grâce à leurs propriétés antirésorbantes. L'atome central d'oxygène de la liaison P-O-P du pyrophosphate inorganique est remplacé par un atome de carbone (liaison P-C-P) rendant la molécule de BP résistante à l'hydrolyse enzymatique [64] (Fig. 2

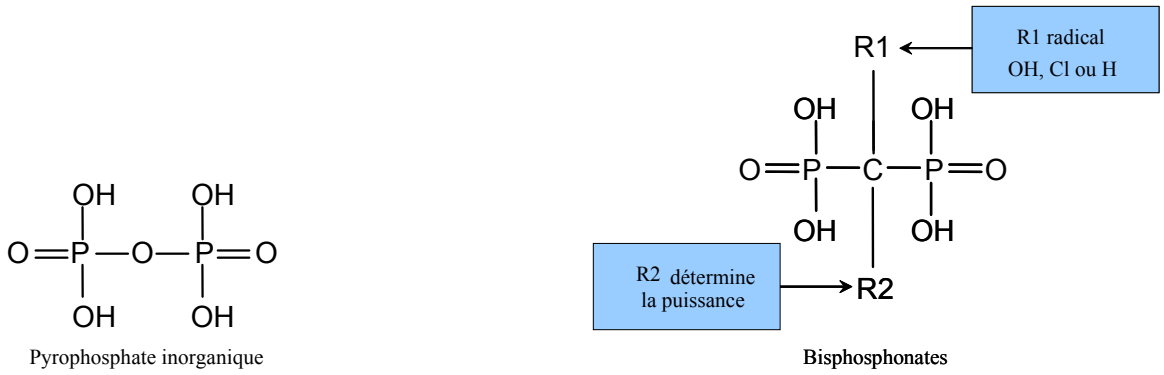

Figure 2 : Structure du pyrophosphate inorganique et des BPs : noter l'analogie entre leur structure.

La liaison P-C-P confère aux BPs une grande affinité pour le tissu osseux et on obtient de nombreux produits en modifiant les radicaux R1 et R2 liés à l'atome de carbone central. Le radical R1 est le plus souvent le radical hydroxyl (OH) car il permet d'obtenir la meilleure adhésion sur le tissu osseux minéral. Le radical R2 détermine la puissance d'action des BPs ; il ne comporte pas d'atome d'azote (BPs simples) ou il comporte un atome d'azote (aminoBPs). Les aminoBPs ont une activité sur les ostéoclastes 10 à 20 000 fois plus importante que celle de l'étidronate, produit de première génération, qui est considéré comme la molécule référence [64] (Tab. 1).

Chaque BP a une structure chimique et physicochimique et des caractéristiques biologiques spécifiques : leurs propriétés biologiques, leur activité, leur cinétique pharmacologique et leur toxicité sont donc différentes, ce qui rend difficile toute extrapolation des résultats d'une structure à l'autre [64].

DCI	Nom commercial	Voie d'administration	Puissance	Indications
Bisphosphonates / 1ère génération				
Etidronate	Didronel®	Per os	1	Ostéoporose
Clodronate	Clastoban® Lytos®	Per os/IV Per os	10	Onco-hématologie
Tiludronate	Skelid®	Per os	10	Maladie de Paget
Bisphosphonates / 2ème génération				
Pamidronate	Aredia®	IV	100	Onco-hématologie, maladie de Paget
Alendronate	Fosamax® Fosavance®	Per os Per os	1000	Ostéoporose
Bisphosphonates / 3ème génération				
Risédronate	Actonel®	Per os	5000	Ostéoporose, maladie de Paget
Ibandronate	Bonviva® Bondronat®	Per os, IV IV	10'000	Ostéoporose Onco-hématologie
Zolédronate	Zometa® Aclasta®	IV 1 injection/mois IV 1 injectioin/an	20'000	Onco-hématologie Ostéoporose, maladie de Paget

Tableau 1 : Structure moléculaire et puissance des BPs commercialisés en Suisse et en France [10,55].

Des études récentes [65] montrent que la puissance des aminoBPs est directement liée à leur pouvoir d'inhiber l'enzyme farnesyl pyrophosphate synthéthase dans les ostéoclastes. Selon Russell 2008 [65], la puissance de l'étidronate est égale à celle du clodronate qui sont des inhibiteurs très faibles de l'enzyme farnesyl pyrophosphate synthéthase. Pour les aminoBPs

l'inhibition est représentée d'une façon croissante par les substances suivantes : pamidronate, alendronate, ibandronate , risédronate, puis zolédronate.

4. Mode d'action des bisphosphonates

4.1 Effets biologiques des bisphosphonates

Les BPs ont deux effets biologiques fondamentaux : l'inhibition de la calcification dans les tissus mous et l'inhibition de la résorption osseuse.

4.1.1 Inhibition de la calcification dans les tissus mous [24, in 64]

Les BPs préviennent les calcifications ectopiques in vivo grâce à leur propriété régulatrice sur le métabolisme du calcium endogène (Fleisch 1995). Plusieurs études expérimentales animales (Francis et coll. 1969, Fleisch et coll. 1970, Casey et coll. 1972) et humaines (Bassett et coll. 1969, Cram et coll. 1971, Russell et coll. 1972) ont prouvé l'efficacité des BPs, administrés per os ou par voie IV, dans la prévention des calcifications extra-osseuses non seulement par leur action sur le tissu osseux minéral mais aussi par leurs effets sur le cholestérol, l'élastine et le collagène des parois artérielles. Depuis un peu plus de trois décennies, les BPs ont prouvé leurs effets dans le traitement de certaines affections calcifiantes comme la myosite ossifiante (Bassett et coll. 1969, Russell et coll. 1972) et la calcinose (Cram et coll. 1971).

Quelques études ont confirmé leur action inhibitrice dans l'athérosclérose. Meradji et coll. ont été les premiers à démontrer en 1978 l'effet bénéfique des BPs dans les calcifications artérielles : en se déposant dans les parois artérielles, ils empêchent l'accumulation des lipoprotéines dans les macrophages, or cette accumulation représente la première phase du processus d'athérosclérose. Récemment les BPs ont été utilisés dans le traitement des calcifications intracérébrales [32].

4.1.2 Inhibition de la résorption osseuse

Les études in vitro et in vivo ont montré que l'inhibition de la résorption osseuse constitue le principal effet des BPs [24,31,64]. Cet effet s'observe aussi bien chez les sujets sains que chez les sujets atteints d'une affection ostéolytique. Les BPs se fixent de façon sélective sur la structure cristalline de l'hydroxyapatite de la phase minérale du tissu osseux : ils sont absorbés par les ostéoclastes ce qui perturbe leur fonctionnement et induit leur apoptose[43]

(Fig.3). Les BPs ne sont pas métabolisés : environ la moitié de la dose se fixe sur l'os, l'autre moitié est éliminée par le rein, sans modification de leur structure.

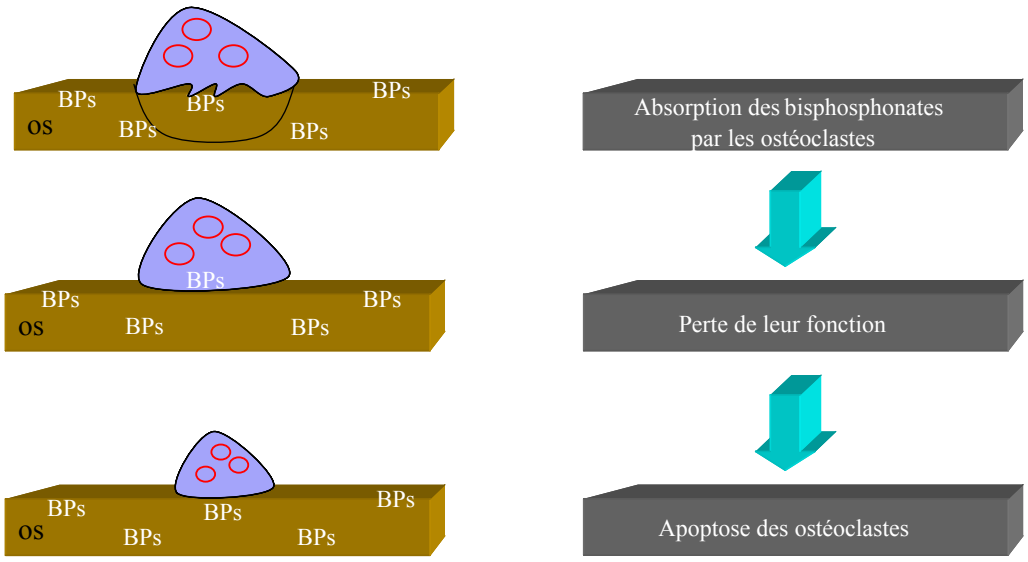

Figure 3 : Effets des BPs sur les ostéoclastes[23].

BPs : molécule de BPs ostéoclaste

L'activité inhibitrice sur les ostéoclastes dépend de la structure du radical R2 et se fait par deux voies métaboliques distinctes. Les BPs qui ne possèdent pas de groupement amine (BPs simples) dans le radical R2 (étidronate, clodronate, tiludronate), se substituent à l'ATP pour former un métabolite cytotoxique pour les cellules. En revanche, les aminoBPs (pamidronate,

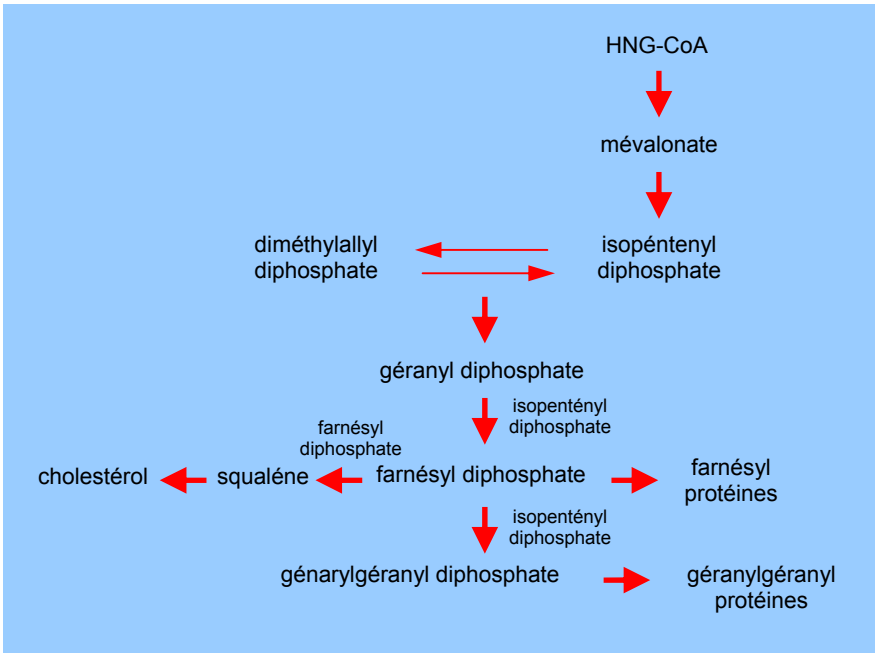

Figure 4 : Voie du mévalonate [23].

risédronate, ibandronate, alendronate, zoledronate) interfèrent avec la voie du mévalonate en inhibant la prénylation des GTPases (Rho, Ras, Rac...) [23,64] qui jouent un rôle essentiel dans les mécanismes de signalisation intracellulaire (Fig. 4); cette action entraine l'inhibition de l'activité de résorption des ostéoclastes [17].

4.1.3 Autres effets

Certaines molécules de BPs ont une activité anti-angiogénique [12,13,17,72]. En inhibant la prolifération des cellules endothéliales in vitro ainsi que la formation du tube capillaire, le zoledronate et l'ibandronate auraient la capacité d'inhiber l'angiogénèse ou la néovascularisation, processus nécessaire à la croissance tumorale et à la dissémination métastatique [17]. L'importance de cette propriété anti-angiogénique reste à confirmer en clinique humaine.

Les différents aminoBPs ont un effet pro-inflammatoire. L'activation des cellules γ, δ –T induit la sécrétion d'intéferon γ et de TNF α qui pourront exercer une activité cytotoxique sur les cellules tumorales [17,65].

Enfin les aminoBPs agissent également sur les kératinocytes de la muqueuse buccale. Ils inhibent leur activité et ils retarderaient la cicatrisation muqueuse [38].

4.2 Effets indésirables

Ils sont bien connus et pour la plupart mineurs et transitoires [14]. L'insuffisance rénale aiguë constitue l'effet indésirable le plus grave mais elle peut être prévenue par une administration IV lente. Avec la majorité des BPs, on observe un syndrome pseudo-grippal (élévation temporaire de la température, frissons, sensation de fatigue, arthralgies et myalgies) qui régresse habituellement en 48 heures. Des manifestations digestives sont régulièrement rapportées : nausées, vomissements, diarrhées, douleurs abdominales, œsophagite, ulcérations buccales. Des ulcères gastriques et une sensation de sécheresse buccale sont parfois observés. La formule sanguine est souvent perturbée de façon transitoire : anémie, thrombocytopénie, leucopénie, parfois pancytopénie. Les effets indésirables neurologiques se traduisent par des céphalées, des vertiges, des sensations d'hypoesthésie ou à l'inverse d'hyperesthésie, et une dysgueusie. De rares cas d'hypersensibilité immédiate et d'érythème polymorphe ont été rapportés. L'étidronate induit parfois une altération de la réponse immunitaire qui se traduit par la réactivation d'un herpès secondaire ou le développement d'un zona. De rares manifestations oculaires, à type d'uvéite et de conjonctivite, peuvent être observées. Les

anomalies métaboliques, principalement une hypocalcémie, sont le plus souvent asymptomatiques ; parfois elles se traduisent par des crampes musculaires ou des épisodes de tétanie.

En 2003, les premiers cas d'ostéonécrose des maxillaires en relation avec la prise d'aminoBPs ont été rapportés [37]. Cet effet indésirable semble concerner seulement un faible pourcentage des patients traités, mais le recul est sans doute insuffisant pour évaluer la fréquence réelle de cette complication.

5. Indications des bisphosphonates

En plus de trois décennies, les indications des BPs se sont progressivement élargies. Après avoir été initialement utilisés dans la maladie osseuse de Paget, ils sont maintenant prescrits pour le traitement et la prévention de l'ostéoporose, pour le traitement de l'hypercalcémie maligne et des tumeurs osseuses d'origine hématologique ou métastatique qui s'accompagnent d'une ostéolyse et, plus récemment, pour le traitement de la nécrose aseptique de la hanche, du syndrome SAPHO, de certaines dysplasies fibreuses des os et de l'osteogenesis imperfecta[4,5].

5.1 Prévention et traitement de l'ostéoporose

5.1.1 Définition de l'ostéoporose

L'ostéoporose est une affection qui s'accompagne d'une augmentation du risque de fractures osseuses secondaires à une diminution de la masse osseuse. Cette affection constitue un problème mondial de santé publique [10]. Les fractures caractéristiques de l'ostéoporose intéressent les vertèbres, sous la forme de "tassements" vertébraux, l'extrémité supérieure du fémur et l'extrémité distale de l'avant-bras (AFSSAPS 2006) [54].

Elle est extrêmement fréquente puisqu'elle toucherait 30% des femmes après 50 ans et 70% à partir de 80 ans [10]. La physiopathologie de l'ostéoporose apparait de plus en plus complexe. Les facteurs nutritionnels (calcium et vitamine D) et les facteurs hormonaux (œstrogènes et PTH) restent les principaux éléments impliqués dans la perte osseuse. On distingue deux formes cliniques d'ostéoporose : l'ostéoporose post-ménopausique qui est la plus fréquente, les ostéoporoses dites secondaires, parmi lesquelles celle induite par la corticothérapie. Dans l'ostéoporose, le traitement a pour but de prévenir la perte osseuse, donc des fractures (accord professionnel, AFSSAPS 2006) [54]. Plusieurs études, réalisées sur des cohortes importantes,

ont permis de quantifier les bénéfices et les risques du traitement de l'ostéoporose, et d'en préciser les indications [54,58].

5.1.2 Traitements disponibles

Depuis une décennie, la prise en charge de l'ostéoporose, surtout chez la femme ménopausée, a évolué avec l'apparition de nouveaux traitements : les BPs, les SERM et les substances anabolisantes stimulant la formation osseuse (la PTH et le ranélate de strontium). Récemment une nouvelle approche thérapeutique de l'ostéoporose a été proposée. Il s'agit d'un anticorps monoclonal, le dénozumab, qui se lie au RANKL, protéine essentielle pour la différenciation, l'activation et la survie de l'ostéoclaste [10,54].

L'alendronate et le risédronate représentent le traitement le plus prescrit pour l'ostéoporose. En diminuant le remaniement osseux, ils entraînent une augmentation de la densité minérale osseuse. Plusieurs études cliniques, avec un suivi sur 10 ans, ont montré l'efficacité et la tolérance de ces molécules dans le traitement de l'ostéoporose à long terme [58]. Selon les recommandations de l'AFSSAPS, l'alendronate et le risédronate constituent le traitement de référence pour l'ostéoporose post-ménopausique et des études récentes ont montré que le traitement par l'alendronate ou le risédronate devait être poursuivi au moins 4 ans (AFSSAPS 2006). Au-delà, la poursuite du traitement repose sur une réévaluation individuelle du risque fracturaire [54].

5.2 Traitement de l'hypercalcémie maligne

Les BPs constituent un progrès thérapeutique important pour le traitement de certaines pathologies osseuses, en particulier pour celui de l'hypercalcémie maligne et des affections osseuses métastatiques.

Les deux principales causes d'hypercalcémie sont l'hypercalcémie maligne et l'hyperparathyroïdie primaire. L'hypercalcémie maligne est le plus souvent observée dans le cancer du sein et le cancer du poumon [12,66]. Les BPs ont supplanté tous les autres moyens thérapeutiques utilisés pour traiter l'hypercalcémie maligne (Fig. 5) : ils normalisent la calcémie chez plus de 90% des patients, mais ils sont moins efficaces lorsque l'hypercalcémie récidive. Ils réduisent de façon importante (de 20 à 60% selon les auteurs) [22] la fréquence des manifestations liées à l'atteinte osseuse, en diminuant les douleurs, les fractures pathologiques, les compressions radiculaires ou médullaires et les épisodes d'hypercalcémie maligne.

Dans le cancer du sein, il est recommandé de commencer le traitement par BPs dès que la maladie métastatique osseuse devient symptomatique et même, pour certains auteurs, dès que le diagnostic de métastases osseuses est établi. Pour le myélome multiple où l'ostéolyse joue un rôle déterminant dans la progression de la maladie, il est recommandé de commencer le traitement par les BPs au stade III, stade avancé du myélome caractérisé par un des critères suivants : hémoglobine < 8.5 g/dl, calcémie > 120 mg/l, lésions osseuses multiples, taux élevé d'immunoglobines [2,12,13,22].

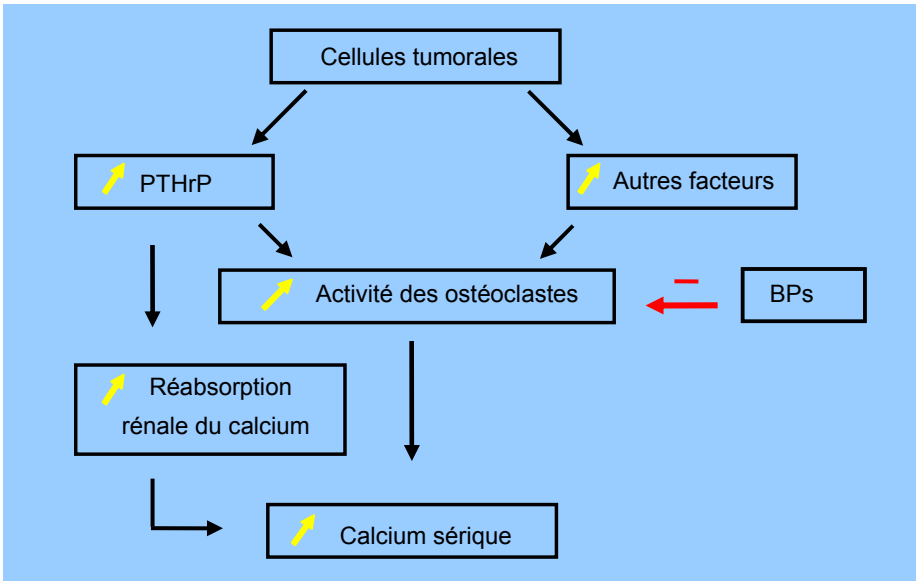

Figure 5 : Pathogénie de l'hypercalcémie tumorale et mode d'action des BPs[12].

5.3 Autres indications (maladie de Paget, dysplasie fibreuse des os …)

Les indications des BPs se sont élargies ces dernières années à d'autres affections osseuses bénignes comme la maladie de Paget [57], le syndrome SAPHO [5,68], l'osteogenesis imperfecta, certaines dysplasies fibreuses des os, l'ostéomyélite chronique des maxillaires…

La maladie osseuse de Paget et la dysplasie fibreuse des os sont des affections caractérisées par des anomalies du remodelage osseux, systémiques ou focales, où l'on observe une augmentation de la résorption ostéoclastique et du remodelage osseux. Dans la maladie osseuse de Paget, les BPs entraînent une diminution des douleurs, une régression des zones ostéolytiques, un arrêt de la progression de la maladie avec reconstitution d'un os histologiquement normal. Dans la dysplasie fibreuse des os, les BPs diminuent les douleurs et entraînent un comblement partiel des foyers ostéolytiques et un épaississement des

corticales[42]. Les BPs représentent un progrès majeur dans le traitement de nombreuses affections osseuses comportant des anomalies de la résorption osseuse.

6. Ostéonécrose des maxillaires et bisphosphonates

6.1 Définition

Une ostéonécrose des maxillaires due à un BP peut être définie par les 4 caractéristiques suivantes [29,55] :

a) Traitement antérieur ou en cours par BPs.

b) Lésion de la muqueuse au niveau de la région maxillo-faciale mettant à nu l'os nécrosé, et persistant depuis plus de 8 semaines.

c) Absence d'antécédents de radiothérapie dans la région maxillaire.

d) Absence de localisation métastatique au niveau de la zone d'ostéonécrose des maxillaires.

6.2 Epidémiologie

La prévalence de ces ostéonécroses est difficile à évaluer car leur fréquence augmente avec le temps. Il semble qu'elle soit différente selon la molécule prescrite, la posologie et la durée de traitement. Les données de littérature concernent principalement la prévalence de l'ostéonécrose des maxillaires chez des patients traités pour une affection maligne.

En 2004, une enquête réalisée par internet a été menée par l'International Myeloma Foundation pour évaluer les facteurs de risque de l'ostéonécrose [21]. Sur les 1203 cas répertoriés, 904 cas étaient traités pour un myélome multiple et 299 pour un cancer de sein. Dans les 904 cas de myélome multiple, 62 (7%) présentaient une ostéonécrose et 54 (6%) des lésions suspectes ; 71% étaient traités par le zolédronate et 29% par le pamidronate seuls. Dans les 299 cas de cancer du sein, 13 (4%) patientes présentaient une ostéonécrose et 23 (8%) des lésions suspectes. Sur une période de 36 mois, la prévalence est de 10% chez les patients traités par le zolédronate et de 4% chez ceux traités par le pamidronate seuls.

En 2005, Bamias [8] a réalisé une étude prospective sur 252 patients traités par BPs pour des métastases ostéolytiques entre janvier 1997 et décembre 2003, avec un bilan effectué jusqu'en février 2005 : 17 (6.7%) patients ont développé une ostéonécrose des maxillaires. Sur ces 17 cas, 11 (9.9%) cas ont été retrouvés chez 111 patients traités pour un myélome multiple, 2 (2.9%) cas chez 70 patientes traitées pour un cancer du sein, 3 (6.5%) cas chez 46 patients

traités pour un cancer de la prostate et 1 (4%) cas chez 25 patients traités pour un autre néoplasme. Tous les patients présentant une ostéonécrose avaient eu un traitement par le zolédronate seul (7 patients), ou après pamidronate (9 patients), ou avant ibandronate (1 patient). En 2006, Zervas et coll. [74] ont publié une étude concernant 303 patients ayant un myélome multiple : les 28 (11%) cas d'ostéonécrose sont retrouvés uniquement chez les 254 patients traités par BPs.

Dans la revue de la littérature réalisée par Woo et coll. [71], la prévalence des ostéonécroses varie de 6% à 10% pour les patients traités pour une affection maligne.

En 2007, Mavrokoki et coll. [39] publient une étude sur la fréquence des ostéonécroses pour les patients sous zolédronate ou pamidronate pour une affection maligne et chez les patients traités par l'alendronate pour une ostéoporose. La fréquence de survenue des ostéonécroses dans le premier groupe varie de 0.88% à 1.15% et elle augmente après un acte chirurgical (6.67% à 9.1%). Pour le groupe traité par l'alendronate, la fréquence est moins importante : elle varie de 0.01% à 0.04% en l'absence d'acte chirurgical et de 0.09% à 0.34% après une extraction dentaire.

En 2008, Rizzoli et coll. [59] publient une revue de littérature sur l'incidence des ostéonécroses pour les patients traités par BPs par voie orale. La fréquence de survenue d'une ostéonécrose chez les patients traités pour une ostéoporose est estimée entre 1cas/20'000 patients et 1cas/110'000 patients par année de traitement.

Cette importante différence d'incidence entre les BPs administrés par voie IV et les BPs administrés par voie orale est rapportée dans plusieurs études notamment celle de Cartsos et coll. [16] sur une large population de 714'217 patients.

6.3 Etiopathogénie

L'incorporation osseuse des BPs est proportionnelle à l'intensité du remodelage osseux au moment de leur utilisation, leur concentration est donc plus élevée dans les zones de croissance, les sites osseux en cours de cicatrisation, les sites tumoraux et ceux qui présentent naturellement un taux de remodelage physiologique plus important comme l'os alvéolaire des maxillaires [40]. C'est probablement la raison pour laquelle les ostéonécroses associées aux BPs concernent presque toujours les maxillaires et exceptionnellement d'autres sites [6,53]. Toutefois, le mécanisme étiopathogénique de l'ostéonécrose n'est pas clairement élucidé. Plusieurs hypothèses étiologiques ont été proposées.

L'ostéonécrose serait due à une diminution du remodelage osseux physiologique induit par les BPs [38,63] (théorie de l'hypocellularité). Cette diminution du remodelage pourrait aussi être secondaire à une diminution de la vascularisation osseuse. Elle est d'autant plus importante que le BP est puissant : les BPs ont la propriété d'inhiber l'activité des ostéoclastes et de provoquer leur apoptose, ce qui diminue la résorption osseuse et donc perturbe le remaniement osseux normal [27]. La vascularisation intra-osseuse serait également affectée par l'effet anti-angiogénique de certaines molécules de BPs comme le zolédronate et le pamidronate[11,72] (théorie de l'hypovascularisation). Un traitement fortement dosé pourrait conduire à un os « gelé » dont le remodelage est inhibé de façon trop importante [49]. Cet effet est surtout observé avec les aminoBPs puissants comme le pamidronate et le zolédronate[12], mais il peut être aussi observé avec l'alendronate[50]. Cet os inerte a perdu toute capacité de réparation des microfractures physiologiques induites par la fonction (théorie des microfractures) [36,70]. Dans la cavité buccale, les maxillaires sont soumis, lors de la fonction (mastication) [50] et des parafonctions (bruxisme), à un stress régulier qui stimulerait l'activité de remodelage entraînant une incorporation plus importante des BPs. Cette accumulation de BPs pourrait induire une réduction drastique du remodelage favorisant la nécrose osseuse. Dès lors la vascularisation de la muqueuse sus-jacente est réduite et tout traumatisme mineur pourrait entraîner une exposition de l'os nécrosé sous-jacent. La colonisation secondaire par la flore buccale de l'os nécrosé exposé peut être responsable de douleurs ou d'accidents infectieux souvent révélateurs de l'ostéonécrose (théorie infectieuse) [34]. Une autre hypothèse suggère que l'ostéonécrose pourrait se développer à partir de la muqueuse [56]. La diminution du turn over osseux par les BPs aurait un effet "toxique" sur la muqueuse buccale : ceci expliquerait l'apparition d'une déhiscence de la muqueuse, la contamination bactérienne de l'os à partir du milieu entraînant le développement d'une ostéonécrose et l'absence d'évolution favorable de la cicatrisation (théorie toxique).

Enfin certains facteurs génétiques prédisposants pourraient favoriser le développement d'une ostéonécrose [34].

6.4 Aspects clinique et radiologique

Cliniquement, l'atteinte osseuse intrabuccale ressemble plus à une ostéonécrose qu'à une ostéomyélite : exposition d'un os blanc jaunâtre ou blanc grisâtre, qui reste de consistance dur, sans formation de séquestre dans les délais habituels et sans aucune tendance à la guérison spontanée [3,71].

Dans 60% des cas rapportés dans la littérature, l'ostéonécrose apparait souvent secondaire à un acte chirurgical intéressant l'os alvéolaire : extraction dentaire, mise en place d'un implant dentaire, chirurgie parodontale [71] ; dans les autres cas, elle semble spontanée. Pour Marx et coll., 39% des cas d'ostéonécrose spontanée sont localisés sur des exostoses ou des reliefs osseux où la muqueuse est fine et facilement traumatisée [38].

Le bilan radiologique comporte un orthopantomogramme, et parfois un examen tomodensitométrique dans les ostéonécroses étendues. Les signes radiologiques sont souvent absents au début de l'évolution : l'ostéonécrose est visible cliniquement alors qu'il n'y pas de signe d'atteinte osseuse sur les radiographies conventionnelles (radiographie rétro-alvéolaire, orthopantomogramme). En fait, les BPs en diminuant le remodelage osseux augmentent la densité radiologique de l'os dans un premier temps [49]. Cet aspect perdure en général plusieurs mois dans les maxillaires malgré le développement d'une ostéonécrose, et ce n'est qu'après plusieurs mois que l'on observe une image ostéolytique mal définie, avec parfois l'apparition d'un séquestre qui se déminéralise lentement.

6.5 Facteurs de risque

Ils dépendent principalement de la molécule prescrite, de la dose cumulée, de la région anatomique et des traumatismes éventuels.

6.5.1 Molécules

La composition de la molécule de BPs prescrite joue un rôle prépondérant pour le développement de l'ostéonécrose. Cette complication est décrite exclusivement avec les aminoBPs [1,3,7,8,15,25,29,38,44,45,46,47,52,71]. Actuellement, cinq molécules ont été mentionnées dans le développement des ostéonécroses : le zolédronate, le pamidronate, l'alendronate, le risédronate et l'ibandronate (Tab. 2).

94% des cas d'ostéonécrose rapportés sont retrouvés chez des patients traités par pamidronate et/ou zolédronate, BPs administrés par voie parentérale [1,3,33,41,71]. Le risque de développement d'une ostéonécrose est plus élevé avec le zolédronate qu'avec le pamidronate seul ou l'association pamidronate puis zolédronate [6,8,21]. Cette différence s'explique probablement par la puissance antirésorbante inférieure du pamidronate par rapport à celle du zolédronate [61,65].

BPs	Posologie et voie d'administration
Zolédronate (Zometa®)	4mg/mois parentérale
Pamidronate (Arédia®)	30, 60 ou 90 mg/mois parentérale
Ibandronate (Boniva®) (Bondronate®)	2 ou 6 mg/mois parentérale

BPs	Posologie et voie d'administration
Alendronate (Fosamax®)	5 ou 10 mg/j 35 ou 70 mg/sem per os
Risédronate (Actonel®)	5 mg/j 35 mg/sem per os
Ibandronate (Bondronate®)	50 mg/sem per os

Tableau 2 : Dénomination commune internationale, dénomination commerciale en Suisse, posologie et voie d'administration des BPs associés aux ostéonécroses des maxillaires (j : jour ; sem : semaine).

6.5.2 Dose cumulée

La dose cumulée qui représente la dose totale de BPs administrée avant l'apparition de l'ostéonécrose, constitue sans doute le facteur prédisposant le plus important pour le développement de l'ostéonécrose. Une étude prospective a évalué cette relation : elle a clairement montré que l'incidence de l'ostéonécrose des maxillaires est corrélée à la dose cumulée des BPs [8] (Fig. 6).

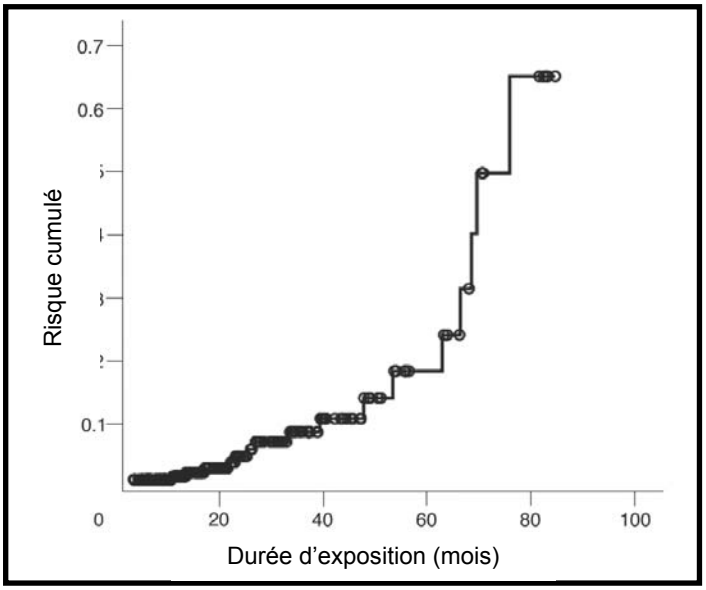

Figure 6 : Augmentation du risque de développement d'une ostéonécrose en fonction de la dose cumulée, donc avec la durée du traitement par BPs chez 252 patients [8].

Cette même étude a démontré que la survenue de l'ostéonécrose est plus précoce pour les patients traités par le zolédronate que pour ceux traités par le pamidronate ou l'association pamidronate puis zolédronate (Fig. 7).

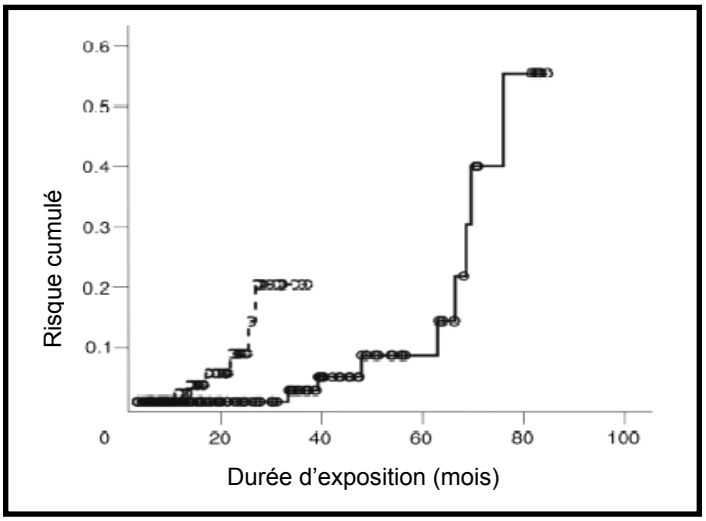

Figure 7 : Augmentation du risque cumulé pour le développement d'une ostéonécrose pour les patients traités par le zolédronate, le pamidronate ou l'association pamidronate-zolédronate en fonction de la durée du traitement [8].

Le délai entre la première prise de BPs et l'apparition d'une ostéonécrose des maxillaires est très variable. Ce délai dépend de la molécule (voie d'administration, puissance et biodisponibilité), de la fréquence d'administration, donc de la dose cumulée. Par exemple, l'alendronate est dix fois plus puissant que le pamidronate (Tab. 1) mais sa biodisponibilité est très faible per os (Tab. 3) : la biodisponibilité de l'alendronate per os est beaucoup plus faible que celle de pamidronate administré par voie IV. La dose cumulée ne reflète qu'imparfaitement la dose absorbée et la quantité fixée sur l'os. On devrait plutôt se référer à la dose absorbée qui correspond à la dose cumulée corrigée par le taux de biodisponibilité de la molécule.

BPs	Biodisponibilité (taux)
Zolédronate Zometa® (IV)	55-77%
Pamidronate Arédia® (IV)	45-80%
Ibandronate Bondronate® (IV) Bonviva® (IV)	40%
Alendronate Fosamax® (per os)	0.64%
Risédronate Actonel® (per os)	<1%
Ibandronate Bondronate® (per os) Bonviva® (per os)	0.6%

Tableau 3 : Biodisponibilité des différentes molécules de BPs [18].

6.5.3 Rôle des traumatismes et de la région anatomique

Le développement d'une ostéonécrose des maxillaires se traduit initialement, assez souvent, par un retard de cicatrisation après une intervention intéressant l'os alvéolaire, en général après une extraction dentaire [71], mais la cause ayant motivé l'extraction dentaire est très rarement précisée. Il est aussi important de remarquer qu'il existe dans certaines études un pourcentage non négligeable (37%) d'ostéonécroses qui ne sont pas corrélées à un traumatisme local (ostéonécroses spontanées) [38,41].

La mandibule constitue la localisation préférentielle : 65% des cas intéressent la mandibule, 26% des cas le maxillaire et 9% des cas présentent une double localisation maxillaire et mandibulaire [71]. Les secteurs postérieurs mandibulaires semblent être plus concernés que les régions symphysaire et parasymphysaire mandibulaires [6].

6.6 Traitements proposés

Les propositions et les recommandations pour le traitement des ostéonécroses sont multiples [1,19,38,46,55,62] mais on ne dispose pas encore de cohortes suffisantes avec un suivi prolongé.

En mars 2004, un groupe d'experts a publié des recommandations pour le traitement des ostéonécroses sur aminoBPs. Les patients étaient divisés en trois catégories [62] :

- Groupe 1 : les patients qui vont commencer un traitement par aminoBPs,
- Groupe 2 : les patients traités par aminoBPs sans ostéonécrose des maxillaires,

- Groupe 3 : les patients avec ostéonécrose des maxillaires.

Les recommandations pour chaque groupe étaient les suivantes :

Groupe 1 : mise en état de la cavité buccale, élimination des foyers infectieux, instauration d'une bonne hygiène bucco-dentaire. Il n'est probablement pas nécessaire de retarder le début du traitement par aminoBPs si le traitement d'assainissement bucco-dentaire peut être terminé en 1 à 2 mois.

Groupe 2 et 3 : réhabilitation par traitements conservateurs (traitement de racine, surfaçage radiculaire …), éviter les interventions chirurgicales. Devant une ostéonécrose, élimination à minima de l'os exposé, rinçage buccal (chlorhexidine, peroxyde d'hydrogène), antibiothérapie, analgésie, couverture de la zone exposée par une plaque de résine molle.

Marx et coll. ont proposé un protocole de traitement spécifique du stade clinique de l'ostéonécrose [38] :

- patient à risque, sans exposition osseuse :
  - élimination des foyers infectieux,
  - si possible, arrêt des aminoBPs IV pendant 2 ou 3 mois, c'est-à-dire pendant le temps nécessaire pour obtenir un état bucco-dentaire satisfaisant.
- patient présentant une exposition osseuse asymptomatique :
  - rinçage buccal 3 fois/jour avec de la chlorhexidine à 0.12%,
  - pas de traitement systémique.
- patient présentant une exposition osseuse accompagnée d'une infection et de douleurs :
  - rinçage buccal 3 fois/jour avec de la chlorhexidine à 0.12%,
  - antibiothérapie (pénicilline, doxycycline, lévofloxacine ou érythromycine).
- patient n'ayant pas eu d'évolution favorable sous antibiothérapie :
  - antibiothérapie (pénicilline, doxycycline, lévofloxacine ou érythromycine),
  - résection osseuse (alvéolectomie ou résection plus large).

Récemment, l'AFSSAPS a publié des recommandations sur la prise en charge bucco-dentaire des patients traités par bisphosphonates[55]. Ces recommandations diffèrent peu de celles présentées ci-dessus : on retrouve la même approche et les mêmes groupes. Pour les patients atteints d'une ostéonécrose avérée, il est conseillé de réaliser le traitement en milieu hospitalier. Les traitements chirurgicaux ne doivent pas être agressifs et les

reconstructions par greffes libres ou pédiculées sont déconseillées. Il est nécessaire d'informer le médecin prescripteur de cette complication. La poursuite du traitement par BPs doit être décidée au cas par cas par le médecin prescripteur.

7. Matériel et méthodes

7.1 Présentations de 30 cas d'ostéonécrose due aux BPs

Il s'agit d'une étude rétrospective portant sur les 30 premiers cas d'ostéonécrose diagnostiqués dans la Division de Stomatologie, Chirurgie orale et Radiologie dento-maxillo-faciale de l'Ecole de Médecine dentaire de l'Université de Genève (Prof. J. Samson) entre novembre 2003 et février 2007. Les principales données concernant ces patients et leur traitement par BPs sont résumés dans le Tab. 4.

	Sexe âge	Indication du traitement	BPs prescrits	Protocole suivi	Voie d'admini-stration	Durée du traitement	Dose cumulée
1	♂ 45 ans	Myélome multiple + Ostéoporose cortisonique	Pamidronate puis Zolédronate	30mg/3mois 4mg/mois	IV IV	78 mois 8 mois	1410 mg 32 mg
2	♂ 53 ans	Myélome multiple	Pamidronate puis Zolédronate	90mg/3mois 4mg/3mois	IV IV	51 mois 18 mois	1530 mg 24 mg
3	♀ 62 ans	Myélome multiple	Pamidronate puis Zolédronate	90mg/mois 4mg/mois	IV IV	37 mois 5 mois	3330 mg 20 mg
4	♂ 67 ans	Myélome multiple	Pamidronate puis Zolédronate	90mg/mois 4mg/mois	IV IV	4 mois 19 mois	360 mg 76 mg
5	♀ 68ans	Mylélome multiple	Pamidronate	90mg/mois	IV	34 mois	3060 mg
6	♀ 72 ans	Myélome multiple	Zolédronate	4mg/mois	IV	10 mois	40 mg
7	♀ 75 ans	Myélome multiple	Pamidronate puis Zolédronate puis Pamidronate	90mg/mois 4mg/mois 90mg/mois	IV IV IV	16 mois 6 mois 11 mois	1440 mg 24 mg 990 mg

8	♂ 76 ans	Myélome multiple	Pamidronate	90mg/mois	IV	9 mois	810 mg
9	♂ 84 ans	Myélome multiple	Pamidronate puis Zolédronate	90mg/mois 4mg/mois	IV IV	4 mois 29 mois	360 mg 116 mg
10	♂ 88 ans	Myélome multiple	Pamidronate	90 mg/mois	IV	60 mois	5400 mg
11	♀ 32 ans	Cancer du sein	Pamidronate	90mg/mois	IV	32 mois	2880 mg
12	♀ 43 ans	Cancer du sein	Pamidronate puis Zolédronate	90mg/mois 4mg/mois	IV IV	12 mois 36 mois	1080 mg 144 mg
13	♀ 59 ans	Cancer du sein	Pamidronate puis Zolédronate	90mg/mois 4mg/mois	IV IV	84 mois 36 mois	7560 mg 144 mg
14	♀ 60 ans	Cancer du sein	Zolédronate	4mg/mois	IV	20 mois	80 mg
15	♀ 66 ans	Cancer du sein	Pamidronate	90mg/mois	IV	78 mois	7020 mg
16	♀ 70 ans	Cancer du sein	Pamidronate	90mg/mois	IV	30 mois	2700 mg
17	♀ 70 ans	Cancer du sein	Pamidronate puis Zolédronate	90mg/mois 4mg/mois	IV IV	5 mois 25 mois	450 mg 100 mg
18	♀ 79 ans	Cancer du sein	Pamidronate puis Zolédronate Pamidronate	90mg/mois 4mg/mois 90mg/mois	IV IV IV	68 mois 14 mois 17 mois	6120 mg 56 mg 1530 mg
19	♀ 85 ans	Cancer du sein	Pamidronate	90mg/mois	IV	24 mois	2160 mg
20	♂ 69 ans	Cancer de la prostate	Pamidronate puis Zolédronate	90mg/mois 4mg/mois	IV IV	16 mois 13 mois	1440 mg 52 mg
21	♂ 79 ans	Cancer de la prostate	Zolédronate	4mg/mois 4mg/3mois	IV IV	3 mois 6 mois	12 mg 8 mg
22	♂ 81 ans	Cancer de la prostate	Zolédronate	4mg/mois	IV	25 mois	100 mg
23	♀ 71 ans	Cancer du poumon	Zolédronate	4mg/mois	IV	24 mois	96 mg

24	♀ 78 ans	Cancer de l'utérus	Zolédronate puis Ibandronate	4 mg/mois 6 mg/mois	IV IV	12 mois 5 mois	48 mg 30 mg
25	♀ 59 ans	Ostéoporose cortisonique	Alendronate	70mg/sem	per os	48 mois	7560 mg
26	♀ 84 ans	Ostéoporose cortisonique	Alendronate	70mg/sem	per os	25 mois	7000 mg
27	♀ 69 ans	Ostéoporose post-ménopausique	Alendronate	70mg/sem	per os	60 mois	18200 mg
28	♀ 76 ans	Ostéoporose post-ménopausique	Alendronate	70mg/sem	per os	120 mois	36400 mg
29	♀ 78 ans	Ostéoporose post-ménopausique	Pamidronate puis Alendronate	30mg/3mois 70mg/sem	IV per os	24 mois 56 mois	240 mg 16800 mg
30	♀ 83 ans	Ostéoporose post-ménopausique	Alendronate	70mg/sem	per os	44 mois	12320 mg

Tableau 4 : Données concernant les premiers 30 cas d'ostéonécrose traités dans la Division de Stomatologie, Chirurgie orale et Radiologie dento-maxillo-faciale de l'Ecole de Médecine dentaire de l'Université de Genève.

Devant cette nouvelle pathologie dont l'étiologie fut un temps controversée [69], la plupart des auteurs ont initialement préconisé l'abstention thérapeutique ou un traitement peu interventionniste (bains de bouche, antibiothérapie…), soutenant sans beaucoup d'arguments qu'une intervention chirurgicale pouvait entraîner une évolution défavorable. Quelques auteurs ont d'emblée fait une analogie entre l'ostéonécrose des maxillaires due aux BPs et l'ostéoradionécrose [37]. Bien que l'ischémie semble constituer le primum movens de ces deux affections et qu'il existe d'autres similitudes (rôle du traumatisme chirurgical, exposition osseuse en contact avec le milieu buccal septique, séquestration tardive…), cette analogie apparait abusive car, dans l'ostéonécrose due aux BPs, il n'y a pas de limites cliniques entre l'os nécrosé et l'os sain. Par contre, il existe sans doute une analogie entre l'ostéonécrose des maxillaires due aux BPs et certaines maladies ostéocondensantes comme la maladie de Paget et surtout l'ostéopétrose [68,70]. Mais là aussi, il n'y a pas véritablement de similitude car les BPs n'entraînent pas d'ostéocondensation importante et il n'y a pas de disparition de l'os spongieux.

Pour chaque patient, un suivi clinique et un suivi radiologique réguliers ont été réalisés, au moins tous les 1 mois la première année, puis tous les 2-3 mois, excepté lorsque l'ostéonécrose avait pu être éliminée en totalité. Un examen histologique du tissu osseux excisé a été effectué pour chaque patient ayant eu un débridement ou une ostéo-ectomie.

7.2 Aspect clinique de l'ostéonécrose

L'aspect clinique est très variable. Initialement l'ostéonécrose se traduit par une inflammation modérée de la muqueuse de surface, peu douloureuse ou indolore, souvent étendue et mal limitée [38]. Les dents situées dans la zone inflammatoire deviennent mobiles (Fig. 8). Ce tableau clinique fait évoquer une infection d'origine dentaire et l'extraction de la dent ou des dents révèle l'ostéonécrose. Ce tableau ne correspond pas à celui d'une infection dentaire classique : l'inflammation qui intéresse principalement la fibromuqueuse gingivale, est modérée, peu douloureuse, assez étendue et sans limites nettes ; le plus souvent, il n'y a pas d'atteinte parodontale expliquant la mobilité dentaire. Secondairement, l'exposition osseuse se développe soit après un geste chirurgical, soit spontanément entraînant éventuellement la perte spontanée d'une ou plusieurs dents. Cette exposition osseuse est peu étendue, entourée par une muqueuse légèrement inflammatoire (Fig. 9). En l'absence de traitement ou parfois malgré le traitement, l'exposition osseuse progresse. Cette évolution défavorable s'accompagne le plus souvent de l'apparition de douleurs et d'une surinfection bactérienne pouvant entrainer des complications locorégionales : cellulite, fistule cutanée (Fig. 10 et 11), infection sinusienne… Les lésions étendues sont le plus souvent accompagnées de douleurs [7].

Figure 8 : Inflammation gingivale sans exposition osseuse.

Figure 9 : Exposition osseuse de faible étendue

Figures 10 et 11 : Exposition osseuse étendue, associée à une fistule cutanée.

7.3 Imagerie médicale

Les signes dépendent principalement de deux facteurs :

1. stade de l'ostéonécrose
2. type d'examen

Au stade initial, les signes radiologiques sont absents en radiologie conventionnelle, radiologie (apicale, orthopantomogramme) (Fig 16, 28, 35). Avec l'examen tomodensitométrique, une image de lyse osseuse peut être identifiée parfois précocement, parfois même avant l'exposition clinique (Fig 29) à un stade tardif ou pour observer la formation d'un séquestre. La scintigraphie, examen fréquemment effectué pour la recherche des métastases osseuses, a montré des signes précoces d'hypercaptation au niveau des maxillaires, reflétant une iflammation au niveau des maxillaires et ceci bien avant l'apparition clinique d'une ostéonécrose [30]. Aucune image radiologique n'est spécifique à l'ostéonécrose.

7.4 Examen histopathologique

Chez tous les patients qui ont eu une intervention chirurgicale (26 sur 30), l'os exposé réséqué a été examiné. Après décalcification et coloration à l'hématoxyline-éosine-safran, l'examen histopathologique a montré qu'il s'agissait d'un os nécrotique comportant une importante colonisation bactérienne. Toutes les logettes ostéocytaires étaient déshabitées et les zones d'ostéoclasie ne comportaient plus d'ostéoclastes. Les espaces médullaires étaient dépourvus de moelle osseuse et remplis de bactéries saprophytes - principalement des cocci et des filaments - associées souvent à des grains d'actinomyces et parfois à des levures (Candida). La colonisation intéressait quelquefois les canaux de Havers. Il y a aussi, dans les espaces médullaires, un infiltrat inflammatoire lymphoplasmocytaire dense avec, par endroits, des polynucléaires neutrophiles. Cet examen histopathologique doit être systématique afin d'exclure une prolifération tumorale. Dans un cas, l'examen a révélé la présence d'un foyer myélomateux, confirmée par l'immunohistochimie.

Chez 10 patients, un prélèvement d'os cliniquement sain a été effectué au voisinage de l'os nécrosé excisé. L'examen histopathologique a montré principalement de l'os en voie de nécrose avec quelques ostéocytes vivants dans leur logette, mais les espaces médullaires étaient déjà colonisés par des amas de bactéries associés à un important infiltrat lymphoplasmocytaire. Les polynucléaires neutrophiles y apparaissent plus abondants qu'au sein de l'os nécrosé. Parfois l'os était vivant et on observait des ostéocytes dans leur logette, des signes de remaniement osseux actif avec du tissu ostéoïde bordé par des ostéoblastes et la présence de lignes d'inversion régulières au sein des lamelles osseuses. Les espaces médullaires comportaient un infiltrat inflammatoire avec quelques amas de bactéries ; l'infiltrat lymphoplasmocytaire était moins important que dans l'os en voie de nécrose. Dans la moelle osseuse, certains adipocytes avaient un noyau pycnotique et les vaisseaux sanguins étaient dilatés. L'ostéonécrose semble donc comporter différentes phases évolutives (Fig 12). A la phase initiale, l'os est encore vivant mais il est le siège d'un infiltrat inflammatoire modéré, associé à une vasodilatation et une fibrose médullaire. A la phase intermédiaire, on observe des zones d'os vivant et des foyers de nécrose, et l'infiltrat inflammatoire est très abondant. A la phase terminale, l'os totalement nécrosé est le siège d'une importante colonisation bactérienne saprophyte.

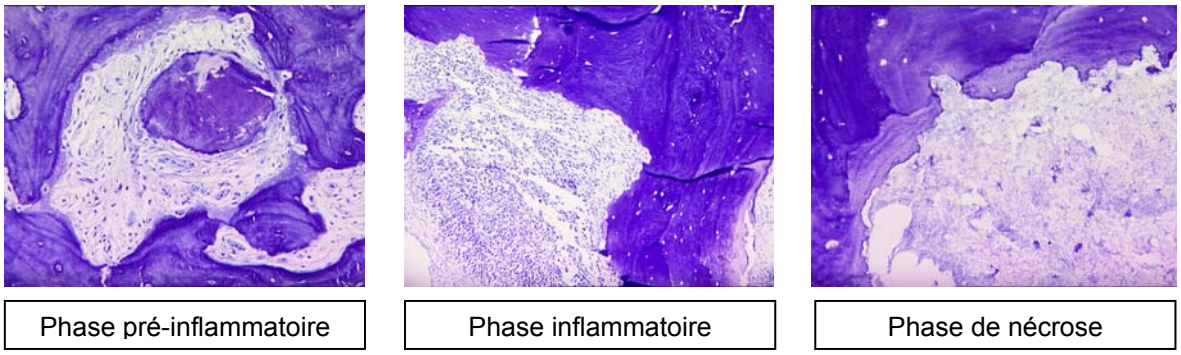

Figure 12 : Les trois différents stades d'évolution. Phases initiale ou pré-inflammatoire : l'os est vivant et on note la présence d'un infiltrat inflammatoire modéré. Phase intermédiaire ou inflammatoire : on observe des zones d'os vivant et des foyers de nécrose avec un infiltrat inflammatoire abondant. Phase terminale ou phase de nécrose : les logettes ostéocytaires sont déshabitées et les zones d'ostéoclasie ne comportent plus d'ostéoclastes, les espaces médullaires sont dépourvus de moelle osseuse et remplis de bactéries saprophytes

8. Résultats

Ces 30 patients (21 femmes soit 70% des cas et 9 hommes soit 30% des cas) ont un âge compris entre 43 et 88 ans (âge moyen 69 ans). Les BPs ont été prescrits dans 80% des cas pour le traitement de métastases osseuses de tumeurs solides [cancer du sein (30%), cancer de la prostate (10 %), cancer du poumon (3.33%), adénocarcinome de l'utérus (3.33%), myélome multiple (33.33%)] ou pour le traitement d'une ostéoporose dans 20% des cas (Tab. 5). Chez tous les patients atteints d'un myélome multiple (10 patients) et chez ceux atteints d'une tumeur solide avec métastases osseuses (14 patients au total), il y a eu une chimiothérapie au cours du traitement, mais jamais de radiothérapie cervico-faciale. Une corticothérapie a été prescrite à 18 d'entres eux et, pour 2 patients, l'indication du traitement par BPs était une ostéoporose cortisonique. Enfin, sur ces 30 patients, 7 étaient des fumeurs actifs (également répartis dans les deux populations) et 4 diabétiques (3 dans la population cancéreuse et 1 dans le myélome) et 3 avaient un diabète équilibré.

Le dosage des phosphatases alcalines sériques, témoin de l'activité de formation osseuse, a été effectué chez 8 patients : pour 7 d'entre eux, les valeurs enregistrées (min = 44 IU/L – max = 110 IU/L) sont situées dans les normes (n = 30 à 125 IU/L). Pour un de ces patients qui avait un myélome multiple en récidive, le taux était élevé (228 – 235 IU/l) traduisant un intense remodelage osseux.

	Nombre	Age	Myélome multiple	Cancer du sein	Cancer de la prostate	Autres cancers	Ostéoporose
♂	9	71.33 ± 4.81	6		3		
♀	21	68.85 ± 2.87	4	9		2	6
Total	30	69.60 ± 2.43	10	9	3	2	6

Tableau 5: Répartition des ostéonécroses selon le sexe, l'âge et l'affection traitée.

La localisation préférentielle est mandibulaire dans 53.33% des cas (16 cas sur 30), maxillaire dans 43.33% des cas (13 cas sur 30), et bimaxillaire dans 3.33% des cas (1 cas sur 30).

Il apparait clairement que l'ostéonécrose se développe principalement dans les régions portant les dents cuspidées - dans 27 cas sur 31 (87,1%) -, donc dans les régions portant des dents impliquées dans la mastication.

Lorsque l'ostéonécrose a été révélée par un geste opératoire [27 cas sur 30 (90%)], le délai pour établir le diagnostic a été en moyenne de 5 mois. Il faut noter que ce diagnostic a été plus tardif pour les premiers cas rencontrés (Tab. 6).

	Nombre	Facteur favorisant	Spontanée	Région anatomique
Mandibule	16	Extraction: 12 Implant : 1	3	PM.M: 15 I.C: 1
Maxillaire	13	Extraction: 12 Implant : 1		PM.M: 11 I.C: 2
Maxillaire + Mandibule	1	Extraction : 1	1	I.C: 1 PM.M: 1

Tableau 6: Siège des ostéonécroses et modalité d'apparition.
(PM.M : Prémolaire-Molaire, I.C : Incisive-Canine)

Tous les cas d'ostéonécrose ont été observés chez des patients traités par aminoBPs : 7 cas (23.3%) par pamidronate, 5 cas (16.7%) par zolédronate, 5 cas (16.7%) par alendronate, 11 cas (36,6%) par pamidronate puis zolédronate, 1 cas (3.33%) par zolédronate puis ibandronate, et 1 cas (3.33%) par pamidronate puis alendronate.

La durée de traitement avant la survenue de l'ostéonécrose des maxillaires est deux fois plus courte avec le zolédronate qu'avec le pamidronate et 3 fois plus courte qu'avec l'alendronate ou l'association pamidronate/ zolédronate (Tab. 7). Avec le pamidronate, cette durée est inférieure de 50% par rapport à celle observée avec l'alendronate et l'association pamidronate/zolédronate. En examinant les différents protocoles de traitement utilisés, il apparait assez clairement que le nombre d'ostéonécrose des maxillaires augmente avec la

dose cumulée. Ainsi pour le zolédronate, un seul cas d'ostéonécrose est apparu avec une dose cumulée de 40 mg (10 injections de zolédronate à raison de 4 mg/mois) ; pour le pamidronate, un seul cas d'ostéonécrose pour une dose de 1980 mg (soit 22 injections de 90 mg de pamidronate/mois) ; pour l'alendronate, un seul cas d'ostéonécrose pour une dose 10 000 mg (soit moins de 3 ans de traitement). En ce qui concerne le traitement par pamidronate puis zolédronate, il est important de noter que l'administration de pamidronate a toujours précédé celle du zolédronate et que la plus faible combinaison pour l'apparition d'une ostéonécrose est de 1440 mg de pamidronate et 52 mg de zolédronate (16 injections mensuelles de 90 mg de pamidronate/mois + 13 injections mensuelles de 4 mg de zolédronate/mois). Toutefois il est difficile de faire la part de chaque BP dans la genèse de l'ostéonécrose tant la dose cumulée de chaque molécule est différente d'un cas à l'autre.

	Nombre de patients	Voie administration	Durée (mois)	Médiane (mois)	Dose cumulée (mg)	Médiane (mg)
Pamidronate	7	IV	38.14 ± 8.77[a]	32	3026 ± 929.92	2880
Zolédronate	5	IV	17.60 ± 3.41[b,c,d]	20	67.2 ± 15.86	80
Alendronate	5	per os	59.40 ± 6.16	72	16296 ± 5414.50	12320
Pamidronate + Zolédronate	11	IV	55.09 ± 9.72 16 ±3.09	33	1890.54 ± 639.19 73.20 ± 5.77	360 76
Zolédronate + Ibandronate	1	IV	12 5	-	48 30	-
Pamidronate + Alendronate	1	IV per os	24 56	-	240 16760	-

Tableau 7: Type et caractéristiques du traitement BPs.
(a: différence p=0.05 vs alendronate et vs pamidronate + zolédronate.
b,c,d : différence p=0.05, p=0.01 and p=0.003 vs respectivement pamidronate, alendronate, pamidronate + zolédronate)

Les traitements réalisés, toujours associés à une antibiothérapie, ont été adaptés à chaque cas mais on peut les regrouper en trois types principaux :

1. désinfection locale (soins locaux) et sans geste chirurgical intéressant l'os,
2. curetage de la surface de l'os exposé (débridement),
3. ablation de tout ou d'une partie de l'os nécrosé (on parle souvent de séquestrectomie alors qu'il s'agit d'une ostéo-ectomie).

Il est intéressant de noter la discordance de l'évolution entre l'os et la muqueuse. On peut observer radiologiquement une extension de l'ostéonécrose alors que le traitement a permis d'obtenir une cicatrisation muqueuse : cette évolution apparemment paradoxale est observée dans 20% des cas. Dans 20% des cas également, l'extension osseuse continue à progresser alors que la taille de l'exposition a été réduite (évolution favorable de la muqueuse de surface) (Tab. 8).

	Nombre de patients	Suivi (mois)	Exposition osseuse	Evolution radiologique
Soins locaux	**4**	**8.75 ± 2.62**	**Extension : 0 Régression : 3 Cicatrisation muqueuse : 1**	**Extension : 0 Stabilisation : 2 Amélioration : 2**
Débridement	**5**	**11.60 ± 2.67**	**Extension : 1 Régression: 2 Cicatrisation muqueuse : 2**	**Extension : 3 Stabilisation : 0 Amélioration : 2**
Ostéo-ectomie	**21**	**12.90 ± 1.85**	**Extension : 6 Régression: 7 Cicatrisation muqueuse : 8**	**Extension : 13 Stabilisation : 2 Amélioration : 6**

Tableau 8: Traitements effectués et évolution de l'ostéonécrose.

Tous les résultats sont donnés par la moyenne ± l'erreur standard. La médiane est également mentionnée. Les données ont été analysées pour chaque paramètre à l'aide de tests non paramétriques. Une analyse de variance de Kruskal-Wallis a d'abord été utilisée puis suivie, lorsqu'elle était significative, d'un test comparatif de Mann et Whitney. Les comparaisons sont jugées comme significativement différentes à $p \leq 0.05$.

9. Présentation clinique de quatre cas caractéristiques d'une ostéonécrose due aux BPs

9.1 Ostéonécrose tardive

En août 2004, un patient âgé de 75 ans, traité pour un myélome multiple, vient consulter pour deux foyers mandibulaires d'ostéonécrose, symétriques, situés dans les régions canines, révélés par un accident infectieux aigu (Fig. 13). Ce patient a été traité successivement pendant 16 mois par pamidronate (90 mg/mois), pendant 6 mois par zolédronate (4mg/mois) et de nouveau depuis 11 mois par pamidronate (90 mg/mois) (traitement qui était toujours en cours). Les extractions de 33 et 43 ont été réalisées en novembre 2002, soit 12 mois après le début du traitement par BPs. Huit mois après les extractions, le patient aurait expulsé spontanément un petit fragment osseux. Il mentionne, en mai 2004, l'apparition de douleurs mandibulaires, intenses et irradiantes, évoluant favorablement sous antibiothérapie (amoxicilline + acide clavulanique + métronidazole).

Une ostéo-ectomie limitée a été réalisée sur chaque foyer d'ostéonécrose ; respectivement en septembre 2004 pour celui de gauche et en novembre 2004 pour celui de droite. Dans les suites opératoires, on a observé une désunion des sutures sur le foyer gauche. Malgré les soins locaux, il persistait une petite exposition osseuse qui a nécessité une reprise chirurgicale en septembre 2005, soit un an après la première intervention ; après cicatrisation la crête alvéolaire formait un cratère et, à la sonde, on retrouvait le contact osseux. Alors que la cicatrisation muqueuse avait été obtenue d'emblée sur le foyer droit, le patient a éliminé un petit séquestre en avril 2006. L'OPT, effectué en janvier 2007, montrait que l'ostéonécrose d'abord limitée aux régions 33 et 43, touchait maintenant toute la symphyse mandibulaire donnant l'impression que cette extension s'était faite à partir du foyer mandibulaire gauche (Fig. 14 et 15).

Figure 13 : Foyers d'ostéonécrose mandibulaires symétriques, apparus après l'extraction des canines.

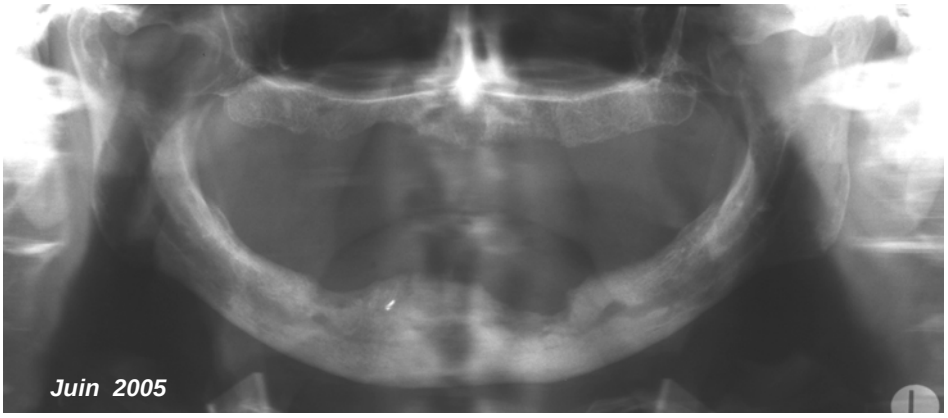

Figure 14 : Extension de l'ostéonécrose alors qu'elle semblait contrôlée car il n'y avait plus d'exposition osseuse ni de symptomatologie.

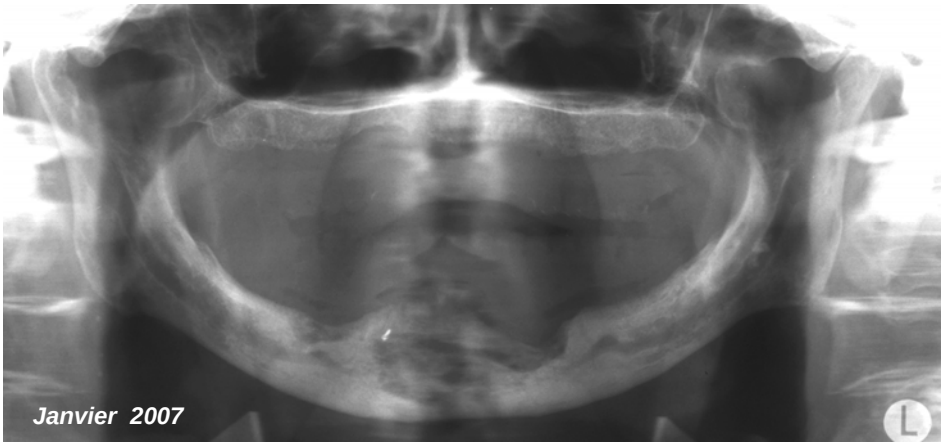

Figure 15 : Progression de l'ostéonécrose se traduisant par une extension du foyer d'ostéolyse gauche à toute la symphyse mandibulaire.

9.2 Ostéonécrose extensive

En décembre 2003, un patient âgé de 67 ans (Fig. 16-26), traité pour un myélome multiple, est venu consulter pour l'extraction de la 13 et de la racine résiduelle de 24 (Fig. 16). Il était traité par BPs : pamidronate 90 mg/mois pendant 4 mois, puis zolédronate 4mg/mois depuis 19 mois. Il y a eu retard de cicatrisation et, deux semaines après les extractions, on observait une large exposition osseuse intéressant toute la crête alvéolaire maxillaire antérieure et l'os exposé avait un aspect nécrotique (Fig. 19). L'examen tomodensitométrique montrait l'existence d'une lyse osseuse touchant l'os alvéolaire et la partie antérieure du palais dur. La lyse osseuse touchait également la paroi antéro-inférieure du sinus maxillaire gauche et il y avait une atteinte sinusienne bilatérale et probablement une communication bucco-nasale (Fig. 17). A la scintigraphie osseuse, l'atteinte osseuse semblait très étendue (Fig. 18). En février 2004, une première ostéo-ectomie a été effectuée, sous anesthésie locale (Fig. 20). Après deux

mois, l'évolution n'était pas totalement satisfaisante : il existait toujours une exposition osseuse, une communication bucco-sinusienne et une exposition de la muqueuse du plancher des fosses nasales (Fig. 21). Une deuxième et une troisième intervention ont été réalisées pour éliminer en totalité l'os exposé et le maximum d'os nécrosé ; au total les 2/3 antérieurs du palais dur ont été éliminés. Une épithélialisation complète de l'os résiduel a été obtenue, les deux communications bucco-sinusiennes persistaient mais elles avaient diminué de taille (Fig. 22 et 23).

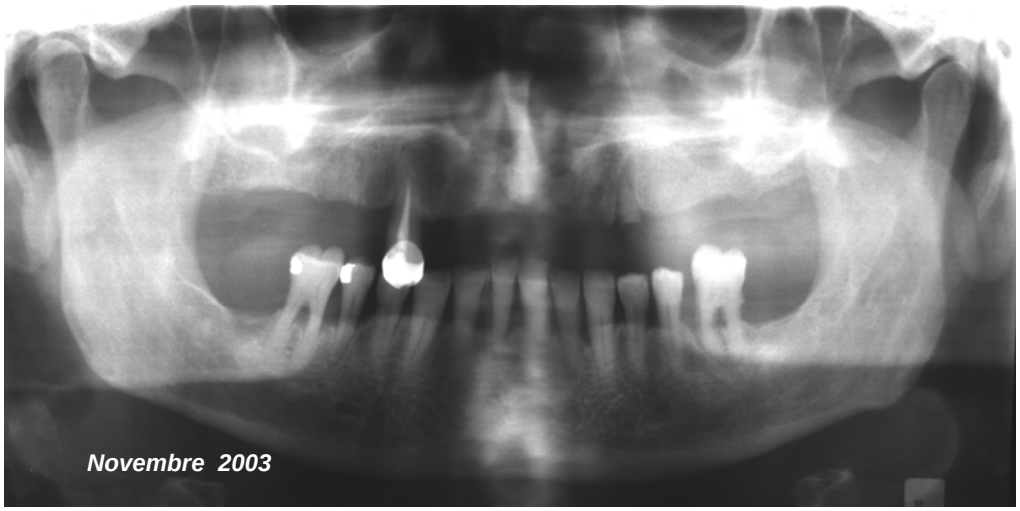

Figure 16 : L'orthopantomogramme réalisé avant les extractions dentaires
ne montre aucune atteinte osseuse.

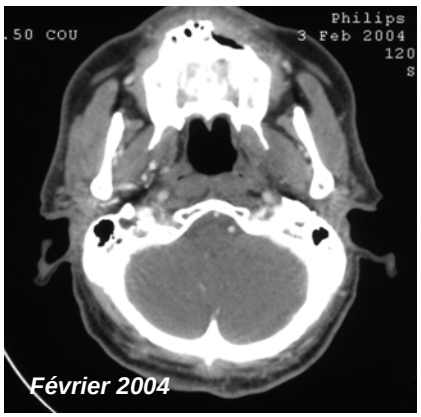

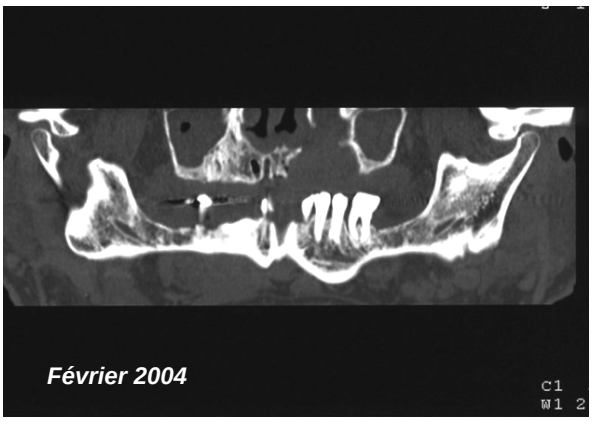

Figure 17 : Les coupes tomodensitométriques confirment la persistance des alvéoles et
l'existence d'une large communication bucco-nasale gauche (status après la 1ère ostéo-ectomie).

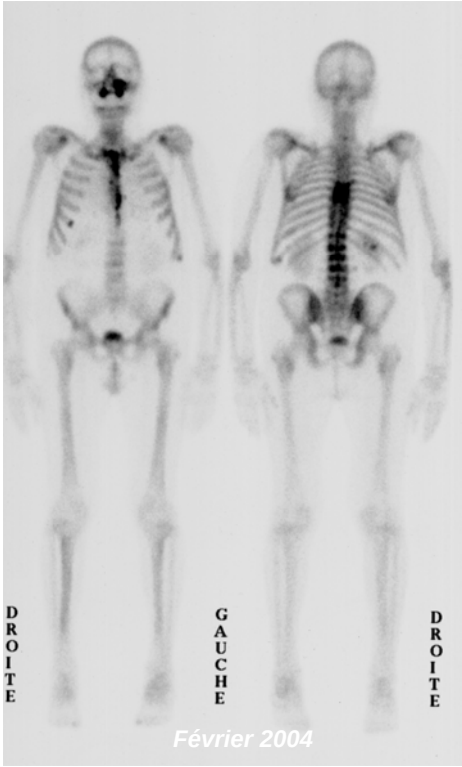

Figure 18 : Scintigraphie au TC99m. Les foyers hypercaptants vertébraux, costaux et sternaux correspondent à des lésions du myélome multiple, les foyers maxillaires à l'ostéonécrose. Noter l'étendue de ces derniers, surtout celui intéressant le maxillaire gauche.

Figure 19 : Exposition osseuse 1 mois après les extractions dentaires.

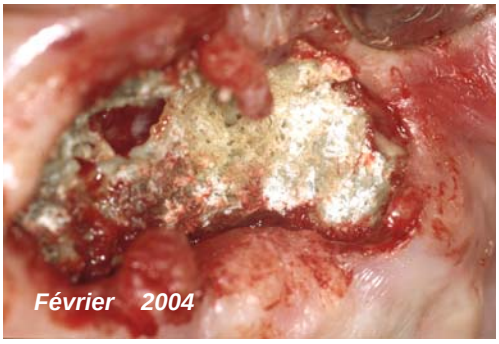

Figure 20 : Plage osseuse blanchâtre, d'aspect crayeux, observée au cours de l'intervention.

Ce patient a été réhabilité de façon satisfaisante en réalisant une prothèse complète amovible supérieure avec un obturateur pour fermer les deux communications bucco-sinusiennes. En décembre 2004, le patient a présenté un accident infectieux se traduisant par une cellulite sous-orbitaire gauche se drainant par une fistule vestibulaire (Fig. 24). Cet accident infectieux, qui confirmait l'atteinte de la paroi antérieure du sinus maxillaire révélée par la scintigraphie, a été traité par des soins locaux (drainage + rinçages au peroxyde d'hydrogène) et une antibiothérapie associant amoxicilline et métronidazole. Lors de la première récidive, l'antibiogramme a montré la présence de bactéries pénicillino-résistantes. Cette cellulite a récidivé plusieurs fois (février 2005, novembre 2005, janvier 2006 et avril 2006) et chaque

épisode a été contrôlé par une antibiothérapie associant amoxicilline, acide clavulanique et métronidazole. (Fig. 25 et 26). Le patient est décédé en avril 2006.

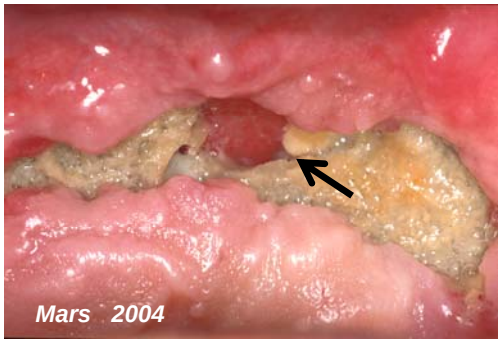

Figure 21 : Exposition osseuse persistant après la première intervention. Au centre on observe la muqueuse du plancher des fosses nasales (⟶).

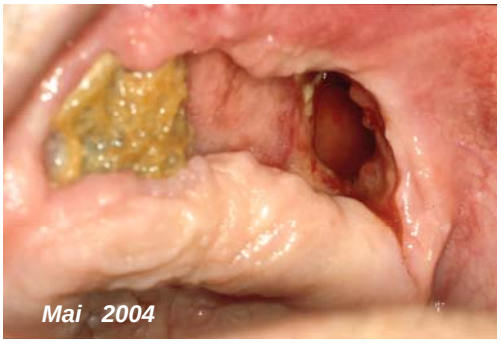

Figure 22 : Aspect après la 2ème intervention. L'épithélialisation s'est effectuée correctement mais il persiste une large communication bucco-sinusienne gauche.

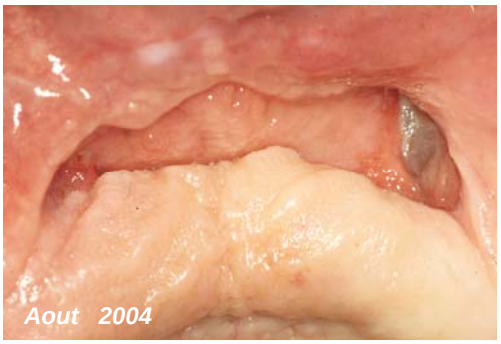

Figure 23 : Huit mois après l'apparition de l'exposition osseuse et une troisième intervention, l'épithélialisation est terminée. Noter la nette diminution de la taille des communications bucco-sinusiennes.

Figure 24 : Cellulite naso-génienne haute, confirmant l'atteinte osseuse étendue de la paroi antérieure du sinus maxillaire gauche.

Figure 25 : Fistule sous-orbitaire gauche (⟶), avec persistance d'un discret empâtement de la région naso-génienne haute.

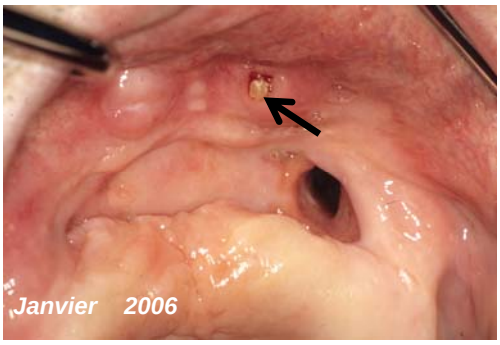

Figure 26 : Nouvelle exposition osseuse dans la région vestibulaire para-médiane gauche, apparue après plusieurs épisodes infectieux du côté gauche (⟶); noter que la taille de la communication bucco-sinusienne gauche a encore diminué.

9.3 Ostéonécrose spontanée

En mai 2004, un patient âgé de 45 ans a consulté 3 semaines après l'apparition de douleurs associées à une tuméfaction submandibulaire homolatérale, un trismus et la perte spontanée de la 37 (Fig. 27-31). Ce patient avait été traité en 1996 pour un myélome multiple par une greffe de moelle osseuse. Il avait développé une GVHD aiguë, puis chronique sévère qui avait nécessité, entre autres, la prescription d'une corticothérapie. Elle avait induit une ostéoporose traitée par pamidronate 30 mg tous les 3 mois pendant 72 mois, puis par zolédronate 4 mg/mois pendant 19 mois ; ce dernier traitement était toujours en cours.

L'examen clinique a révélé une exposition osseuse intéressant la crête alvéolaire et la corticale linguale adjacente dans la région de la 37 expulsée (Fig. 27). L'orthopantomogramme montrait une denture complète (excepté la 37), sans foyers infectieux péri-apicaux ou parodontaux et des maxillaires ayant une structure d'aspect normal (Fig. 28), l'examen tomodensitométrique une lyse de la corticale linguale dans la région de la 37 et une déminéralisation modérée de l'os spongieux autour de l'alvéole déshabité ; cet aspect était compatible avec une ostéomyélite. Il existait également une solution de continuité de la corticale linguale en regard de la 47 (Fig. 29). L'accident infectieux a été traité par antibiothérapie (amoxicilline + métronidazole). Compte tenu du mauvais état général du patient (GVHD chronique sévère et développement d'un carcinome époidermoïde de l'œsophage sur lichen induit), son médecin traitant a opté initialement pour un traitement conservateur (soins locaux et antibiothérapie uniquement). Une année plus tard, en juin 2005, le patient a consulté pour un nouvel épisode infectieux. L'examen clinique montrait une volumineuse cellulite péri-mandibulaire gauche et l'extension de l'exposition osseuse avec perte spontanée de la 36 et une importante mobilité de la 35 (Fig. 29-31). Un drainage cutané filiforme a été réalisé, associé à une antibiothérapie (amoxicilline et métronidazole) (Fig. 32). La disparition de la suppuration a été obtenue après deux mois d'antibiothérapie et de soins locaux mais, 4 mois plus tard, on a constaté l'apparition d'une fracture spontanée dans la région molaire mandibulaire gauche. Aucun traitement n'a été effectué pour la facture car l'état général du patient continuait à se dégrader et il est décédé en novembre 2005 des complications de son carcinome épidermoïde de l'œsophage.

Figure 27 : Aspect de l'exposition osseuse après la perte spontanée de la 37.

Figure 28 : Orthopantomogramme réalisé lors de la 1ère consultation après la perte spontanée de la 37. Il montre une denture complète, excepté la 37. On note l'absence de foyers infectieux parodontaux et apicaux.

Figure 29 : Examen tomodensitométrique montrant une lyse de la corticale linguale et de l'os spongieux dans la région de la 37 ; il existe également une lyse de la corticale linguale droite en regard de la 47 sans traduction clinique.

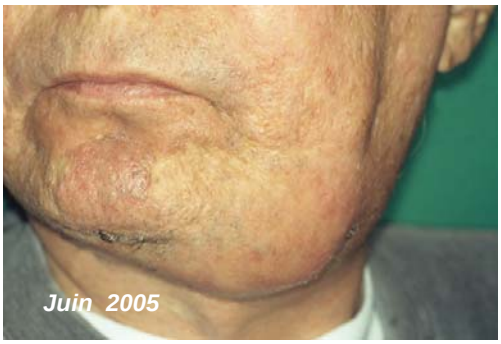

Figure 30 : Aspect clinique de la tuméfaction latéro-mandibulaire gauche.

Figure 31 : Aspect de l'ostéonécrose après 12 mois d'évolution : extension de l'ostéonécrose et perte spontanée de la 36.

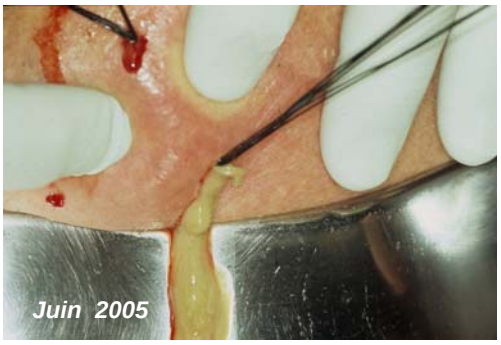

Figure 32 : Drainage filiforme externe de la cellulite latéro-mandibulaire collectée.

9.4 Ostéonécrose sur implants et alendronate

En juin 2003, une patiente de 82 ans, traitée par alendronate pour une ostéoporose post-ménopausique depuis 44 mois, consulte pour une tuméfaction mandibulaire droite avec suppuration dans la région 46-47 édentée. En avril 2000, soit 6 mois après le début du traitement par alendronate, deux implants ont été posés dans cette région après extraction de 46 et 47 qui étaient mobiles et présentaient des foyers périapicaux (Fig. 33), la mise en charge a été effectuée deux mois plus tard (Fig. 34). Progressivement les implants sont devenus mobiles et le médecin dentiste les a déposés en novembre 2002 après plusieurs épisodes inflammatoires et douloureux qui ont été considérés comme d'origine infectieuse (Fig. 35). La cicatrisation ne s'est pas effectuée correctement et il persistait une exposition osseuse d'environ 1cm^2 compliquée par une infection des tissus mous du voisinage en juin 2003.

Une antibiothérapie (amoxicilline et métronidazole) et des soins locaux ont permis de contrôler l'infection mais ce traitement n'a eu aucune influence sur l'exposition osseuse. Après deux semaines d'antibiothérapie, une intervention a été réalisée (août 2004) : extraction de la 45 qui était mobile et ostéo-ectomie emportant une baguette de 2 cm de long et de 1 cm de hauteur (Fig. 36 et 37). Dans les suites opératoires, on a observé une désunion partielle de

la suture muqueuse. Avec des soins locaux réguliers (rinçages au peroxyde d'hydrogène et contrôle de l'hygiène bucco-dentaire), la cicatrisation par seconde intention s'est effectuée lentement pour se terminer 12 mois après l'intervention (Fig. 38). Progressivement on a assisté à un remodelage osseux qui s'est achevé 30 mois après l'intervention (Fig. 39 et 40).

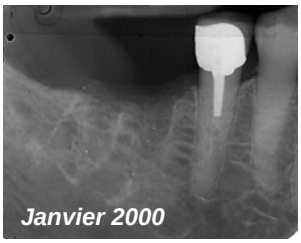

Figure 33 : Radiographie avant la pose des deux implants.

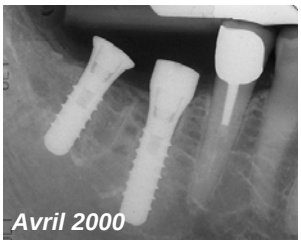

Figure 34 : Radiographie post-opératoire.

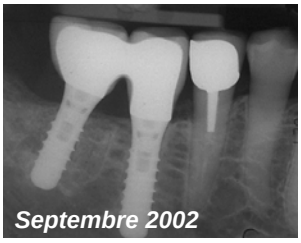

Figure 35 : Radiographie après mise en charge.

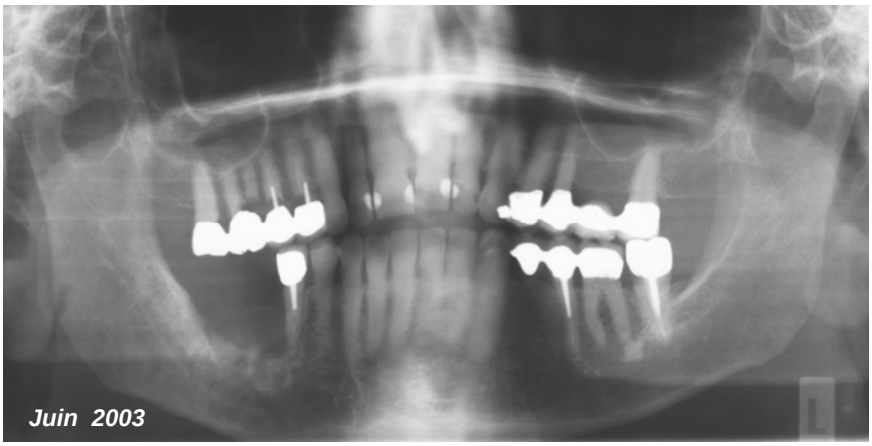

Figure 36 : Ostéonécrose dans la région molaire mandibulaire droite, 12 mois après la dépose des implants.

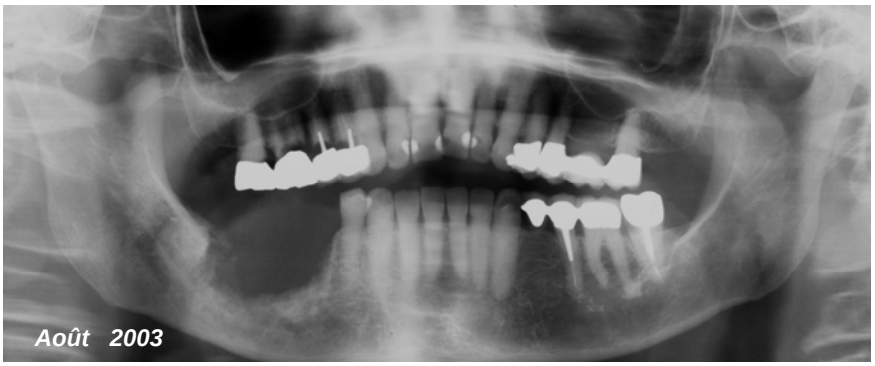

Figure 37 : Radiographie après ostéo-ectomie.

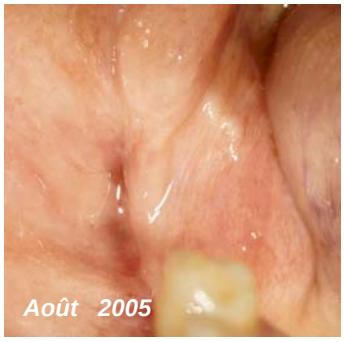

Figure 38 : Aspect de la cicatrice muqueuse 12 mois après l'intervention.

Figure 39 : Radiographie 30 mois après l'ostéo-ectomie : la cicatrisation osseuse semble terminée.

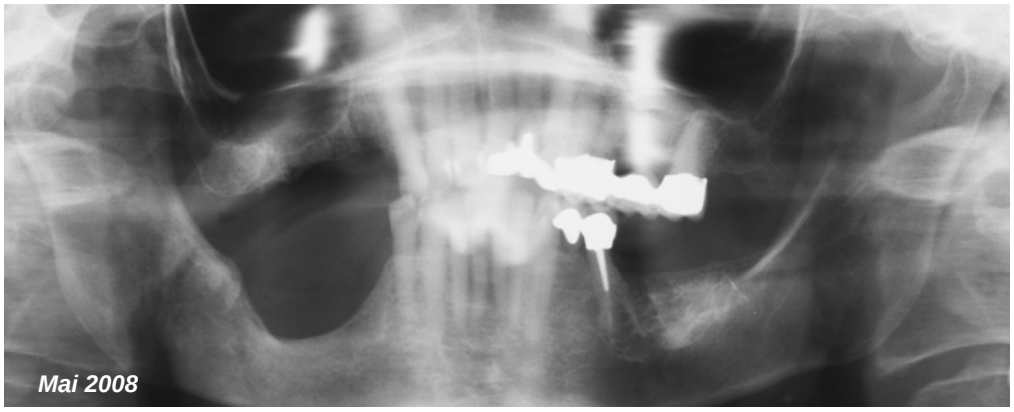

Figure 40 : Noter qu'il y a eu un remodelage osseux et des extractions dentaires (14,15,16,17,36 et 37) sans entraîner l'apparition d'une ostéonécrose

10. Discussion

Cette étude permet de rappeler les principaux éléments de l'ostéonécrose dûe aux BPs. Ils sont parfois différents de ceux retrouvés dans la littérature.

Comme dans d'autres études [7,45,63], on observe une nette prédominance féminine (70% des cas). L'âge moyen des patients (69.6 ans) est comparable à celui retrouvé dans l'importante série publiée par Ruggeiro et coll. [63].

Dans les indications du traitement par BPs, le myélome multiple représente également la pathologie la plus fréquemment retrouvée dans notre série [37,63,71]. Cela s'explique probablement par la prise quasi systématique de BPs pour le traitement de cette affection. Dans notre étude, on doit noter le nombre élevé de patientes atteintes d'un cancer du sein métastatique, presque aussi important que celui des cas de myélome multiple, et celui des patients ostéoporotiques qui représentent 20% des cas, c'est-à-dire un pourcentage plus élevé de ce qui est généralement rapporté [63].

L'ostéonécrose associée aux BPs touche exclusivement les maxillaires si l'on écarte le cas intéressant le conduit auditif interne [53]. La mandibule est plus atteinte (65%) que le maxillaire (26%) ; on retrouve des foyers bimaxillaires dans 9% des cas. Dans notre série, la différence est moins marquée et l'atteinte mandibulaire est à peine plus fréquente que l'atteinte maxillaire.

L'atteinte exclusive des maxillaires a fait rechercher d'emblée un facteur local favorisant le développement de l'ostéonécrose. Le modelage osseux semble jouer un rôle prépondérant. Depuis longtemps, il a été démontré que le modelage osseux est plus important dans les maxillaires que dans les autres régions anatomiques [1,29,38]. Après une intervention chirurgicale, le modelage osseux est augmenté pendant la cicatrisation osseuse, ce qui pourrait expliquer la survenue plus fréquente de ces nécroses après un traumatisme osseux. Lorsque le traitement est très actif, la diminution du modelage osseux se traduit par la persistance des alvéoles dentaires plusieurs mois, voire des années après les extractions dentaires.

Lors d'une intervention chirurgicale intéressant les maxillaires, le plus souvent une extraction dentaire, il se produit un contact direct entre l'os et le milieu buccal. Ce contact peut favoriser la survenue d'une surinfection car l'os se défend mal contre l'infection. De plus, cette exposition osseuse au milieu buccal tend à se prolonger car il y a une altération du processus de cicatrisation muqueuse due à la toxicité directe des BPs [56] et à une altération de l'activité des kératinocytes [38]. Cette susceptibilité pourrait participer au développement de l'ostéonécrose et pourrait expliquer certaines extensions rapides. Les secteurs postérieurs des

maxillaires, qui sont les régions les plus sollicitées lors de la mastication, présentent un taux de modelage osseux plus important : il semble logique que la majorité des ostéonécroses se développe à ce niveau.

Pour la plupart des auteurs, c'est l'importante diminution du remodelage osseux, secondaire au traitement par BPs, qui serait à l'origine de l'ostéonécrose. Cependant le facteur inflammatoire semble jouer un rôle clé dans l'ethiopathogénie de l'ostéonécrosé sur BPs [30]. L'ostéonécrose pourra être le stade final d'un processus inflammatoire dont la sévérité serait reliée à la dose cumulé des aminoBPs [30]. Cela expliquerait les différents stades de l'histologie où une inflammation osseuse est diagnostiquée au premier stade avant l'ostéonécrose. En plus, l'apparition d'une image d'hypercaptation au niveau des scintigraphies avant l'ostéonécrose confirme le rôle inflammatoire dans ses ostéonécroses [30].

Tous les cas d'ostéonécrose rapportés sont survenus chez des patients traités par aminoBPs. On ne retrouve dans la littérature aucun cas d'ostéonécrose chez des patients traités avec des BPs simples. Ceci est probablement lié à la puissance antirésorbante beaucoup plus importante des aminoBPs (10 fois au minimum) comparée à celle des BPs simples (Tab. 1). Le zolédronate représente la molécule la plus puissante actuellement sur le marché ce qui explique qu'elle soit la plus incriminée. En plus de son action antirésorbante, le zolédronate a un effet anti-angiogénique qui pourrait constituer un co-facteur étiopathogénique important pour le développement de l'ostéonécrose.

La durée de traitement avant l'apparition d'une ostéonécrose est plus courte pour les BPs administrés par voie IV que pour les BPs per os. Les BPs per os sont administrés à des doses bien plus élevées que les BPs par voie IV mais ils sont peu absorbés : il faut plusieurs années de traitement avant d'observer le développement d'une ostéonécrose chez les patients traités pour ostéoporose. Cette durée est plus courte avec le zolédronate qui est la molécule la plus puissante, qu'avec l'association du pamidronate/ zolédronate ou le pamidronate seul. Pour chaque aminoBPs, la durée du traitement nécessaire avant d'observer une ostéonécrose est proportionnelle à la dose cumulée. De même, le risque de développer une ostéonécrose est proportionnel à la dose cumulée.

L'évolution des ostéonécroses semble indépendante de l'étiologie, post-chirurgicale ou spontanée. En revanche, il semble exister une corrélation entre le BP prescrit et l'évolution de l'ostéonécrose : aucune cicatrisation muqueuse n'a été observée avec le zolédronate ; à l'opposé, aucun cas d'extension de l'exposition osseuse et/ou de l'ostéolyse n'a été rapporté avec l'alendronate. Enfin, pour chaque aminoBPs, l'extension et/ou l'absence de cicatrisation augmente avec la dose cumulée.

La réponse aux traitements réalisés est variable. L'évolution clinique, après le geste opératoire, n'apparaît pas liée au mode de survenue de l'ostéonécrose : toutes les évolutions peuvent être observées quel que soit le mode d'apparition de l'ostéonécrose. En revanche, il semble exister une corrélation entre la nécrose et le BPs prescrit : aucun cas d'extension n'a été constaté avec l'alendronate et, à long terme, on observe même un remodelage osseux (cf. Fig. 39). Aucun remodelage osseux n'a été observé avec le pamidronate et le zolédronate, seuls ou associés. Il est vrai que ces patients sont les plus sévèrement atteints. Excepté pour l'alendronate, il semble que les doses cumulées influencent l'évolution puisque, pour chaque protocole, le pourcentage d'évolution favorable et de cicatrisation diminue quand la dose cumulée augmente. Si l'on effectue l'analyse en fonction de la pathologie, il semble que le processus soit plus extensif chez les patients atteints de myélome (dans 50% des cas) que chez les patients atteints d'une autre pathologie maligne (35% des cas) chez lesquels les épisodes d'amélioration sont plus fréquents (plus de 50% des cas).

Cette étude a permis de corroborer le rôle de certains facteurs comme la nature de la molécule, la voie et la durée d'administration et donc la dose cumulée.

10.1 Conduite à tenir

L'ostéonécrose des maxillaires représente le principal effet indésirable d'un traitement par aminoBPs. La prise en charge de cet effet indésirable, décrit en 2003, reste mal codifiée.

Il convient tout d'abord de différencier les cas en fonction de l'indication de prescription des aminoBPs. En carcinologie où le taux de survie est relativement faible (3 à 5 ans), l'attitude thérapeutique est plus à visée palliative : l'objectif est alors de limiter au maximum les douleurs et la gêne fonctionnelle à la mastication. Chez les patients atteints d'affections bénignes, il semble légitime d'avoir une attitude curative et pour objectif une réhabilitation buccale pérenne.

Actuellement, il n'existe pas suffisamment de preuves scientifiques pour justifier et/ou conseiller un protocole de traitement pour les ostéonécroses des maxillaires plus qu'un autre. Cependant il semble que l'adjonction d'un élément biologique comme la fibrine [3] ou le platelet-rich plasma (PRP) [19], lors du débridement, de l'ostéo-ectomie ou de la séquestrectomie, semble favoriser les suites post-opératoires et la cicatrisation muqueuse. Cependant, ces protocoles doivent être évalués sur un plus grand nombre de patients.

10.1.1 Mesures à visée curative

Elles visent à faire régresser les signes et les symptômes associés à l'exposition osseuse, à défaut d'obtenir la guérison de l'ostéonécrose.

Devant une surinfection osseuse isolée, on prescrit une antibiothérapie adaptée aux résultats de l'antibiogramme, avec un traitement local (rinçages au peroxyde d'hydrogène et bains de bouche à base de chlorhexidine) et si besoin un antalgique. Si la surinfection s'étend aux tissus du voisinage (tissus mous, sinus maxillaire …), on effectue un drainage de la collection purulente ou du sinus par voie alvéolaire, avec fermeture secondaire de la communication bucco-sinusienne.

Pour l'os nécrosé, on réalise toujours une exérèse à minima en plus du traitement médical et du traitement local. Les limites de l'os nécrosé sont difficiles à cerner car le saignement est aussi absent dans l'os non nécrosé de voisinage. Pour l'intervention il faut éviter les larges décollements mais le lambeau doit être suffisamment large pour tenter de localiser la limite entre l'os nécrosé et l'os sain. Quelquefois le périoste n'adhère plus à l'os ou il se décolle facilement : ceci signifie que l'os sous-jacent est nécrosé et qu'il doit être éliminé en grande partie. Bien que la localisation maxillaire postérieure s'accompagne presque toujours d'une sinusite maxillaire, on réalise néanmoins une fermeture de la CBS (déjà présente ou secondaire à l'ostéo-ectomie) en première intention, même si l'échec est fréquent. Pour obtenir cette fermeture, il ne faut pas hésiter à intervenir une deuxième ou une troisième fois car la fermeture de la CBS évite la contamination du sinus par le milieu buccal (flore buccale et débris alimentaires).

L'arrêt du traitement par les aminoBPs ne semble avoir aucun effet favorable, car la demi-vie de ces molécules est très longue dans l'os, environ 10 ans après l'injection d'une dose unique d'alendronate [31]. De plus, surtout pour les aminoBPs prescrits par voie intraveineuse, l'arrêt du traitement favorise la reprise évolutive de la maladie et souvent la réapparition des douleurs.

10.1.2 Mesures à visée préventive

Même si certains facteurs de risque ont été identifiés (nature du BP, indications, facteurs de comorbidité), le traitement de l'ostéonécrose reste décevant : les mesures préventives, avant et pendant le traitement par BPs, doivent être définies et détaillées afin d'être réalisées systématiquement.

Avant le traitement par aminoBPs (per os ou par voie intraveineuse)

On doit appliquer systématiquement les mesures suivantes :

1- effectuer un bilan bucco-dentaire avant la prescription de tout aminoBP (mise en état de la denture, instruction d'hygiène bucco-dentaire …),
2- éliminer tous les foyers infectieux,
3- réaliser les interventions chirurgicales, par exemple une extraction, au minimum six semaines avant le début du traitement afin que la cicatrisation muqueuse soit terminée ; lorsque cela est possible, il est préférable d'attendre que la cicatrisation osseuse soit aussi terminée.

Pendant le traitement par les aminoBPs par voie intraveineuse

Ce traitement comporte un risque élevé d'ostéonécrose dont l'évolution est difficilement contrôlable, d'où la nécessité d'appliquer systématiquement les mesures suivantes :

1- contrôler régulièrement l'état bucco-dentaire,
2- effectuer un examen clinique attentif car le dépistage par l'imagerie est insuffisant (signes radiologiques tardifs),
3- bien peser l'indication d'une extraction (conservation des racines éventuellement) ou de toute intervention chirurgicale intéressant les maxillaires, surtout l'os alvéolaire,
4- effectuer une régularisation osseuse après toute extraction,
5- réaliser les extractions sous antibiothérapie (amoxicilline + acide clavulanique, car on a souvent observé la présence de germe résistant à l'amoxicilline, ou clindamycine en cas d'allergie), commencée une semaine avant l'intervention et poursuivie une à deux semaines après l'intervention en fonction de l'évolution), et stabiliser le caillot alvéolaire avec des sutures et de la colle de fibrine,
6- éviter toute intervention chirurgicale qui n'est pas indispensable ; en particulier, il existe une contre-indication absolue à la mise en place d'implants dentaires [1,3,28,29,67].

Pendant le traitement par les aminoBPs per os

Ce traitement comporte un risque faible, en pourcentage et en gravité, d'ostéonécrose mais il ne doit pas être sous-estimé en raison du nombre très important de patients traités. On doit appliquer systématiquement les mesures suivantes :

1- contrôler régulièrement l'état bucco-dentaire,
2- effectuer un examen clinique attentif car le dépistage par l'imagerie standard est insuffisant (signes radiologiques tardifs),

3- réaliser les extractions sous antibiothérapie (amoxicilline + acide clavulanique ou clindamycine en cas d'allergie), commencée une semaine avant l'intervention et poursuivie une à deux semaines après l'intervention en fonction de l'évolution,
4- effectuer une régularisation osseuse, des sutures et une stabilisation du caillot alvéolaire avec de la colle de fibrine,
5- bien évaluer l'indication d'une intervention chirurgicale (normalement possible pendant les trois premières années de traitement avec toutefois un risque de retard de cicatrisation ; après les trois premières années de traitement le risque de développer une ostéonécrose augmente d'une façon exponentielle),
6- contre-indication relative à la mise en place d'implants dentaires, mais obligation d'informer du risque d'ostéonécrose et de la perte secondaire éventuelle de l'ostéointégration pour les implants déjà en place [1,29].

10.2 Perspectives

L'efficience de la prise en charge de ces patients ne peut progresser de façon significative sans une meilleure compréhension des mécanismes intervenant dans l'étiopathogénie de l'ostéonécrose due aux BPs. Cela nécessite des études pour améliorer l'efficacité des mesures thérapeutiques proposées et pour mieux évaluer la posologie des différents aminoBPs. Plusieurs études sont en cours et elles devraient aboutir à une évolution sensible des protocoles d'administration des aminoBPs sans perdre le bénéfice du traitement. Dans l'attente de ces résultats, il faut s'efforcer de diffuser les mesures préventives de l'ostéonécrose due aux aminoBPs et de bien différencier les risques liés aux aminoBPs prescrits dans l'ostéoporose de ceux prescrits pour les affections osseuses malignes. Pour ces patients, il n'est guère possible de guérir l'ostéonécrose mais il est possible de la contrôler ce qui permet de leur assurer une survie de bonne qualité. Si l'ostéonécrose est correctement prise en charge, les complications restent mineures et elles grèvent peu les bénéfices du traitement par les aminoBPs.

11. Conclusion

L'ostéonécrose des maxillaires constitue aujourd'hui un effet indésirable majeur au traitement par BPs. Cet effet indésirable est principalement retrouvé chez les patients traités par des BPs administrés par voies IV presque uniquement prescrits en oncologie. La fréquence, la sévérité ainsi que le délai d'apparition de ces ostéonécroses chez les patients traités par des BPs per os sont différents de ceux retrouvés avec les BPs IV. Ainsi, le risque d'ostéonécrose des maxillaires liés à l'administration orale des BPs principalement dans l'ostéoporose est très faible (1cas/20'000 patients) [59]. La relation exacte entre les BPs et ces ostéonécroses n'est pas clairement élucidée. D'autres études sont nécessaires pour connaitre la prévalence exacte de cet effet indésirable, pour comprendre son étiopathogénie, pour mieux cibler la prise en charge et surtout pour mieux adapter les doses thérapeutiques des différentes pathologies.

Peut-être n'est-il pas nécessaire d'utiliser des doses aussi élevées pour le traitement de l'ostéoporose qu'en oncologie où l'association avec un anti-angiogénique comme l'Avastin® permet sans doute de réduire les doses de BPs, voire d'utiliser des BPs de 1ère génération qui n'induisent pas d'ostéonécroses des maxillaires.

12. Références

1 AAOMS position paper. American association of oral and maxillofacial surgeons position paper on bisphosphonates-related osteonecrosis of the jaws. J Oral Maxillofac Surg 2007; 65:369-76.

2 Aapro M, Abrahamsson PA, Body JJ, Coleman RE, Colomer R, Costa L, Crinò L, Dirix L, Gnant M, Gralow J, Hadji P, Hortobagyi GN, Jonat W, Lipton A, Monnier A, Paterson AH, Rizzoli R, Saad F, Thürlimann B. Guidance on the use of bisphosphonates in solid tumours: recommendations of an international expert panel. Ann Oncol 2008 ; 19:420-32.

3 Abi Najm S, Lysitsa S, Carrel J-P, Lesclous P, Lombardi T, Samson J. Ostéonécrose des maxillaires chez des patients traités par bisphosphonates. Presse Med 2005; 34: 1073-7.

4 Agarwala S, Sule A, Pai BU, Joshi VR. Alendronate in the treatment of avascular necrosis of the hip. Rheumatology 2002; 41: 346-7.

5 Amital H, Applbaum H, Aamar S, Daniel N, Rubinow A. SAPHO syndrome treated with pamidronate: an open-label study of 10 patients. Rheumatology 2004; 43: 658-61.

6 Badros A, Weikel D, Salama A, Goloubeva O, Schneider A, Rapoport A, Fenton R, Gahres N, Sausville E, Ord R, Meiller T. Osteonecrosis of the jaw in multiple myeloma patients: clinical features and risk factors. J Clin Oncol 2006; 24: 945-52.

7 Bagan JV, Murillo J, Jimenez Y, Poveda R, Milian MA, Sanchis JM, Silvestre FJ, Scully C. Avascular jaw osteonecrosis in association with cancer chemotherapy : series of 10 cases. J Oral Pathol Med 2005; 34: 120-3.

8 Bamias A, Kastritis E, Bamia C, Moulopoulos LA, Mekalopoulos GB, Koutsoukou V, Gika D, Anagnostopoulos A, Papadimitriou C, Terpos E, Dimopoulos MA. Osteonecrosis of the jaw in cancer after treatment with bisphosphonates: incidence and risk factors. J Clin Oncol 2005; 23: 8580-7.

9 Baron R. L'ostéoclaste et les mécanismes moléculaires de la résorption osseuse. Med Sci 2001; 17:1260-9.

10 Bartl R. Ostéoporose. Maloine, Paris, 2003.

11 Bezzi M, Hasmim M, Bieler G, Dormond O, Ruegg C. Zoledronate sensitizes endothelial cells to tumor necrosis factor-induced programmed cell death: evidence for

the suppression of sustained activation of focal adhesion kinase and protein kinase B/Akt. J Biol Chem 2003; 278: 43603-14.

12 Body J-J. Comment traiter l'hypercalcémie tumorale ? Rev Prat 2003; 53 :2128-35.

13 Brown JE, Neville-Webbe H, Coleman RE. The role of bisphoshonates in breast and prostate cancers. Endocr Relat Cancer 2004; 11: 207-24.

14 Carrel JP, Abi Najm S, Lysitsa S, Lesclous Ph, Lombardi T, Samson J. Phosphore et bisphosphonates : ou quand on oublie les leçons du passé ! Med Bucc Chir Bucc 2006; 12 :7-14.

15 Carter GD, Goss AN. Bisphosphonates and avascular necrosis of the jaws. Aust Dent J 2003; 48: 268.

16 Cartsos VM, Zhu S, Zavras AI. Bisphosphonate use and the risk of adverse jaw outcomes: a medical claims study of 714,217 people. JADA 2008; 139 :23-30.

17 Clézardin Ph. Bisphosphonates et métastases osseuses des tumeurs solides: intérêt thérapeutique au-delà de l'activité anti-ostéolytique. Prog Urol 2003 ; 13 : 28-35.

18 Compendium suisse des médicaments, 2007.

19 Curie MM, Cossolin GSI, Aroujo SR, Feher O, Dos Santos MO, Zardetto C. Treatment of alveolar osteonecrosis of the mandibule in cancer patients with a history of bisphosphonates therapy by combining bone resection and autologous platelet-rich plasma: report of 3 cases. J Oral Maxillofac Surg 2007; 65: 349-55.

20 Dobnig H, Turner RT. The effects of programmed administration of human parathyroid hormone fragment (1-34) on bone histomorphometry and serum chemistry in rats. Endocrinology 1997; 138: 4607-12.

21 Durie BG, Katz M, Crowley J. Osteonecrosis of the jaw and bisphosphonates. N Engl J Med 2005; 353: 99-102.

22 Facon T, Gastinne T, Leleu X. Myélome multiple: espoirs thérapeutiques. Rev Prat 2003; 17:515-7.

23 Fisher J, Rodan GA, Reszka AA. In vivo effects of bisphosphonates on the osteoclast mevalonate pathway. Endocrinology 2000; 12: 4793-6.

24 Fleisch H. Bisphosphonates: mechanisms of action. Endocrine Rev 1998; 19 :80-100.

25 Greenberg MS. Intravenous bisphosphonates and osteonecrosis. Oral Surg Oral Med Oral Pathol Oral Radiol Endod 2004; 98: 259-60.

26 Hellstein JW, Marek CL. Bis-phossy jaw, phossy jaw, and the 21st century: bisphosphonate-associated complications of the jaws. J Oral Maxillofac Surg 2004; 62: 1563-6.

27 Heymann D, Ory B, Gouin F, Green JR, Redini F. Bisphosphonates : new therapeutic agents for the treatment of bone tumors. Trends Mol Med 2004; 10: 337-43.

28 Hwang D, Wang HL. Medical contraindications to implant therapy: Part I: absolute contraindications. Implant Dent 2006; 4: 353-60.

29 Khosla S, Burr D, Cauley J, Dempster DW, Ebeling PR, Felsenberg D, Gagel RF, Gilsanz V, Guise T, Koka S, McCauley LK, McGowan J, McKee MD, Mohla S, Pendrys DG, Raisz LG, Ruggiero SL, Shafer DM, Shum L, Silverman SL, Van Poznak CH, Watts N, Woo SB, Shane E. Bisphosphonate-associated osteonecrosis of the jaw: report of a task force of the American Society for Bone and Mineral Research. J Bone Miner Res 2007; 22:1479-91.

30 Lesclous P, Abi Najm S, Carrel JP, Baroukh B, Lombardi T, Rizzoli R, Saffar JL, Samson J. Bisphosphonates-associated osteonecrosis of the jaw: a key role of inflammation? (soumis pour publication au J Bone Miner Res).

31 Lin JH. Bisphosphonates: a review of their pharmacokinetic properties. Bone 1996; 18: 75-85.

32 Loeb J, Sohrab SA, Huq M, Fuerst DR. Brain calcification induce neurological dysfunction that can be reserved by a bone drug. Neurol Sci 2006; 243: 77-81.

33 Lugassy G, Shaham R, Nemets A, Ben-Dor D, Nahlieli O. Severe osteomyelitis of the jaw in long-term survivors of multiple myeloma: a new clinical entity. Am J Med 2004; 117: 440-1.

34 Maes JM, Vieillard MH, Penel G, Raoul G, Ferri J. Ostéonécrose des maxillaires sous bisphosphonates. Encyc Med Chir Stomatol, Elsevier Masson SAS, Paris, 22-062-D-30, 2007.

35 Marie P. Différenciation, fonction et contrôle de l'ostéoblaste. Med Sci 2001; 17 :1252-9

36 Marini JC. Do bisphosphonates make children's bones better or brittle? N Engl J Med 2003; 349: 423-6.

37 Marx RE. Pamidronate (Aredia) and zoledronate (Zometa) induced avascular necrosis of the jaws: a growing epidemic. J Oral Maxillofac Surg 2003; 61: 1115-7.

38 Marx RE, Sawatari Y, Fortin M, Broumand V. Bisphosphonate-induced exposed bone (osteonecrosis/osteopetrosis) of the jaws: risk factors, recognition, prevention, and treatment. J Oral Maxillofac Surg 2005; 63: 1567-75.

39 Mavrokoki T, Cheng A, Stein B, Goss A. Nature and frequency of bisphophonates-associated osteonecrosis of the jaws in Australia. J Oral Maxillofac Surg 2007; 65: 415-23.

40 Mavropoulos A, Rizzoli R, Ammann P. Different responsiveness of alveolar and tibial bone to bone loss stimuli. J Bone Miner Res 2007; 22: 403-10.

41 Merigo E, Manfredi M, Meleti M, Corradi D, Vescovi P. Jaw bone necrosis without previous dental extractions associated with the use of bisphosphonates (pamidronate and zoledronate): a four-case report. J Oral Pathol Med 2005; 34: 613-7.

42 Meunier PJ. Apport des bisphosphonates au traitement médical de l'ostéoporose, de la maladie osseuse de Paget et de la dysplasie fibreuse des os. Conférences d'enseignement de la Sofcot 2001; 78 :301-12.

43 Micheletti AM. Bisphosphonates. Info Dent 2005; 30: 1793-6.

44 Migliorati CA. Bisphosphonates and oral cavity avascular bone necrosis. J Clin Oncol 2003; 21: 4253-4.

45 Migliorati CA. Bisphosphonate-associated oral osteonecrosis. Oral Surg Oral Med Oral Pathol Oral Radiol Endod 2005; 99: 135.

46 Migliorati CA, Casiglia J, Epstein J, Jacobsen PL, Siegel MA, Woo S-K. Managing the care of patients with bipshosphonate-associated osteonecrosis. JADA 2005; 136: 1658-68.

47 Migliorati CA, Siegel MA, Elting LS. Bisphosphonates-associated osteonecrosis: a long-term complication of bisphosphonate treatment. Lancet Oncol 2006; 7: 508-14.

48 Montazeri AH, Erskine JG, McQuaker IG. Oral sodium clodronate induced osteonecrosis of the jaw in a patient with myeloma. Eur J Haematol 2007; 79: 69-71.

49 Nyman JS, Yeh OC, Hazelwood SJ, Martin RB. A theoretical analysis of long-term bisphosphonate effects on trabecular bone volume and microdamage. Bone 2004 ; 35 : 296-305.

50 Odvina CV, Zerwekh JE, Rao DS, Maalouf N, Gottschalk FA, Pak CY. Severely suppressed bone turnover: a potential complication of alendronate therapy. J Clin Endocrinol Metal 2005; 90: 1294-301.

51 Parfitt AM, Mundy GR, Roodman GD, Hugues DE, Boyce BF. A new model for the regulation of bone resorption, with particular reference to the effects of biphosphonates. J Bone Miner Res 1996; 11: 150-9.

52 Pogrel A. Bisphosphonates and bone necrosis. J Oral Maxillofac Surg 2004; 62: 391-2.

53 Polizzotto M, Cousins V, Schwarer A. Bisphosphonate-associated osteonecrosis of the auditory canal. Br J Haematol 2006; 132:114.

54 Recommandations de l'Afssaps. Traitement de l'ostéoporose post-ménopausique. (actualisation 2006). http.//afssaps.sante.fr/htm/5/rbp/indrbp.htm.

55 Recommandations de l'AFSSAPS. Recommandations sur la prise en charge bucco-dentaire des patients traités par bisphophonates. www.afssaps.santé.fr (18 décembre 2007).

56 Reid IR, Bolland MJ, Grey AB. Is bisphosphonate-associated osteonecrosis of the jaw caused by soft tissue toxicity? Bone 2007; 41: 318-20

57 Reid IR, Davidson JS, Wattie D, Wu F, Lucas J, Gamble GD, Rutland MD, Cundy T. Comparative responses of bone turnover markers to bisphosphonate therapy in Paget's disease of bone. Bone 2004; 35: 224-30.

58 Rizzoli R. Long-term outcome of weekly bisphosphonates. Clin Orthop Related Res 2006; 443: 61-5.

59 Rizzoli R, Burlet N, Cahall D, Delmas PD, Eriksen EF, Felsenberg D, Grbic J, Jontell M, Landesberg R, Laslop A, Wollenhaupt M, Papapoulos S, Sezer O, Sprafka M, Reginster JY. Osteonecrosis of the jaw and bisphosphonate treatment for osteoporosis. Bone 2008; 42:841-7.

60 Rogers MJ. From molds and macrophages to mevalonate: a decade of progress in understanding the molecular mode of action of bisphosphonates. Calcif Tissue Int 2004; 75: 451-61.

61 Rosen LS, Gordon D, Kaminski M, Howell A, Belch A, Mackey J, Apffelstaedt J, Hussein M, Coleman RE, Reitsma DJ, Seaman JJ, Chen BL, Ambros Y. Zoledronic acid versus pamidronate in the treatment of skeletal metastases in patients with breast cancer or osteolytic lesions of multiple myeloma: a phase III, double-blind, comparative trial. Cancer J 2001; 7: 377-87.

62 Ruggiero SL, Gralow J, Marx R, Hoff AO, Schubert MM, Huryn J, Toth B, Damato K, Valero V. Practical guidelines for the prevention, diagnosis, and treatment of osteonecrosis of the jaw in patients with cancer. J Oncol Pract 2006; 2: 7-14.

63 Ruggiero SL, Mehrotra B, Rosenberg TJ. Osteonecrosis of the jaws associated with the use of bisphosphonates: a review of 63 cases. J Oral Maxillofac Surg 2004; 62: 527-34.

64 Russell RG, Rogers MJ. Bisphosphonates: from the laboratory to the clinic and back again. Bone 1999; 25: 97-106.

65 Russell RG, Watts NB, Ebetino FH, Rogers MJ. Mechanisms of action of bisphosphonates: similarities and differences and their potential influence on clinical efficacy. Osteoporos Int 2008; 19: 733-59.

66 Senaratne SG, Pirianov G, Mansi JL, Arnett TR, Colston KW. Bisphosphonates induce apoptosis in human breast cancer cell lines. Br J Cancer 2000; 82: 1459-68.

67 Starck WJ, Epker BN. Failure of osseointegrated dental implants after diphosphonate therapy of osteoporosis: a case report. Int J Oral Maxillofac Implants 1995; 10: 74-8.

68 Suei Y, Taguchi A, Tanimoto K. Diagnosis and classification of mandibular osteomyelitis. Oral Surg Oral Med Oral Pathol Oral Radiol Endod 2005; 100: 207-14.

69 Tarassoff P, Csermak K. Avascular necrosis of the jaws: risk factors in metastatic cancer patients. J Oral Maxillofac Surg 2003; 61: 1238-9.

70 Whyte MP, Wenkert D, Clements KL, McAlister WH, Mumm S. Bisphosphonates-induced osteopetrosis. N Engl J Med 2003; 439: 457-63.

71 Woo SB, Hellstein JW, Kalmar J. Systematic review: bisphosphonates and osteonecrosis of the jaws. Ann Intern Med 2006; 144: 753-61.

72 Wood J, Bonjean K, Ruetz S, Bellahcene A, Devy L, Foidart JM, Castronovo V, Green JR. Novel antiangiogenic effects of the bisphosphonate compound zoledronic acid. J Pharm Exp Therpeutics 2002; 302: 1055-61.

73 Yasuda H, Shima N, Nakagawa N, Yamaguchi K, Kinosaki M, Mochizuki S, Tomoyasu A, Yano K, Goto M, Murakami A, Tsuda E, Morinaga T, Higashio K, Udagawa N, Takahashi N, Suda T. Osteoclast differentiation factor is a ligand for osteoprotegerin/osteoclastogenesis-inhibitory factor and is identical to TRANCE/RANKL. Proc Natl Acad Sci 1998; 95: 3597-602.

74 Zervas K, Verrou E, Teleioudis Z, Vahsevanos K, Banti A, Mihou D, Krikelis D, Terpos E. Incidence, risk factors and management of osteonecrosis of the jaw in patients with multiple myeloma: a single-center experience in 303 patients. Br J Haematol 2006; 134: 620-3.