UNIVERSITÉ DE GENÈVE

Archive ouverte UNIGE
https://archive-ouverte.unige.ch

Article scientifique | Article | 2020

Published version | Open Access

This is the published version of the publication, made available in accordance with the publisher's policy.

Cancer de l'œsophage et de la jonction oesogastrique: prise en charge et traitement multidisciplinaire

Moenig, Stefan Paul; Chevallay, Mickael Olivier Patrick; Niclauss, Nadja; Toso, Christian; Frossard, Jean-Louis; Kossler, Thibaud; Jung, Minoa

How to cite

MOENIG, Stefan Paul et al. Cancer de l'œsophage et de la jonction oesogastrique: prise en charge et traitement multidisciplinaire. In: Revue médicale suisse, 2020, vol. 16, n° 699, p. 1292–1299.

This publication URL: https://archive-ouverte.unige.ch/unige:138475

© This document is protected by copyright. Please refer to copyright holder(s) for terms of use.

Cancer de l'œsophage et de la jonction œsogastrique: prise en charge et traitement multidisciplinaire

Pr STEFAN PAUL MÖNIG[a], Drs MICKAEL CHEVALLAY[a], NADJA NICLAUSS[a], Prs CHRISTIAN TOSO [a], JEAN-LOUIS FROSSARD[b], Drs THIBAUD KOESSLER[c] et MINOA KARIN JUNG[a]

Rev Med Suisse 2020; 16: 1292-9

Le cancer de l'œsophage reste un fardeau oncologique avec un taux de survie bas. Une prise en charge multidisciplinaire est primordiale afin d'offrir un traitement adapté à l'état général du patient et au stade de la tumeur. De nouvelles prises en charge minimalement invasives chirurgicales permettent de diminuer le traumatisme d'une chirurgie majeure et améliorent la récupération des patients en postopératoire. Les traitements oncologiques ont également évolué et un traitement définitif par radiochimiothérapie peut être proposé dans des cas précis.

Esophageal and esophago-gastric junction cancer: management and multimodal treatment

Esophageal cancer remains an oncological burden with a low survival rate. Multidisciplinary management is essential to offer an adjusted treatment to the patient general condition and the tumor stage. New minimally invasive surgical treatments help to reduce the surgical trauma and improve post-operative patient recovery. Oncological treatments have also evolved and definitive treatment by radio-chemotherapy can be proposed in specific cases.

INTRODUCTION

Le cancer de l'œsophage est une maladie maligne de l'âge avancé. L'âge médian des patients est d'environ 67 ans. Les hommes sont touchés jusqu'à cinq fois plus souvent que les femmes.[1] Histologiquement, ce cancer se distingue en carcinome épidermoïde, adénocarcinome et des carcinomes rares (10%).

Les carcinomes épidermoïdes se développent généralement dans les tiers supérieur et moyen de l'œsophage, tandis que les adénocarcinomes le font principalement dans le tiers inférieur et au niveau de la jonction œsogastrique (JOG). En 2018, le nombre de nouveaux cas en Suisse pour le carcinome œsophagien était de 655.[2] Dans le monde, le cancer de l'œsophage est la sixième cause de décès liée au cancer et le huitième cancer le plus fréquent.[3] Alors que l'incidence du carcinome épidermoïde de l'œsophage est stable, les pays occidentaux en particulier montrent une augmentation significative de l'incidence de l'adénocarcinome.[1] Dans ces pays, elle a déjà dépassé celle du carcinome épidermoïde.[3] En raison de métastases lymphatiques et vasculaires précoces, le carcinome œsophagien présente un faible taux de survie à 5 ans, de 15 à 25%, malgré les approches thérapeutiques multimodales. Les facteurs de risque pour les deux variantes de carcinome sont multifactoriels (**figure 1**). Pour le carcinome épidermoïde, la consommation d'alcool et le tabagisme sont au premier plan, tandis que pour l'adénocarcinome, le reflux gastro-œsophagien, la métaplasie intestinale survenant dans le cadre d'un œsophage de Barrett et l'obésité jouent un rôle central. Dans cet article, sur la base de la directive allemande S3 (*Deutsche S3-Leitlinie zum Ösophaguskarzinom*) publiée en 2019[4] et des *ESMO Clinical Practice Guidelines*,[5] nous présentons les modalités diagnostiques, le staging et l'approche thérapeutique du carcinome épidermoïde et de l'adénocarcinome de l'œsophage.

DIAGNOSTIC ET STAGING

Diagnostic du carcinome œsophagien

Tous les patients présentant des symptômes d'alarme pour une tumeur de l'œsophage (**tableau 1**) devraient bénéficier d'une *œsophagogastroduodénoscopie* (OGD). C'est en effet la procédure avec la sensibilité et la spécificité les plus élevées pour la détection des néoplasies, et des biopsies de toute lésion suspecte doivent être effectuées. Pour l'œsophage de Barrett, des biopsies des quatre quadrants doivent également être effectuées et les critères de Prague appliqués.[6] Cette classification indique la hauteur de la métaplasie intestinale et son extension maximale par rapport à la jonction gastro-œsophagienne.[7]

FIG 1 Facteurs de risque de développement d'un carcinome œsophagien

RGO: reflux gastro-œsophagien.

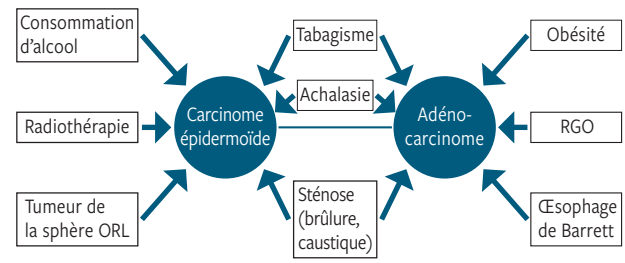

[a]Service de chirurgie viscérale, HUG, 1211 Genève 14, [b]Service de gastroentérologie et d'hépatologie, HUG, 1211 Genève 14, [c]Service d'oncologie, HUG, 1211 Genève 14
stefan.moenig@hcuge.ch | mickael.chevallay@hcuge.ch
nadja.niclauss@hcuge.ch | christian.toso@hcuge.ch
jean-louis.frossard@hcuge.ch | thibaud.koessler@hcuge.ch
minoa.jung@hcuge.ch

TABLEAU 1 | **Symptômes posant l'indication à une OGD**

OGD: œsogastroduodénoscopie.

Symptômes d'avertissement
• Nouvelle dysphagie • Saignement gastro-intestinal • Perte de poids • Vomissements récurrents • Pneumonie d'aspiration • Inappétence

Staging du carcinome œsophagien

L'*endosonographie* (EUS) permet d'évaluer la profondeur locale de l'infiltration (catégorie T) dans le carcinome œsophagien mais elle n'est pas toujours satisfaisante. Elle a une sensibilité de 81 à 92% et une spécificité de 94 à 97% dans les carcinomes avancés (T3-T4). C'est également la méthode de choix pour évaluer les métastases des ganglions lymphatiques régionaux (catégorie N). En raison de la corrélation limitée de la taille des ganglions lymphatiques avec les métastases, la fiabilité de la stadification N est limitée.[8] Une biopsie à l'aiguille fine peut augmenter la précision de la stadification nodale, mais pas celle de la stadification T.

Le staging comprend également la *tomodensitométrie* (CT-scan) du cou, du thorax et de l'abdomen avec des produits de contraste oraux et intraveineux. En plus d'évaluer les catégories T et N, le CT-scan est principalement utilisé pour détecter des métastases distantes (catégorie M). Dans les cas où il ne peut pas être effectué, par exemple en cas de contre-indications à l'injection de produit de contraste, une imagerie par résonance magnétique (IRM) est indiquée. En termes de staging TNM, la validité de l'IRM est comparable à celle du CT-scan.

Selon les directives actuelles, un examen supplémentaire par *PET-scan* pour la stadification M dans les tumeurs localement avancées (cT2-T4, N+) peut être envisagé si le patient est potentiellement guérissable et que le résultat a des implications cliniques.[4]

L'échographie a toujours sa place pour l'exclusion primaire des métastases hépatiques avant d'effectuer un CT-scan. Une *bronchoscopie flexible* doit être réalisée en cas de tumeurs localement avancées au niveau ou au-dessus de la carène pour exclure une invasion du système trachéobronchique.

En présence de carcinome épidermoïde de l'œsophage et d'abus chronique d'alcool et de tabac, une tumeur oto-rhino-laryngologique (ORL) synchrone doit être exclue.

Dans les adénocarcinomes avancés (cT3-4) de l'œsophage distal et de la JOG, une *laparoscopie diagnostique* pour exclure des métastases hépatiques ou péritonéales peut être envisagée en cas de suspicion clinique.

La classification histologique et celle des stades des carcinomes œsophagiens sont basées sur la 8e édition de la *classification TNM* (UICC).[9,10]

Les carcinomes de la JOG sont classés comme œsophagiens selon cette classification TNM publiée en 2016, tant que leur épicentre se trouve à un maximum de 2 cm distalement de la ligne Z (**figure 2**), ce qui correspond à la classification Nishi utilisée au Japon.[11]

La *classification topographique anatomique des adénocarcinomes de la jonction œsophagogastrique* (types I-III), développée par Siewert et Hölscher en 1987, est toujours d'une importance particulière pour les décisions thérapeutiques chirurgicales et le choix du traitement périopératoire.[12]

Le cas de chaque patient atteint d'un carcinome œsophagien (y compris d'un carcinome précoce ou d'un carcinome métastatique) doit être présenté lors d'une *conférence multidisciplinaire* sur les tumeurs pour décider d'une thérapie spécifique au stade et adaptée individuellement. En plus du staging, les comorbidités, l'état nutritionnel et les préférences du patient doivent être pris en compte. En particulier, l'état nutritionnel doit faire partie intégrante du diagnostic oncologique, car les patients atteints d'un carcinome œsophagien perdent souvent du poids très tôt en raison d'une obstruction mécanique du passage des aliments. Les prises en charge de réadaptation postopératoire précoce (par exemple, *Enhanced Recovery After Surgery* (ERAS)) sont appliquées pour de nombreuses indications chirurgicales digestives. Pour le cancer de l'œsophage,

FIG 2 | **Adénocarcinomes de la jonction œsogastrique**

A: classification de Siewert; B: nouvelle classification TNM.

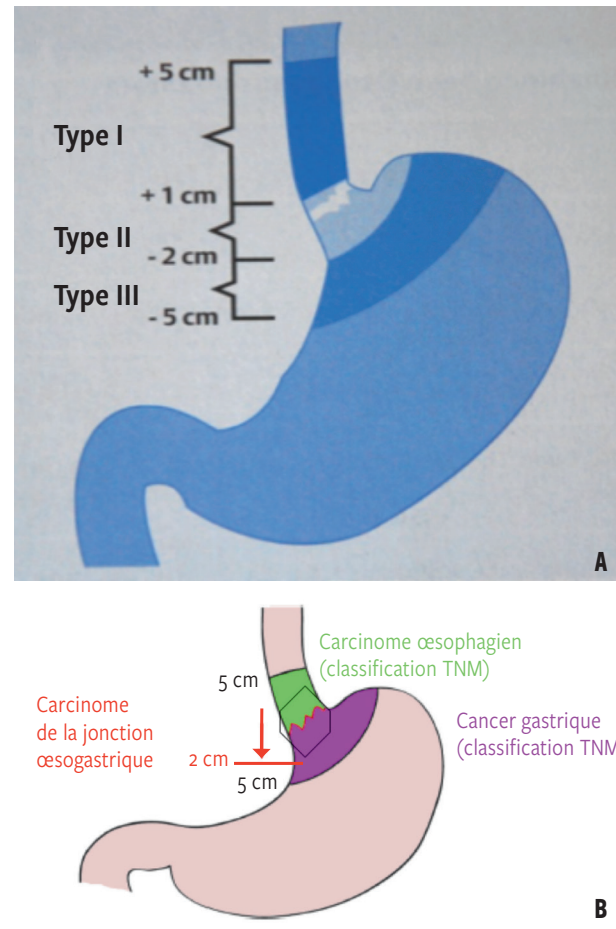

(*Adaptée et reproduite avec la permission de réf.* 19).

certaines recommandations existent avec l'implémentation de suppléments nutritifs préopératoires, la préhabilitation et la mobilisation précoce postopératoires.[13,14] Néanmoins, leur application concrète reste difficile dans le cadre d'une chirurgie œsophagienne, qui reste une intervention majeure. Dans une étude internationale comprenant 141 centres pratiquant une chirurgie œsophagienne, seuls 68 (41%) disposaient d'un programme ERAS.[15] La **figure 3** illustre l'algorithme de staging du carcinome œsophagien.

TRAITEMENT

Résection endoscopique

La résection endoscopique de type dissection sous-muqueuse peut être utilisée seulement en cas de cancer T1 de l'œsophage avec absence ou très faible risque de métastase ganglionnaire. La résection endoscopique doit respecter les principes oncologiques de résection complète R0 en bloc. L'envahissement histologique par la tumeur de la muqueuse ou de la sous-muqueuse est un marqueur important pour attester que la résection endoscopique est suffisante. Dans le cas de l'adénocarcinome, une résection endoscopique d'une tumeur classée T1a (m1 à 3) muqueuse ou sous-muqueuse superficielle T1b (sm1) (classification de Paris) est oncologiquement suffisante. Pour le carcinome épidermoïde, seules les atteintes superficielles de la muqueuse T1a (m1 à 2) peuvent être réséquées endoscopiquement, car ces tumeurs sont biologiquement plus agressives que les adénocarcinomes. En revanche, des tumeurs plus grandes que 3 cm ou avec invasion lymphovasculaire ou peu différenciées ne se traitent pas par résection endoscopique, mais par œsophagectomie avec dissection ganglionnaire. Pour les tumeurs ne présentant pas ces caractéristiques histologiques, la chirurgie reste le gold standard.[4]

Après une thérapie endoscopique réussie, une endoscopie de contrôle est réalisée après 3 mois, puis tous les 6 mois pendant 2 ans et ensuite annuellement.

FIG 3 Algorithme de staging du carcinome œsophagien

CT-Scan: tomodensitométrie; EUS: endosonographie; OGD: œsogastroduodénoscopie; PET-CT: tomographie par émission de positrons; US: ultrason.

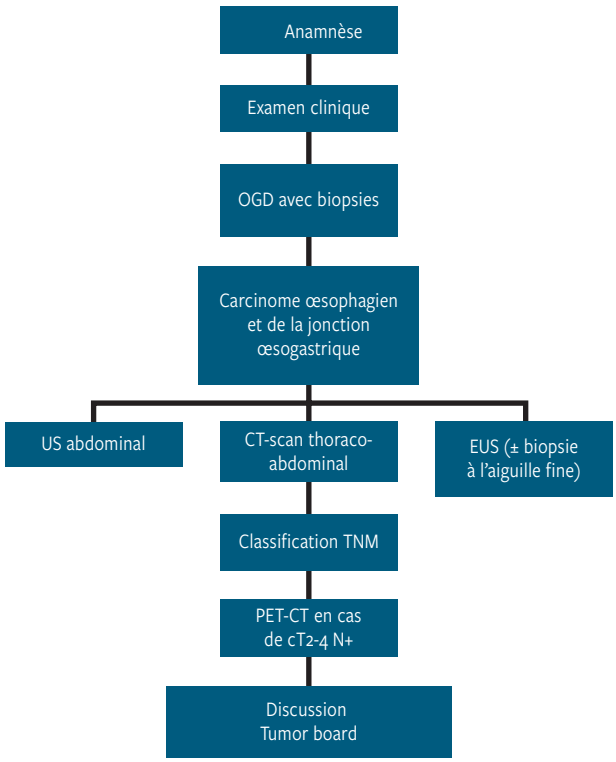

Traitement chirurgical

Un examen préopératoire de la capacité fonctionnelle du patient et de son état nutritionnel est indiqué. Les fonctions cardiaque, respiratoire, hépatique et métabolique doivent être évaluées. Des scores de risque validés sont disponibles pour les interventions œsophagiennes, pour lesquelles le score calculé est en corrélation avec la mortalité et la morbidité postopératoires.[16]

Étendue de la résection

Le but de la résection chirurgicale dans l'adénocarcinome et le carcinome épidermoïde est l'ablation complète de la tumeur ainsi que les ganglions lymphatiques régionaux. Pour obtenir une résection R0, une distance de sécurité proximale de 3 à 4 cm in vivo est généralement nécessaire.[17] L'étendue de la résection dépend de l'emplacement de la tumeur et du type histologique (**tableau 2**).

Adénocarcinome

Dans les adénocarcinomes des tiers moyen et distal, une *œsophagectomie transthoracique subtotale* avec résection de l'estomac proximal et reconstruction avec tubulisation gastrique et anastomose intrathoracique est réalisée (opération selon Lewis-Santy) (**figure 4**). L'anastomose intrathoracique haute permet d'obtenir un taux de reflux postopératoires plus faible que l'anastomose intrathoracique basse. Dans le même temps, l'anastomose intrathoracique haute permet une grande distance de sécurité proximale de la tumeur. Dans le cas de carcinomes de l'œsophage thoracique supérieur, la résection est prolongée par voie cervicale, de sorte qu'une anastomose cervicale peut être nécessaire (opération McKeown). Dans les carcinomes T4a, une résection en bloc avec celle de la plèvre, du diaphragme ou du péricarde infiltré peuvent être réalisées. Les carcinomes T4b (infiltration de l'aorte, du corps vertébral ou de la trachée) ne sont pas résécables.

TABLEAU 2 Étendue de la résection du carcinome œsophagien selon la localisation

Localisation	Intervention
Œsophage cervical	Œsophagectomie totale triple abord (McKeown), œsophagectomie cervicale
Œsophage thoracique haut	Œsophagectomie totale triple abord (McKeown), œsophagectomie transthoracique subtotale double abord (Lewis-Santy)
Œsophage thoracique moyen/bas	Œsophagectomie transthoracique subtotale double abord (Lewis-Santy)
Jonction œsogastrique	Œsophagectomie transthoracique subtotale (Lewis-Santy), gastrectomie totale avec œsophagectomie partielle transhiatale

FIG 4 **Œsophagectomie transthoracique sous-totale (opération Lewis-Santy)**

A: incision; B: étendue de la résection; C: reconstruction avec tubulisation gastrique.

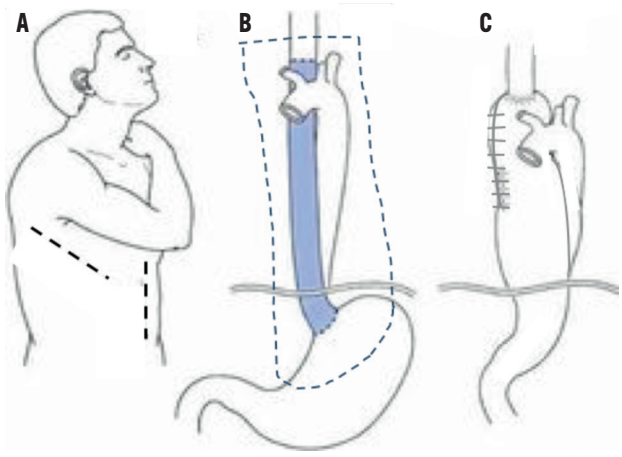

(*Adaptée et reproduite avec la permission de réf.* 19).

Les adénocarcinomes de la JOG sont répartis en JOG de types I à III en fonction de leur emplacement par rapport à la ligne Z.[12,18] Les JOG de type I sont classées comme carcinomes œsophagiens, et une œsophagectomie transthoracique subtotale (Lewis-Santy) avec lymphadénectomie systématique est généralement pratiquée.

Pour les cancers dits du cardia (JOG de type II), une œsophagectomie transthoracique avec gastrectromie partielle ou totale avec œsophagectomie partielle transhiatale sont possibles. L'inconvénient de la procédure transhiatale est une lymphadénectomie médiastinale restreinte et une distance proximale de résection réduite par rapport à l'œsophagectomie transthoracique.[19] Une œsophagectomie transthoracique est donc souvent indiquée pour assurer une distance proximale de résection. Dans le cas d'une intervention transhiatale, le bord proximal de la résection sans atteinte tumorale doit être certifié au moyen d'un contrôle extemporané en peropératoire.[19] Une étude randomisée japonaise avec JOG de types II et III n'a démontré aucun avantage de survie d'une approche transthoracique par rapport à la procédure abdominale transhiatale. En raison de la morbidité accrue de la procédure transthoracique, les auteurs se sont prononcés en défaveur de la chirurgie transthoracique pour les carcinomes de types II et III.[20] Une étude comparant la qualité de vie des patients après des procédures transhiatale et transthoracique a montré une meilleure qualité de vie pour la première avec moins de reflux et de symptômes de type dyspnée.[21] En résumé, aucune recommandation claire pour l'une ou l'autre procédure ne peut être donnée pour les carcinomes de type II. Avec l'utilisation croissante de procédures minimalement invasives, la morbidité de l'œsophagectomie transthoracique a été considérablement réduite, de sorte que de nombreux centres avec des carcinomes de type II pratiquent actuellement une œsophagectomie plutôt qu'une gastrectomie transhiatale élargie.

Dans la JOG de type III, qui correspond aux carcinomes gastriques et à leur classification, l'avantage pronostique de la gastrectomie totale avec œsophagectomie partielle transhiatale élargie par rapport à l'œsophagectomie transthoracique a été démontré dans une étude japonaise.[20] La gastrectomie totale avec une œsophagectomie partielle transhiatale est donc le premier choix pour la JOG de type III.[18]

Carcinome épidermoïde

L'*œsophagectomie transthoracique* est la méthode de choix pour le carcinome épidermoïde des tiers moyen et distal de l'œsophage. Avec le carcinome œsophagien cervical, qui provient principalement de l'épithélium pavimenteux, une œsophagectomie cervico-thoraco-abdominale totale est généralement réalisée (McKeown triple abord). Les patients avec une anastomose cervicale souffrent souvent de troubles de la déglutition avec tendance à des bronchoaspirations en postopératoire. En raison d'une vascularisation plus faible, ces anastomoses ont un taux de fuites plus élevé mais sans le risque de médiastinite potentiellement mortelle. En raison du taux élevé de complications chirurgicales avec un pronostic comparable, la radiochimiothérapie définitive est le traitement préféré pour le carcinome épidermoïde cervical. La chirurgie ne doit être effectuée que dans des centres spécialisés.

Dans le cas d'une résection R1 prouvée en peropératoire, une résection ultérieure est réalisée si possible. Si la résection secondaire n'est pas possible, une radiochimiothérapie doit être effectuée comme pour une résection R1 postopératoire.

Curetage ganglionnaire

L'étendue de la lymphadénectomie dépend de l'emplacement de la tumeur primaire, ce qui permet de distinguer trois champs de ganglions lymphatiques régionaux (abdominal, thoracique/médiastinal et cervical). La *lymphadénectomie à deux champs* avec résection des ganglions des champs thoracique et abdominal est la norme. La lymphadénectomie à trois champs comprend le champ cervical et est indiquée seulement pour les carcinomes œsophagiens cervicaux ou individuellement pour les métastases ganglionnaires cervicales prouvées. La lymphadénectomie abdominale comprend l'ablation des ganglions lymphatiques paracardiaques, périgastriques hauts (le long de la petite courbure et sur la grande courbure, le long des vaisseaux courts), de l'artère hépatique commune, le long du tronc cœliaque, de l'artère gastrique gauche et de l'artère splénique.

En règle générale, un total d'au moins 20 ganglions lymphatiques régionaux doivent être retirés. Il a été démontré que leur nombre est en corrélation avec la survie dans l'œsophagectomie et il existe un avantage de survie lorsque 23 ganglions lymphatiques sont retirés. Cela affecte également le ratio de ganglions lymphatiques avec des micrométastases, qui est un outil complémentaire pour un meilleur staging et une meilleure estimation du risque.[22]

Chirurgie minimalement invasive

Actuellement, *la prise en charge minimalement invasive est le standard*. L'œsophagectomie et la reconstruction peuvent être réalisées de manière totalement mini-invasive, c'est-à-dire par gastrolyse laparoscopique et œsophagectomie thoracoscopique. Alternativement, des procédures minimalement invasives sont utilisées en combinaison avec des procédures

ouvertes (technique hybride). La procédure hybride préférée dans de nombreux centres européens est la gastrolyse laparoscopique avec œsophagectomie transthoracique ouverte.[17] D'autres procédures hybrides possibles sont la gastrolyse laparoscopique avec œsophagectomie transhiatale et anastomose cervicale, et la gastrolyse ouverte avec œsophagectomie thoracoscopique.

La plus grande série d'œsophagectomies minimalement invasives de 1011 cas publiée par Luketich a montré un taux de résections R0 de 98%, avec une moyenne de 21 ganglions lymphatiques réséqués et une mortalité à 30 jours de seulement 1,7%.[23] Une étude prospective randomisée aux Pays-Bas comparant l'œsophagectomie ouverte et totalement mini-invasive (essai TIME) a confirmé un taux plus faible d'infections pulmonaires postopératoires, une durée de séjour plus courte et une meilleure qualité de vie dans les procédures minimalement invasives. L'étude n'a trouvé aucune différence significative dans les taux de complications, le taux de résection R0 et le nombre de ganglions lymphatiques enlevés.[24] L'essai randomisé MIRO du groupe français FREGATTE a comparé une procédure hybride (laparoscopie et thoracotomie) à une œsophagectomie ouverte.[25] Les résultats favorisent la procédure hybride avec des complications majeures significativement réduites et une mortalité moindre à 90 jours avec la même survie à 3 ans.[26]

Tendances actuelles: chirurgie robotique

Une œsophagectomie minimalement invasive assistée par robot (RAMIE) a déjà été établie dans des centres spécialisés individuels. Il s'agit d'une œsophagectomie transthoracique assistée par robot avec une lymphadénectomie à deux champs et une tubulisation gastrique après une gastrolyse laparoscopique. Le RAMIE offre une vue chirurgicale tridimensionnelle et agrandie de dix fois, combinée à une augmentation de la liberté de mouvement. Dans la phase thoracique, cela simplifie une dissection soigneuse, en particulier des ganglions lymphatiques, et permet une anastomose intrathoracique manuelle assistée par robot. De plus, la phase abdominale peut également être réalisée par robot.[27]

Complication postopératoire

La chirurgie de l'œsophage est une chirurgie majeure avec un taux important de complications postopératoires. Un consensus d'experts a donné des définitions claires pour les principales complications dont le lâchage anastomotique, les complications pulmonaires ou encore le chylothorax.[28] L'analyse des données de 14 centres à haut volume a permis d'établir des taux de références pour ces complications, avec 11,4% de lâchage d'anastomose, 17,2% de complications majeures (Clavien-Dindo > IIIb), 2,4% de mortalité à 30 jours et 4,5% de mortalité à 90 jours.[29]

Thérapie multimodale

Adénocarcinome

Chez les patients atteints d'adénocarcinome cT3-4 ou N+ de l'œsophage ou de la JOG, une *radiochimiothérapie néoadjuvante* ou une *chimiothérapie périopératoire* doit être réalisée. Ce traitement périopératoire peut être discuté dans des stades moins avancés (cT2) chez des patients en très bon état général.[4] L'étude MAGIC a démontré une augmentation de la survie à 5 ans grâce à la chimiothérapie périopératoire composée d'épirubicine, de cisplatine et de fluorouracile (ECF) par rapport à la chirurgie seule pour les adénocarcinomes de la JOG.[30] L'étude randomisée FLOT 4 a montré un taux de régression complète significativement plus élevé pour le régime FLOT (5-fluorouracile, oxaliplatine, docétaxel) par rapport au régime ECF ou ECX (épirubicine, cisplatine, capécitabine).[31,32] Après avoir publié des données de survie améliorées par rapport aux régimes conventionnels (MAGIC), le régime FLOT représente le nouveau standard de chimiothérapie périopératoire pour les adénocarcinomes de l'œsophage.[32]

Dans l'étude randomisée CROSS, dont 75% des patients avaient un adénocarcinome, la radiochimiothérapie préopératoire utilisant le carboplatine et le paclitaxel suivie d'une intervention chirurgicale a démontré un bénéfice de survie clair (43 versus 27 mois dans le groupe adénocarcinome) par rapport à la chirurgie seule.[33] La démonstration de la supériorité éventuelle entre le régime radiochimiothérapie (CROSS) et la chimiothérapie périopératoire (FLOT) est en cours d'évaluation par l'essai randomisé ESOPEC qui compare ces deux stratégies dans l'adénocarcinome de l'œsophage.[34] La radiothérapie préopératoire seule n'est pas indiquée pour l'adénocarcinome.

Carcinome épidermoïde

La *radiochimiothérapie préopératoire est le standard* pour le carcinome épidermoïde et peut être réalisée chez les patients atteints à un stade cT2. La radiochimiothérapie préopératoire doit être effectuée chez les patients atteints de carcinome épidermoïde cT3 ou résécable cT4 ou N+. L'analyse des résultats à long terme de l'étude CROSS a montré une survie globale médiane significativement plus longue (82 mois) pour la radiochimiothérapie préopératoire comparée à 21 mois pour le groupe chirurgie seule pour les carcinomes épidermoïdes.[33]

En cas de carcinome épidermoïde localisé de l'œsophage cervical, la radiochimiothérapie définitive doit être préférée à l'opération.[4] Dans les carcinomes épidermoïdes cT3-T4 de l'œsophage thoracique, la radiochimiothérapie définitive est une alternative à la chirurgie et est équivalente en termes de survie.[35] Cependant, le taux de récidives locorégionales après radiochimiothérapie définitive est plus élevé qu'après radiochimiothérapie néoadjuvante et chirurgie subséquente.

La chimiothérapie périopératoire seule et la radiothérapie préopératoire seule ne sont pas indiquées pour le carcinome épidermoïde.

Si des signes cliniques et de progression tumorale, comme en témoignent l'imagerie par CT-scan ou l'endoscopie, surviennent pendant le traitement néoadjuvant du cancer de l'œsophage, ce dernier doit être interrompu et la chirurgie doit être effectuée précocement. Après avoir terminé le traitement néoadjuvant, un nouveau staging pour éliminer les métastases à distance doit être effectué avant la chirurgie. L'intervalle optimal entre la fin de la radiochimiothérapie préopératoire et la chirurgie est de 6 à 8 semaines.

Si des métastases surviennent après la chirurgie, un concept de chimiothérapie curative ne doit pas être poursuivi. La radiochimiothérapie définitive est indiquée pour le carcinome

œsophagien non résécable, quel que soit le type histologique, ou pour les patients qui sont inopérables en raison de comorbidités ou qui refusent la chirurgie. Une dose totale de 50 à 60 Gy en fractionnement conventionnel est pour l'instant recommandée,[4] néanmoins les résultats de l'étude randomisée ARTDECO montrent qu'une dose de 60 Gy est plus toxique et n'offre aucun bénéfice local ou de survie par rapport à une dose de 50 Gy.[36]

Après une radiochimiothérapie définitive, en cas de persistance tumorale ou de récidive locale sans métastase à distance, une chirurgie de rattrapage à visée curative peut être réalisée.[4,17] Puisqu'un taux de complications accru en chirurgie de sauvetage a été observé après une dose d'irradiation de plus de 50 Gy, du point de vue des auteurs, une radiochimiothérapie définitive avec l'option de la chirurgie de sauvetage devrait être effectuée avec une dose maximale de 50 Gy. Après un traitement de radiochimiothérapie et en cas de réponse complète, deux attitudes sont possibles: une prise en charge chirurgicale ou une surveillance rapprochée de type *watchful waiting*. Une étude randomisée franco-suisse en cours (PRODIGE 32) compare ces deux prises en charge en termes de survie à 1 an.

Les **figures 5** et **6** résument la prise en charge de l'adénocarcinome et du carcinome épidermoïde.

Maladie métastatique

Traitement multimodal pour une maladie «oligométastatique»

Selon les directives actuellement en vigueur pour le carcinome œsophagien, un traitement chirurgical ne doit pas être effectué si des métastases à distance sont connues en préopératoire. Dans ces cas, *le standard actuel est une chimiothérapie ou une radiochimiothérapie palliative*. En condition multimétastatique, il n'existe aucune évidence qu'une résection de la lésion primaire puisse apporter un bénéfice de survie. Si les métastases distantes ne sont reconnues qu'en peropératoire et peu nombreuses (oligométastase), par exemple métastases pulmonaires ou hépatiques individuelles, une résection métastatique peut être réalisée simultanément à l'œsophagectomie.[4] Une résection tumorale avec une oligométastase connue ne devrait généralement être réalisée que dans un cadre multimodal et, si possible, dans le cadre d'une étude.[37-39] Les résultats de l'étude AIO-FLOT3, récemment publiée chez des patients avec une tumeur oligométastatique, montrent une survie plus longue après une chimiothérapie néoadjuvante et une chirurgie ultérieure par rapport à la chimiothérapie seule.

Cependant, il s'agit d'une étude de phase II dans laquelle seuls des patients ayant une bonne réponse à la chimiothérapie avec une résection R0 possible de la tumeur primaire et une résection RO ou R1 possible des métastases ont été opérés.[40] Dans l'étude de phase III randomisée (RENAISSANCE/FLOT5),[41] actuellement en cours de recrutement dans les adénocarcinomes oligométastatiques de l'estomac, de l'œsophage et de l'EGJ, un concept de thérapie multimodale issu de la chimiothérapie suivie d'une chirurgie avec la chimiothérapie seule a été comparé en termes de survie globale.

Nutrition et suivi oncologique

L'état nutritionnel a un impact majeur sur les complications postopératoires. Avec le Nutritional Risk Score (NRS), le risque métabolique peut être facilement quantifié.[42] De faibles taux d'albumine sérique ont également été identifiés comme un facteur pronostique des complications postopératoires et de la létalité.[43]

Les patients à haut risque métabolique doivent bénéficier d'un traitement nutritionnel en préopératoire. Cela peut être fait en prenant une boisson orale. En cas de dysphagie progressive ou de perte de poids, une thérapie nutritionnelle entérale est indiquée, qui doit être effectuée de préférence via une jéjunostomie. Une gastrostomie doit être évitée en cas d'opération de pull-up gastrique planifiée (risque potentiel pour la vascularisation gastrique).

Après une résection œsophagienne, la nutrition entérale doit être démarrée tôt (dans les 24 heures). Cela se fait par une sonde d'alimentation duodénale/jéjunale placée en peropératoire ou via une jéjunostomie.

Jusqu'à présent, rien ne prouve que des examens de suivi réguliers améliorent la survie après résection œsophagienne. Les soins de suivi postopératoire pour les patients atteints de carcinome œsophagien doivent être axés sur les symptômes, en se concentrant sur l'état nutritionnel et les soins psychosociaux. Une attention particulière doit être portée aux dysfonctionnements pouvant indiquer une rechute ou une

FIG 5 Traitement de l'adénocarcinome œsophagien en fonction du staging

m1-3: couche épithéliale (m1), lamina propria (m2), muscularis mucosa (m3); sm1: tumeur s'étendant au-delà de 200 µm dans la sous-muqueuse.

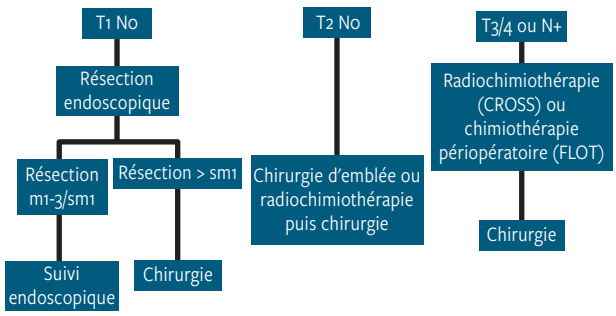

FIG 6 Traitement du carcinome épidermoïde œsophagien en fonction du staging

m1-2: couche épithéliale (m1), lamina propria (m2).

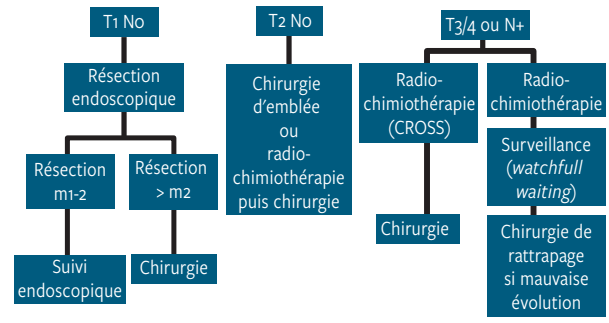

complication bénigne. En cas de perte de poids, des conseils nutritionnels, un apport oral supplémentaire de calories par une solution buvable, voire une nutrition entérale par une jéjunostomie sont indiqués. En dérogation aux directives actuelles, des efforts sont actuellement déployés pour recommander des examens de suivi structurés pour les carcinomes du tractus gastro-intestinal supérieur afin d'initier le traitement de toute récidive le plus tôt possible.[44] Après les résections endoscopiques, cependant, des examens endoscopiques de suivi rapprochés sont obligatoires.

CONCLUSION

Le cancer de l'œsophage est une maladie oncologique complexe qui se manifeste généralement à un stade avancé. Sa prise en charge multidisciplinaire avec une approche thérapeutique multimodale, des techniques chirurgicales moins invasives et des régimes de radio- et de chimiothérapie mieux tolérés par les patients ont permis d'améliorer le pronostic autrefois sombre de cette pathologie.

Conflit d'intérêts: Les auteurs n'ont aucun conflit d'intérêts en relation avec cet article.

IMPLICATIONS PRATIQUES

- Le diagnostic d'une tumeur de l'œsophage est réalisé par œsophagogastroduodénoscopie avec biopsies
- L'endosonographie et la tomodensitométrie sont nécessaires pour le *staging*
- La résection endoscopique peut être tentée pour les carcinomes précoces T1
- La thérapie multimodale est indiquée pour les carcinomes localement avancés (T3/4 ou N+)
- Le type d'opération pour la résection chirurgicale dépend de l'emplacement de la tumeur
- La résection chirurgicale pour des oligométastases est actuellement indiquée seulement dans le cadre des études (essai RENAISSANCE)

1 Howlader N, Noone AM, Krapcho M, et al. SEER Cancer Statistics Review, 1975-2017, National Cancer Institute.
2 gco.iarc.fr/today/data/factsheets/populations/756-switzerland-fact-sheets.pdf
3 Pennathur A, Gibson MK, Jobe BA, Luketich JD. Oesophageal carcinoma. Lancet 2013;381:400-12.
4 Porschen R, Fischbach W, Gockel I, et al. S3-Leitlinie – Diagnostik und Therapie der Plattenepithelkarzinome und Adenokarzinome des Ösophagus. Z. für Gastroenterol 2019;57:336-418.
5 Lordick F, Mariette C, Haustermans K, Obermannová R, Arnold D. Oesophageal cancer: ESMO Clinical Practice Guidelines for diagnosis, treatment and follow-up. Ann Oncol 2016;27(Suppl.5):v50-7.
6 Mönig SP, Schneider PM. Adenokarzinome des ösophagogastralen Übergangs: primäres Staging. Onkologe [En ligne]. 2019;25:1065-72. Disponible sur : doi.org/10.1007/s00761-019-00674-9
7 Sharma P, Dent J, Armstrong D, et al. The development and validation of an endoscopic grading system for Barrett's esophagus: the Prague C & M criteria. Gastroenterology 2006;131:1392-9.
8 Mönig SP, Zirbes TK, Schröder W, et al. Staging of gastric cancer: correlation of lymph node size and metastatic infiltration. Am J Roentgenol 1999;173:365-7.
9 www.uicc.org/resources/tnm
10 Niclauss N, König A, Izbicki J, Mönig S. Ösophaguskarzinom Update. Allgemein- und Viszeralchirurgie up2date 2017;11:461-79. DOI:10.1055/s-0043-113906.
11 Japan Esophageal Society. Japanese Classification of Esophageal Cancer, 11th Edition: part II and III. Esophagus 2017;14:37-65.
12 Siewert JR, Hölscher AH, Becker K, Gössner W. Cardia Cancer: attempt at a therapeutically relevant classification. Chirurg 1987;58:25-32.
13 Sandrucci S, Beets G, Braga M, Dejong K, Demartines N. Perioperative nutrition and enhanced recovery after surgery in gastrointestinal cancer patients. A position paper by the ESSO task force in collaboration with the ERAS society (ERAS coalition). Eur J Surg Oncol 2018;44:509-14. DOI:10.1016/j.ejso.2017.12.010.
14 Low DE, Allum W, De Manzoni G, et al. Guidelines for Perioperative Care in Esophagectomy: Enhanced Recovery After Surgery (ERAS®) Society Recommendations. World J Surg 2019;43:299-330. DOI:10.1007/s00268-018-4786-4.
15 Oesophago-Gastric Anastomosis Study Group on behalf of the West Midlands Research Collaborative. International Variation in Surgical Practices in Units Performing Oesophagectomy for Oesophageal Cancer: A Unit Survey from the Oesophago-Gastric Anastomosis Audit (OGAA). World J Surg 2019;43:2874-84. DOI:10.1007/s00268-019-05080-1.
16 Hodari A, Hammoud ZT, Borgi JF, Tsiouris A, Rubinfeld IS. Assessment of morbidity and mortality after esophagectomy using a modified frailty index. Ann Thorac Surg 2013;96:1240-5.
17 **Hölscher AH, Porschen R, Gockel I. Updated German S3 guideline. Chirurg 2019;90:398-402.
18 Chevallay M, Bollschweiler E, Chandramohan SM, et al. Cancer of the gastroesophageal junction: a diagnosis, classification, and management review. Ann NY Acad Sci 2018;1434:132-8. DOI:10.1111/nyas.13954.
19 Niclauss N, Jung MK, Chevallay M, Mönig SP. Minimal length of proximal resection margin in adenocarcinoma of the esophagogastric junction: a systematic review of the literature. Updates Surg 2019;71:401-9. DOI:10.1007/s13304-019-00665-w.
20 Sasako M, Sano T, Yamamoto S, et al. Left thoracoabdominal approach versus abdominal-transhiatal approach for gastric cancer of the cardia of subcardia: a randomised controlled trial. Lancet Oncol 2006;7:644-51.
21 Fuchs H, Hölscher AH, Leers J, et al. Long-term quality of life after surgery for adenocarcinoma of the esophagogastric junction: extended gastrectomy or transthoracic esophagectomy? Gastric Cancer 2016;19:312-7.
22 Peyre CG, Hagen JA, DeMeester SR, et al. The number of lymph nodes removed predicts survival in esophageal cancer: An international study on the impact of extent of surgical resection. Ann Surg 2008;248:549-56.
23 Luketich JD, Pennathur A, Awais O, et al. Outcomes after minimally invasive esophagectomy. Ann Surg 2012;256:95-103.
24 Biere SS, Van Berge Henegouwen MI, Maas KW, et al. Minimally invasive versus open oesophagectomy for patients with oesophageal cancer: a multicentre, open-label, randomised controlled trial. Lancet 2012;379:1887-92.
25 *Briez N, Piessen G, Bonnetain F, et al. Open versus laparoscopically-assisted oesophagectomy for cancer: a multicentre randomised controlled phase III trial – the MIRO trial. BMC Cancer 2011;11:310.
26 Mariette C, Markar SR, Dabakuyo-Yonli TS, et al. Hybrid minimally invasive oesophagectomy for oesophageal cancer. N Engl J Med 2019;380:152-62.
27 Van Hillegersberg R. Robotic Transthoracic Esophagectomy in High-Volume Centers: Improving Outcome and Extending Indications. Thorac Cardiovasc Surg 2018;66:360-1. DOI:10.1055/s-0038-1667352.
28 Low DE, Alderson D, Cecconello I, et al. International Consensus on Standardization of Data Collection for Complications Associated With Esophagectomy: Esophagectomy Complications Consensus Group (ECCG). Ann Surg 2015;262:286-94. DOI:10.1097/SLA.0000000000001098.
29 Low DE, Kuppusamy MK, Alderson D, et al. Benchmarking Complications Associated with Esophagectomy. Ann Surg 2019;269:291-8. DOI:10.1097/SLA.0000000000002611.
30 Cunningham D, Allum WH, Stenning SP, et al. Perioperative chemotherapy versus surgery alone for resectable gastroesophageal cancer. N Engl J Med 2006;355:11-20.
31 Al-Batran SE, Hofheinz RD, Pauligk C, et al. Histopathological regression after neoadjuvant docetaxel, oxaliplatin, fluorouracil, and leucovorin versus epirubicin, cisplatin, and fluorouracil or capecitabine in patients with resectable gastric or gastro-oesophageal junction adenocarcinoma (FLOT4-AIO): results from the phase 2 part of a multicentre, open-label, randomised phase 2/3 trial. Lancet Oncol 2016;17:1697-708.
32 Al-Batran SE, Homann N, Pauligk C, et al. Perioperative chemotherapy with fluorouracil plus leucovorin, oxaliplatin, and docetaxel versus fluorouracil or capecitabine plus cisplatin and epirubicin for locally advanced, resectable gastric or gastro-oesophageal junction adenocarcinoma (FLOT4): a randomised, phase 2/3 trial. Lancet 2019;393:1948-57. DOI:10.1016/S0140-6736(18)32557-1.
33 Shapiro J, van Lanschot JJ, Hulshof MC, et al. Neoadjuvant chemoradiotherapy plus surgery versus surgery alone for oesophageal or junctional cancer (CROSS): long-term results of a randomised controlled trial. Lancet Oncol 2015;16:1090-8.
34 Hoeppner J, Lordick F, Brunner T, et al. ESOPEC: prospective randomized controlled multicenter phase III trial comparing perioperative chemotherapy (FLOT protocol) to neoadjuvant chemoradiation (CROSS protocol) in patients with adenocarcinoma of the esophagus (NCT02509286). BMC Cancer 2016;16:503. DOI:10.1186/s12885-016-2564-y.
35 Pöttgen C, Stuschke M. Radiotherapy versus surgery within multimodality protocols for esophageal cancer – a meta-analysis of the randomized trials. Cancer Treat Rev 2012;38:599-604.
36 Hulshof M, Geijsen D, Rozema T, et al. A randomized controlled phase III

multicenter study on dose escalation in definitive chemoradiation for patients with locally advanced esophageal cancer: ARTDECO study. J Clin Oncol 2020;38(Suppl.4):281. DOI:10.1200/jco.2020.38.4_suppl.281.
37 Götze TO, Schiffman LM, Al-Batran SE, Mönig SP. Therapiekonzepte beim metastasierten Magenkarzinom. Allgemien- und Vszralchirurgie up2date 2017;11:67-80.
38 Mönig S, van Hootegem S, Chevallay M, Wijnhoven BPL. The role of surgery in advanced disease for esophageal and junctional cancer. Best Pract Res Clin Gastroenterol. 2018;36-37:91-6. DOI:10.1016/j.bpg.2018.11.002.
39 Schmidt T, Mönig SP. Therapeutisches Vorgehen beim oligometastasierten Magen- und Ösophaguskarzinom [Therapeutic approach in oligometastatic gastric and esophageal cancer]. Chirurg 2017;88:1024-32. DOI:10.1007/s00104-017-0548-3.
40 Al-Batran SE, Homann N, Pauligk C, et al. Effect of Neoadjuvant Chemotherapy Followed by Surgical Resection on Survival in Patients With Limited Metastatic Gastric or Gastroesophageal Junction Cancer: The AIO-FLOT3 Trial. JAMA Oncol 2017;3:1237-44. DOI:10.1001/jamaoncol.2017.0515.
41 *Al-Batran SE, Goetze TO, Mueller DW, et al. The RENAISSANCE (AIO-FLOT5) trial: effect of chemotherapy alone vs. chemotherapy followed by surgical resection on survival and quality of life in patients with limited-metastatic adenocarcinoma of the stomach or esophagogastric junction – a phase III trial of the German AIO/CAO-V/CAOGI. BMC Cancer 2017;17:893. DOI:10.1186/s12885-017-3918-9.
42 Kondrup J, Allison SP, Elia M, Vellas B, Plauth M. ESPEN guidelines for nutrition screening 2002. Clin Nutr 2003;22:415-21.
43 Hennessey DB, Burke JP, Ni-Dhonochu T, et al. Preoperative hypoalbuminemia is an independent risk factor for the development of surgical site infection following gastrointestinal surgery: a multi-institutional study. Ann Surg 2010;252:325-9.
44 Baiocchi GL, D'Ugo D, Coit D, et al. Follow-up after gastrectomy for cancer. The Charter Scaligero Consensus Conference. Gastric Cancer 2016;19:15-20.

* **à lire**
** **à lire absolument**