



Article scientifique

Article

1995

Published version

Public access

This is the published version of the publication, made available in accordance with the publisher's policy.

[Deglutition disorders: from videofluoroscopy to rehabilitation]

Amberger, P; Dulguerov, Pavel; Lehmann, Willy

How to cite

AMBERGER, P, DULGUEROV, Pavel, LEHMANN, Willy. [Deglutition disorders: from videofluoroscopy to rehabilitation]. In: Revue médicale de la Suisse romande, 1995, vol. 115, n° 10, p. 803–809.

This publication URL: <https://archive-ouverte.unige.ch/unige:31218>

© This document is protected by copyright. Please refer to copyright holder(s) for terms of use.

Last deposit update in Archive ouverte UNIGE on 14.03.2023 21:37

Clinique et Polyclinique d'oto-rhino-laryngologie et chirurgie cervico-faciale, Hôpital cantonal universitaire de Genève

TROUBLES DE LA DÉGLUTITION: DE LA VIDÉOFLUOROSCOPIE À LA RÉÉDUCATION

PAR PASCALE AMBERGER, PAVEL DULGUEROV ET WILLY LEHMANN

RÉSUMÉ

Les patients souffrant de dysphagie fonctionnelle présentent des troubles qu'il est important de localiser et de quantifier de façon à pouvoir rééduquer avec précision leur mode de déglutition. Le but de cette étude est: 1) d'établir un protocole d'examen simple pour la vidéofluoroscopie qui mette en évidence les différents stades de la déglutition et le fonctionnement des organes entrant dans ce processus; 2) de faire un parallèle entre les résultats ainsi obtenus lors de l'examen vidéofluoroscopique et le type de rééducation à entreprendre par l'orthophoniste.

SUMMARY

Dysphagic patients present with swallowing difficulties that should be precisely localized and quantified in order to provide a specific rehabilitation. This paper describes a simple yet complete videofluoroscopy protocol with emphasis on each step of the swallowing process, in order to assess sequentially the physiopathology of the involved organs. A comparison is also established between the videofluoroscopy results and the specific rehabilitation to be cared by the swallowing pathologist.

La dysphagie est un trouble important de la déglutition qui se caractérise par une incapacité à acheminer de façon normale l'alimentation. Les signes subjectifs décrits par les patients comprennent:

- une impression de nourriture qui reste collée dans la bouche ou le pharynx, traduisant une difficulté de propulsion;
- une toux lors de l'absorption de nourriture, preuve d'une fausse-route avec passage d'aliments dans la trachée;

— une sensation de blocage d'aliments de consistance solide au fond de la gorge, obligeant le patient soit à les recracher, soit à boire du liquide pour en faciliter le passage.

L'évaluation des troubles de la déglutition commence par une anamnèse et un examen ORL complet. Il est important d'évaluer, lors de cet examen, l'intégrité des dernières paires crâniennes. Les investigations complémentaires peuvent être groupées en examens statiques

(endoscopies, clichés radiologiques simples de face et de profil, CT-scan) et en examens dynamiques (vidéofluoroscopie, manométrie, transit baryté, scintigraphie et ultrasonographie) (1). Toutefois, la vidéofluoroscopie est actuellement le moyen le plus approprié pour permettre l'évaluation des troubles de la déglutition, car elle visualise l'anatomie des voies aéro-digestives supérieures et permet de suivre la dynamique du bol alimentaire depuis les lèvres jusqu'à l'estomac (1). Le développement des protocoles de vidéofluoroscopie résulte largement des travaux de Logemann (2). Le protocole de vidéofluoroscopie a pour objectif de déterminer (3):

1. la cause de la dysphagie;
2. les anomalies de la déglutition;
3. les exercices de rééducation les plus appropriés;
4. le type de nourriture que le patient pourrait absorber sans risque d'aspiration.

Après avoir essayé différentes approches individuelles, il a semblé indispensable d'utiliser un protocole standardisé de façon à pouvoir objectiver les résultats et les progrès. Cette étude s'applique à détailler les principales phases de la déglutition de façon à faire correspondre à chaque trouble observé des exercices de rééducation appropriés.

Tableau I. — Protocole pour consigner les résultats de l'examen vidéofluoroscopique.

VIDÉOFLUOROSCOPIE DE LA DÉGLUTITION			
Nom:			
Prénom:			
Date de naissance:			
Date de l'examen:			
Médecin:			
Orthophoniste:			
			COTATION: 0 = normal 1 = trouble léger 2 = trouble important 3 = trouble sévère
	épais	liquide	solide
Phase buccale:			
– préhension	1		
– mastication	2		
– maintien du bol: élévation de la langue	3		
– maintien du bol: abaissement du voile	4		
– propulsion du bol	5		
– vidange buccale			
Phase pharyngée:			
– réflexe de déglutition:			
– fermeture de l'isthme du pharynx	6		
– fermeture du larynx	7		
– bascule de l'épiglotte			
– ascension du larynx	8		
– propulsion du bol	9		
– vidange des vallécules	10		
– vidange des sinus piriformes	11		
Phase œsophagienne:			
– ouverture de la bouche œso.	12		
– transit	13		
Liberté respiratoire	14		
Divers			
Conclusion:			
Propositions:			

LOCALISATION DES TROUBLES

EXAMEN VIDÉOFLUOROSCOPIQUE

L'examen est pratiqué en présence d'un radiologue ou d'un technicien en radiologie, d'un médecin spécialiste ORL et d'une orthophoniste. Cette approche pluridisciplinaire s'est avérée très utile pour parvenir à définir la meilleure solution à proposer au patient, à savoir un traitement

chirurgical ou une rééducation orthophonique.

L'examen est réalisé en position assise, de profil puis de face et il est demandé au patient d'avaler une gorgée de liquide épais, de liquide fluide, puis un biscuit rendu radio-opaque en y ajoutant un liquide de contraste soluble dans l'eau. Le sulfate de baryum est le produit radio-

opaque le plus couramment utilisé; il est dissout dans une quantité d'eau qui varie avec la consistance désirée. En cas de suspicion d'aspiration, il est remplacé par un produit utilisé en bronchographie comprenant un mélange de lopydol et lopydone (Hytrast®). Il est important de ne donner qu'une quantité limitée de produit à chaque prise (une cuillère à soupe ou 2-3 ml), afin de pouvoir

suivre la progression du bol et permettre le nettoyage complet du pharyngo-larynx entre deux déglutitions successives. Les liquides sont gardés dans la bouche et le patient ne les avale qu'à un signal donné, ceci afin d'observer la totalité du déclenchement de la déglutition et la possibilité de contenir le bol dans la cavité buc-

cale. Le biscuit est d'abord mâché, puis avalé progressivement, de façon à pouvoir analyser la mastication des aliments et la formation du bol. Le patient doit, à chaque fois, déglutir à trois reprises afin d'assurer une bonne vidange buccopharyngée et permettre ainsi de poursuivre l'examen avec la consistance suivante.

Durant l'examen, il est important de noter la vitesse de déglutition et la position du patient, afin de déterminer s'il y a utilisation d'une position de compensation, c'est-à-dire une attitude particulière que le patient adopte pour faciliter la déglutition (4). Elle se caractérise en général par un redressement ou une flexion du buste, une flexion, un basculement ou une rotation de la tête.

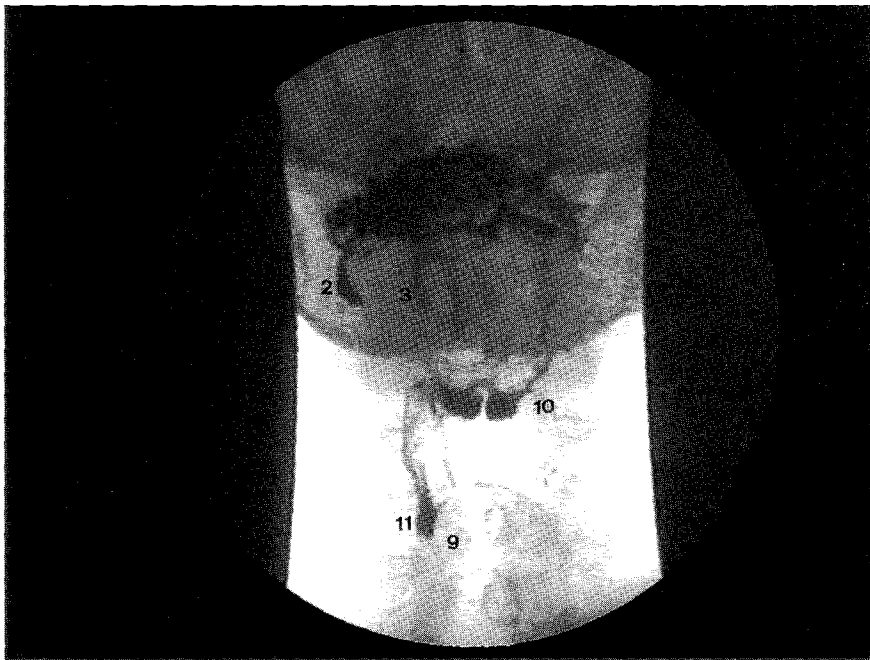

Fig. 1. — Séquence de vidéofluoroscopie de face (impression d'une image arrêtée sur une imprimante vidéo).

Patiente de 71 ans avec une dysphonie progressive depuis plusieurs années. Depuis deux ans troubles de la déglutition avec une perte pondérale de 8 kg. A l'examen clinique on note une rhinolalie ouverte, une asymétrie du voile avec déviation de la luette à gauche, des fasciculations du palais mou droit et de l'hémilangue droite. La mobilité des cordes vocales est intacte. Le reste des status ORL et neurologique sont dans la norme. Un diagnostic de sclérose latérale amyotrophique est posé.

La vidéofluoroscopie met en évidence une bonne préhension, mais pendant la mastication le bol liquide coule dans le sillon gingivo-jugal (2) signalant un déficit du muscle buccinateur. Le maintien du bol dans la cavité buccale est impossible (3), avec passage de liquide dans le pharynx du côté droit avant l'initiation du réflexe de déglutition, à cause d'une mauvaise élévation de l'hémilangue (3) et de l'hémivoile droits. Dans les phases successives de la déglutition, la propulsion linguale est asymétrique avec retard du côté droit. La phase pharyngée se déroule sans grosses anomalies mis à part une stase dans les vallécules (10) et les sinus piriformes (11) du côté droit. L'élévation (9) et la fermeture du larynx sont bonnes. La bouche œsophagienne s'ouvre bien. La liberté respiratoire est satisfaisante puisqu'il n'y a pas d'aspiration notée pendant cet examen.

La rééducation proposée aura pour but de renforcer la musculature buccale et jugale, d'exercer la mobilité de la langue et du voile:

- mouvements d'étirement des lèvres;
- gonfler et aspirer les joues ensemble pour recréer une symétrie;
- à l'intérieur de la bouche, diriger la langue en haut, en bas, à droite, à gauche et claquements.

Effectuer chaque exercice une dizaine de fois 4x/j.

ANALYSE DE LA DÉGLUTITION

La déglutition peut être décomposée en trois phases: buccale, pharyngée et œsophagienne.

La phase buccale correspond au temps de la déglutition durant lequel les aliments sont maintenus dans la cavité buccale. La musculature sollicitée pendant la phase buccale est de type strié et reste sous contrôle volontaire. Les structures anatomiques participant à la phase buccale sont: les lèvres, l'appareil masticatoire, le palais dur, les piliers et voile du palais, la langue et le plancher buccal. Le déroulement de la phase buccale peut être décomposé en quatre parties:

1. *La préhension des aliments*, qui, une fois introduits, se localisent dans la partie antérieure de la cavité buccale. La musculature labiale intervient rapidement et réalise un scellement des lèvres permettant à la nourriture de rester dans la bouche. La contraction de la musculature jugale diminue le volume de l'espace gingivo-jugal et maintient la nourriture à l'intérieur de l'articulé dentaire.

2. *La mastication* sollicitée de façon variable selon la consistance des aliments, dépend de l'occlusion rythmée des dents. Ce mouvement rotatoire de la mandibule expulse, à chaque cycle, les aliments de l'articulé dentaire; ceux-ci sont remplacés entre les dents par des mouvements de la langue.

3. *Le maintien du bol* dans la cavité buccale pour une durée variable est assuré par l'élévation du dos de la langue et surtout par l'abaissement actif du voile du palais, grâce à la contraction du muscle palatoglosse (5, 6). Cette fermeture de l'isthme du gosier permet d'éviter un écoulement de liquide ou de nourriture dans le pharynx avant l'initiation du réflexe de déglutition.

4. *La propulsion du bol dans le pharynx* commence par la formation d'une «chambre de chasse» entre le palais dur et la langue qui s'est creusée dans sa partie médiane, alors que la pointe et les bords de la langue sont plaqués contre l'arcade alvéolo-dentaire. Par la suite, le bol est propulsé dans l'oropharynx par un mouvement de balayage, d'avant en arrière, de la langue contre le palais (stripping) (7).

La mobilité de la langue est l'élément primordial aussi bien dans la phase buccale que dans la phase pharyngée qui la suivra: par des mouvements différenciés, la langue distribue les aliments et assure la formation d'un bol adéquat, avant de générer la pression nécessaire à sa propulsion dans le pharynx. Ceci est illustré par les résultats d'une analyse vidéofluoroscopique récente, chez des patients ayant subi une résection au niveau de la cavité buccale pour cancer: parmi différentes variables analysées, seule la quantité de tissu lingual enlevé était corrélée avec le degré de dysphagie (8).

L'efficacité des mouvements précédents peut être évaluée, en fin de phase buccale, en notant si la vidange buccale est totale, à savoir s'il reste des résidus de nourriture dans la cavité et à quels endroits.

La phase pharyngée correspond au temps de la déglutition durant lequel le bol alimentaire transite par le pharynx. Sa durée est inférieure à une seconde. La phase pharyngée commence lorsque le réflexe de dégluti-

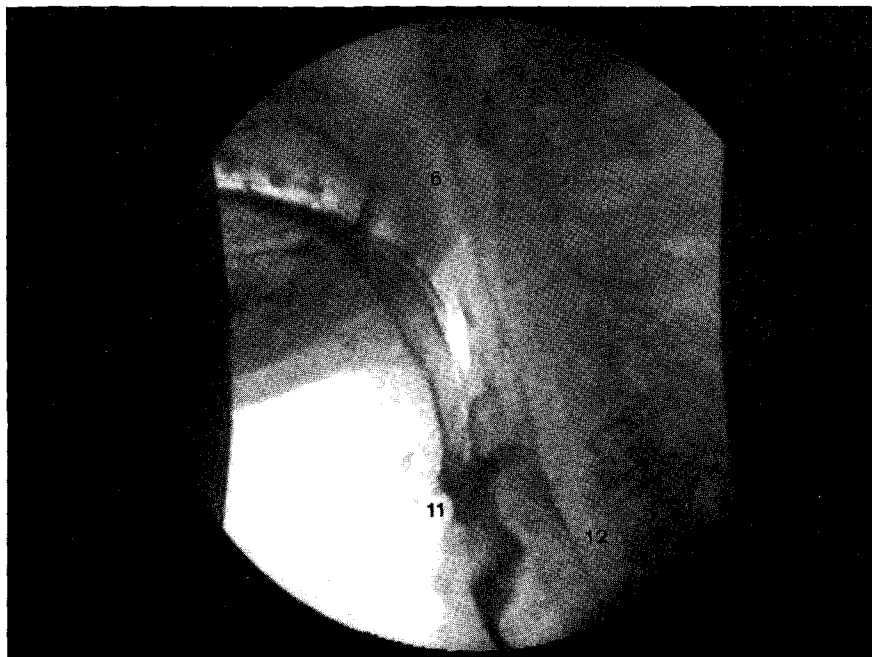


Fig. 2. — Séquence de vidéofluoroscopie de profil (impression d'une image arrêtée sur une imprimante vidéo).

Patient de 53 ans traité par une laryngectomie horizontale sus-glottique et des évidements fonctionnels bilatéraux pour un carcinome épidermoïde de l'épilarynx, classé T3 N1 M0. L'os hyoïde a été réséqué.

Une vidéofluoroscopie quatre semaines après l'intervention montre une phase buccale sans anomalies. Pendant la phase pharyngée, l'isthme nasopharyngé se ferme bien (6) et la propulsion du bol est bonne. L'élévation du larynx, quoique présente, n'est pas satisfaisante et par conséquent l'ouverture de la bouche œsophagienne est inadéquate (12). La fermeture laryngée au niveau des cordes vocales est bonne (images précédentes) mais à cause d'une mauvaise vidange pharyngée et d'une stase au niveau des sinus piriformes (11), une aspiration se produit lorsque le larynx s'ouvre à nouveau lors de la reprise de la respiration.

La rééducation, déjà commencée, consiste essentiellement dans l'apprentissage d'un «supraglottic swallow» qui est en partie gêné par un œdème persistant des aryténoïdes. Par la suite (3 mois) le patient a récupéré une déglutition suffisante sans aspiration.

tion est initié par le passage du bol à travers les piliers antérieurs et comprend une suite coordonnée de mouvements qui ne sont plus sous contrôle volontaire. Kahrilas et Logemann (9) ont récemment proposé de schématiser ces mouvements en: a) mouvements qui reconfigurent le pharynx d'un passage respiratoire en une voie digestive (fermeture vélopalatine, fermeture laryngée, ouverture du sphincter œsophagien supérieur); b) mouvements responsables de la propulsion du bol (presseur lingual, vidange pharyngée). Une analyse détaillée de la phase pharyngée permet de distinguer cinq parties:

1. *La fermeture de l'isthme du pharynx*, est réalisée par une élévation et une rétraction du voile du palais, grâce à la contraction des muscles péristaphylins internes (levator veli palatini), externes (tensor veli palatini) et pharyngo-staphylins (palatopharyngeus). Ainsi, le voile du palais vient se plaquer contre la paroi postérieure du pharynx et permet d'éviter le reflux nasal.

2. *La fermeture du larynx* a lieu à trois niveaux: les cordes vocales, les bandes ventriculaires et la bascule de l'épiglotte sur les replis ary-épiglotiques. Si la fermeture des vraies et

fausses cordes vocales est le résultat de la contraction active des muscles adducteurs du larynx, la bascule de l'épiglotte est essentiellement passive due au déplacement de la base de la langue et à l'élévation du larynx. La bonne fermeture du larynx se traduit lors de l'examen vidéofluoroscopique par l'absence de pénétration du produit de contraste dans la sus-glotte et surtout par une absence d'aspiration.

3. *L'ascension du larynx se produit simultanément à la fermeture laryngée (10), par l'action de la musculature sus-hyoïdienne (mylo-hyoïde, génio-hyoïde, stylo-hyoïde, digastrique, thyro-hyoïde).* Ainsi, le larynx vient se placer en avant et sous la base de la langue qui commence à propulser le bol dans le pharynx. L'ascension du larynx peut être suivie radiologiquement par le mouvement de l'os hyoïde, la bascule de l'épiglotte et parfois par le déplacement du larynx lui-même, lorsqu'il est calcifié.

4. *La propulsion du bol est principalement le résultat du mouvement du dos et de la base de langue (7).* Durant ce mouvement de balayage antéro-postérieur, la langue exerce une pression contre le palais mou (qui est sous tension) puis contre la paroi postérieure du pharynx.

5. *La vidange pharyngée est le résultat de deux mécanismes: d'une part un raccourcissement vertical du pharynx et d'autre part le péristaltisme dû aux muscles constricteurs du pharynx (9).* Un trouble à ce niveau va produire une stase de matériel de contraste au niveau des vallécules et des sinus piriformes. Une telle stase risque d'entraîner, au moment de la décontraction laryngée et de l'abduction des cordes vocales, un débordement et un phénomène d'aspiration.

La phase œsophagienne est constituée par l'ouverture de la bouche œsophagienne et le transit du bol le long du tube. Sa durée varie entre 8 et 20 secondes. L'ouverture de la

bouche œsophagienne est en grande partie due à l'ascension du larynx qui permet le déplacement en avant et en haut du chaton cricoïdien, ce qui dégage l'espace rétrocricoïdien et élargit la lumière œsophagienne (11). Le muscle crico-pharyngien se relâche, de façon synchrone, et permet au bol de passer sans discontinuité dans l'œsophage. De là, le péristaltisme propre de l'œsophage est responsable de la propulsion jusqu'au cardia.

Il convient de mentionner la *liberté respiratoire*, à savoir s'il y a eu passage de nourriture dans la trachée ou si les voies aériennes sont parfaitement dégagées. La présence d'une aspiration même minime est pathologique et demande un traitement. Lorsque la quantité d'aliments aspirés dépasse 10%, le patient devra être mis à jeun et d'autres moyens d'alimentation (tube naso-gastrique, gastrostomie...) doivent être envisagés (1).

Un système de cotation chiffrée semble utile afin de pouvoir évaluer les troubles d'une manière précise. Cette cotation n'a pas de valeur diagnostique et ne permet pas la comparaison entre patients. Elle offre, cependant, la possibilité d'objectiver les progrès survenant chez un même individu, au cours de la réhabilitation. La cotation la plus simple est de 0 à 3:

- 0 = déglutition normale;
- 1 = trouble léger, c'est-à-dire, gêne légère, avec fermeture ou vidange incomplète, mais n'entraînant que de très rares aspirations;
- 2 = trouble important avec de nombreuses fausses routes ou un temps de déglutition très long;
- 3 = trouble sévère, voire incapacité totale à déglutir.

LA RÉÉDUCATION

La rééducation de la dysphagie est déterminée par les résultats de la vidéofluoroscopie. La réhabilitation

instaurée par l'orthophoniste est composée de trois éléments:

- la thérapie indirecte (qui nous intéresse dans cette étude);
- le choix et la consistance des aliments (4);
- la recherche d'une position de compensation (4).

Dans les cas de réhabilitation après chirurgie de la sphère ORL et cervico-faciale, la thérapie indirecte précède tout essai de déglutition et les aliments ne sont introduits que lorsque toutes les phases présentant un trouble ont été exercées.

Les exercices doivent être effectués 5 à 10 fois par jour, en fonction des troubles. Il ne s'agit bien évidemment pas de les faire dans leur totalité, mais de sélectionner, dans cette liste, ceux qui correspondent au trouble observé. Il existe de nombreux autres exercices, mais ceux présentés ici sont les plus simples et les plus facilement réalisables par les patients. Un contrôle est effectué chaque semaine afin d'observer les progrès et permettre une réadaptation progressive. Durant cette période, il est envisagé tout ce qui pourrait faciliter la déglutition et l'on pensera à la pose éventuelle de prothèses dentaires, pour diminuer le volume de la cavité buccale, ou d'une prothèse palatine obturatrice pour corriger une perte de substance osseuse ou vélaire, afin d'éviter un reflux nasal ou pour compenser une insuffisance linguale (12).

La rééducation de la phase buccale

La *préhension* dépendant de la sangle labiale, il faut donc travailler la musculature par des mouvements d'ouverture, d'arrondissements et d'étirements des lèvres, en prononçant /a/ /u/ /i/ lentement, en exagérant les mouvements d'articulation; on s'entraîne aussi à prononcer des occlusives (/p/ /b/), en répétant tou-

Tableau II. — Rappel schématique des rééducations proposées pour chaque type de trouble de la déglutition (pour détails voir texte).

TROUBLES	RÉÉDUCATION
<i>Phase buccale:</i>	
– préhension	mouvements labiaux; occlusives
– mastication	mouvements en force; flexible et/ou perles
– maintien du bol: mobilité de la langue	pointe: dentales / claquer base: gutturales / balayer
– maintien du bol: mobilité du voile	stimulation thermique, exercices de souffle
– propulsion du bol	déglutition de salive; ruban de gaze, balayage, consonnes gutturales
– vidange buccale	
<i>Phase pharyngée:</i>	
– réflexe de déglutition	réflexe nauséaux; stimulation thermique
– fermeture de l'isthme du pharynx	bâillement
– fermeture du larynx	apnée prolongée; voyelles en force
– bascule de l'épiglotte	
– ascension du larynx	manipulation externe du larynx; déglutition à vide
– propulsion du bol	déglutition de salive; ruban de gaze, balayage, consonnes gutturales
– vidange des vallécules	
– vidange des sinus piriformes	
<i>Phase œsophagienne:</i>	
– ouverture de la bouche œsophagienne	injection d'air dans l'hypopharynx
– transit	
<i>Liberté respiratoire</i>	

jours lentement des listes: /pa.pu.pi.ba.bu.bi.ap.up.ip.ab.ub.ib/, puis en faisant le mouvement du baiser ou en sifflant.

La *mastication* fait intervenir la mobilité des mâchoires et de la musculature jugale. On procède à des mouvements d'ouverture et de fermeture forcées. On peut entraîner le mouvement de mastication en utilisant un objet long et flexible, type sonde d'aspiration (diamètre 4,7 mm): le patient tient dans la main la partie distale et mâche l'embout, afin de recréer le mouve-

ment de formation du bol alimentaire. On peut aussi utiliser une grosse perle (diamètre 2 cm) attachée à une ficelle. S'il n'y a pas de risque de l'avaler, on peut mâcher un chewing-gum. Pour les joues, on les gonfle l'une après l'autre, puis ensemble, ensuite on les aspire l'une après l'autre, puis ensemble.

Le *maintien du bol* dépend de la mobilité de la langue et du voile. La mobilité de la langue est exercée en la dirigeant, à l'intérieur de la bouche, vers l'avant, l'arrière, la droite, et la gauche; le même exer-

cice est repris avec la langue à l'extérieur en faisant bien attention à ce qu'elle reste dans l'axe quand on la tire en avant.

Pour la pointe de la langue, on fait émettre des dentales (/t/ /d/). On l'appuie au palais et on la fait claquer plusieurs fois de suite, puis on la plaque contre le palais et on avale plusieurs fois sa salive sans la bouger. On peut aussi imiter le trot du cheval.

Pour la base de la langue, on balaie le palais d'avant en arrière et on prononce des gutturales /r/ /k/ /g/ ar.or.er... ak.ok.ek... ra.ro.re... ga.go.gue... ark.ork.erk... arg.org.erg... kra.kro.kre... gra.gro.gre...

La mobilité du voile peut être aidée par la stimulation thermique des piliers (13) que l'on exerce du côté sain chez les opérés. Il est possible aussi de souffler sur une boule de papier à l'aide d'une paille et prononcer des syllabes commençant par /cs/ /gz/.

La *propulsion du bol* est entraînée par les mêmes exercices que pour la base de langue et par des déglutitions répétées de salive. On peut aussi utiliser un ruban de gaze imbibée de jus de fruits que le patient extrait en pressant la masse textile imbibée contre le palais (14). Dans tous ces exercices, le dos de la langue exercera une pression importante contre le palais.

La rééducation de la phase pharyngée

Le *réflexe de déglutition* ou vélo-palatin peut être exercé en provoquant un réflexe nauséux avec un abaisse-langue. On pratique une stimulation thermique des piliers avec un miroir laryngé, placé préalablement dans de la glace et appliqué plusieurs fois durant quelques secondes contre les piliers antérieurs (13).

La *fermeture de l'isthme du pharynx* et l'élévation du voile sont entraînées

par des répétitions de bâillements, la phase inspiratoire du bâillement entraînant une élévation du voile et une descente du larynx (15).

La *fermeture laryngée* est exercée par des exercices de blocage en apnée: prendre sa respiration et la bloquer, s'asseoir sur une chaise le dos bien droit, mettre les bras le long du corps et prendre la chaise de chaque côté avec les mains et essayer de la soulever. On utilise également des répétitions de mots commençant par des voyelles qui seront émises avec force pour exercer la fermeture des cordes vocales. La notion d'apnée est importante dans les troubles sévères de dysphagie car elle permet d'effectuer le «supraglottic swallow» (2) qui consiste à retenir sa respiration durant la déglutition et à expirer en fin de déglutition en toussant.

L'*ascension laryngée*: on peut sensibiliser le patient par des manipulations externes du larynx. Cette musculature est sollicitée par l'élévation de la base de la langue, et peut être entraînée en pratiquant une élévation forcée de la langue contre résistance (abaisse-langue).

Pour la *propulsion du bol*, les exercices sont identiques à ceux de la phase buccale: balayage du palais, émissions de consonnes gutturales, déglutitions répétées. Dans cette phase, la pression est exercée par la base de la langue contre la paroi postérieure du pharynx.

La rééducation de la phase œsophagienne

L'ouverture de la bouche œsophagienne est entraînée par de courtes injections d'air. Cette rééducation

est limitée, la musculature lisse de l'œsophage n'étant pas sous contrôle volontaire.

CONCLUSION

La vidéofluoroscopie permet d'observer les troubles de la déglutition de façon dynamique et de déterminer quelle est la ou les phases qui ne fonctionnent plus correctement. Les différents temps de la déglutition faisant essentiellement intervenir des muscles, la rééducation a pour but de les faire travailler de façon indépendante, afin de parvenir à une réhabilitation ou à une compensation. Pour les troubles dus à un mauvais fonctionnement de la phase buccale, la thérapie indirecte devrait être suffisante. Pour ceux affectant la zone pharyngée, il convient de faire suivre ces exercices par un régime alimentaire particulier et éventuellement d'adopter une position de compensation qui facilitera le passage des aliments. Le diagnostic exact du dysfonctionnement par la vidéofluoroscopie et une rééducation orthophonique adéquate permettent au patient de prendre conscience des mécanismes en jeu, d'éviter ainsi de nombreuses fausses routes, puis d'accélérer sa reprise alimentaire.

Mots-clés

Dysphagie • déglutition • troubles de la déglutition • vidéofluoroscopie • rééducation • orthophonie.

BIBLIOGRAPHIE

1. Sonies B.C., Baum B.J.: *Evaluation of swallowing pathophysiology*. Otolaryngol. Clin. N. Am., 21: 637-648, 1988.
2. Logemann J.A.: *Evaluation and treatment of swallowing disorders*.

San Diego, CA, College-Hill Press, Inc., 1983.

3. Palmer J.B., Kuhlemeier K.V., Tippet D.C., Lynch C.: *A protocol for the videofluorographic swallowing study*. Dysphagia, 8: 209-214, 1993.
4. Amberger P., Dulguerov P.: *Troubles de la déglutition: choix des aliments et positions de compensation*. Rev. méd. Suisse rom., 115: 811-816, 1995.
5. Shedd D., Scatliff J., Chase R., Kirchner J.: *Observation on the function of the faucial isthmus in deglutition*. J. Surg. Res., 1: 291-300, 1991.
6. Dantas R.O., Dodds W.J., Massey R.T. et al.: *Manometric characteristics of the glossopalatal sphincter*. Digest. Dis. Sci., 35: 161-166, 1990.
7. Kahrilas P.J., Lin S., Logemann J.A. et al.: *Deglutitive tongue action: volume accommodation and bolus propulsion*. Gastroenterology, 104: 152-162, 1993.
8. McConnel F.M.S., Logemann J.A., Rademaker A.W. et al.: *Surgical variable affecting postoperative swallowing efficiency in oral cancer patients: a pilot study*. Laryngoscope, 104: 87-90, 1994.
9. Kahrilas P.J., Logemann J.A.: *Volume accommodation during swallowing*. Dysphagia, 8: 259-265, 1993.
10. Shaker R., Dodds W.J., Dantas R.O. et al.: *Coordination of deglutitive glottic closure with oropharyngeal swallowing*. Gastroenterology, 98: 1478-1484, 1990.
11. Cook I.J., Dodds W.J., Dantas R.O. et al.: *Opening mechanisms of the human upper esophageal sphincter*. Am. J. Physiol., 20: G748-759, 1989.
12. Hurst P.S.: *The role of the prosthodontist in the correction of swallowing disorders*. Otolaryngol. Clin. N. Am., 21: 771-781, 1988.
13. Lazzara G., Lazarus C., Logemann J.: *Impact of thermal stimulation on the triggering of the swallowing reflex*. Dysphagia, 1: 73-77, 1986.
14. Pfauwadel M.C.: *Place de la rééducation dans les troubles de la déglutition*. Bull. Audio Phono, 1990.
15. Sataloff R.T.: *Professional voice. The science and art of clinical care*. New York, Raven Press, p. 334, 1991.

Adresse:

Dr P. Dulguerov, Clinique et Policlinique d'oto-rhino-laryngologie et chirurgie cervico-faciale, Hôpital cantonal universitaire de Genève, 24, rue Micheli-du-Crest, 1211 Genève 14.