UNIVERSITÉ DE GENÈVE

Archive ouverte UNIGE
https://archive-ouverte.unige.ch

Thèse 2008

Open Access

This version of the publication is provided by the author(s) and made available in accordance with the copyright holder(s).

# Diverticule de Zenker : pathophysiologie et traitement endoscopique à l'aide de la pince auto-suturante modifiée

El Makhloufi, Kamal

**How to cite**

EL MAKHLOUFI, Kamal. Diverticule de Zenker : pathophysiologie et traitement endoscopique à l'aide de la pince auto-suturante modifiée. Doctoral Thesis, 2008. doi: 10.13097/archive-ouverte/unige:621

This publication URL: https://archive-ouverte.unige.ch/unige:621
Publication DOI: 10.13097/archive-ouverte/unige:621

© This document is protected by copyright. Please refer to copyright holder(s) for terms of use.

UNIVERSITE DE GENEVE

FACULTE DE MEDECINE

Section de médecine clinique
Département des Neurosciences cliniques Et Dermatologie

Service d'Oto-rhino-laryngologie et de
Chirurgie Cervico-faciale

Thèse préparée sous la direction du

Professeur Pavel DULGUEROV

# *Diverticule de Zenker : Pathophysiologie et traitement endoscopique à l'aide de la pince auto-suturante modifiée.*

Thèse

Présentée à la Faculté de Médecine

De l'Université de Genève

Pour obtenir le grade de Docteur en Médecine

par

Kamal EL MAKHLOUFI

de Casablanca (Maroc)

Maroc

Thèse n° 10552

Genève 2008

# Table des matières


I. Introduction ..... 6

II. Rappels sur la jonction pharyngo-œsophagienne ..... 7

II.1. Anatomie générale ..... 7

II.2. Anatomie descriptive ..... 9

3.3.1. Partie supérieure de la jonction pharyngo-œsophagienne ..... 9

3.3.2. Le sphincter supérieur de l'œsophage ..... 11

3.3.3. La partie inférieure de la jonction pharyngo-œsophagienne ..... 11

3.3.4. Vascularisation ..... 13

3.3.5. Innervation ..... 14

II.3. Histologie ..... 14

II.4. Physiologie ..... 16

2.4.1 Temps buccal ..... 18

2.4.2 Temps pharyngé ..... 19

2.4.3 Temps œsophagien ..... 28

III. Le diverticule de Zenker ..... 29

III.1. Physiopathologie ..... 29

III.2. Sémiologie et diagnostic ..... 32

III.3. Traitement ..... 33

3.3.1. Diverticulectomie ..... 34

3.3.2. Suspension, Invagination ..... 36

3.3.3. Myotomie du MCP ..... 36

3.3.4. Procédures combinées ..... 37

3.3.5. Conclusion - voies externes ..... 38

IV. Étude clinique ..... 41

IV.1. Matériel et méthode ..... 41

IV.2. Technique opératoire ..... 42

IV.3. Résultats ..... 46

V. Discussion ..... 49

VI. Conclusion ..... 52

VII. Références bibliographiques ..... 53

## *REMERCIEMENTS :*

Au Professeur Pavel DULGUEROV

Vous m'avez accompagné et dirigé tout au long de cette difficile élaboration que représente un travail de thèse. Votre rigueur, la qualité de vos conseils et de votre soutien, fruits non seulement d'une expérience confirmée en matière de direction de thèse, mais également de votre personnalité, ont permis l'aboutissement de cette recherche.

Au Professeur Jean-Philippe GUYOT pour sa rigueur, ses conseils pour la réalisation de ce travail. Et surtout pour son honnêteté scientifique.

A mes parents, pour leur soutien tout au long des études de Médecine, cette thèse leur est particulièrement dédiée et en particulier à ma mère que dieu la bénisse.

A mon épouse Sanaa, pour ses conseils, son soutien, sa patience et sa longue endurance.

A mes beaux parents, pour leurs soutiens et conseils pour pouvoir continuer ma carrière professionnelle.

A mon frère Badr, pour son soutient et ses conseils pour pouvoir continuer ma formation de spécialiste.

Au Docteur Basile LANDIS, pour sa disponibilité et son soutient scientifique.

Au Professeur Jean Silvain LACROIX, pour son apprentissage et ses conseils dans le domaine de la Rhinologie.

A la Doctoresse Izabel  Kos, pour son apprentissage et ses conseils dans le domaine de la chirurgie otologique.

À tous les médecins assistants et les chefs de cliniques dont l'esprit de collégialité a contribué de façon majeure à la création d'une atmosphère propice à ma formation professionnelle.

A la doctoresse Isabel Plouin Godan, pour son appuie et ses conseils de rejoindre la prestigieuse école suisse d'Oto-Rhino-Laryngologie et chirurgie cervico-Faciale.

A Madame Yolande BOSSHARD, Michèle AEBISCHER et tous les membres du personnel du service ORL pour leurs soutiens et encouragements.

Au Professeure Danièle Dehesdin et au Professeur Emile Reyt pour leur participation dans ma formation de médecin spécialiste.

# I. INTRODUCTION

Le diverticule hypopharyngé de Zenker est une hernie acquise de la muqueuse de la paroi postérieure de l'hypopharynx à travers une zone de faiblesse entre le muscle constricteur inférieur et le muscle cricopharyngien.

Les symptômes les plus fréquents sont la dysphagie progressive, la régurgitation des aliments non digérés, les fausses routes, la baisse d'appétit, l'amaigrissement et la mauvaise haleine. La morbidité augmente lors de fausses routes qui peuvent provoquer des broncho-aspirations et des pneumopathies à répétitions, ainsi que lors d'amaigrissement important.

Le diverticule de Zenker se manifeste chez la personne âgée qui présente souvent des co-morbidités souvent sévères. Le diagnostique est posé par un examen radiographique – la vidéofluoroscopie. Le traitement est chirurgical par différentes voies et techniques.

Dans ce travail, notre but est de rapporter notre expérience dans le traitement du diverticule hypopharyngé de Zenker par voie endoscopique à l'aide de la pince GIA30 modifiée dans notre service.

# II. RAPPELS SUR LA JONCTION PHARYNGO-ŒSOPHAGIENNE

## II.1. Anatomie générale

La jonction pharyngo-œsophagienne constitue une délimitation sphinctérienne entre le pharynx et l´œsophage (Figure 1). Elle se situe classiquement à 15 cm de l´arcade dentaire supérieure. Elle comprend en continuité l´extrémité inférieure de l'hypopharynx, le sphincter supérieur de l'œsophage (SSO) et les premiers centimètres de l'œsophage cervical. Le SSO, encore appelé bouche de Killian, peut être considéré comme est un sphincter musculo-cartilagineux, du fait des insertions des fibres musculaires sur les cartilages du larynx. Il comprend le dernier centimètre du constricteur inférieur, le muscle cricopharyngien (MCP) et les premiers centimètres de l'œsophage supérieur.

Le SSO est plaqué au repos sur une longueur de 3-4cm entre deux plans solides : la paroi antérieure de la 6$^{e}$ vertèbre cervicale en arrière et le chaton cricoïdien en avant.

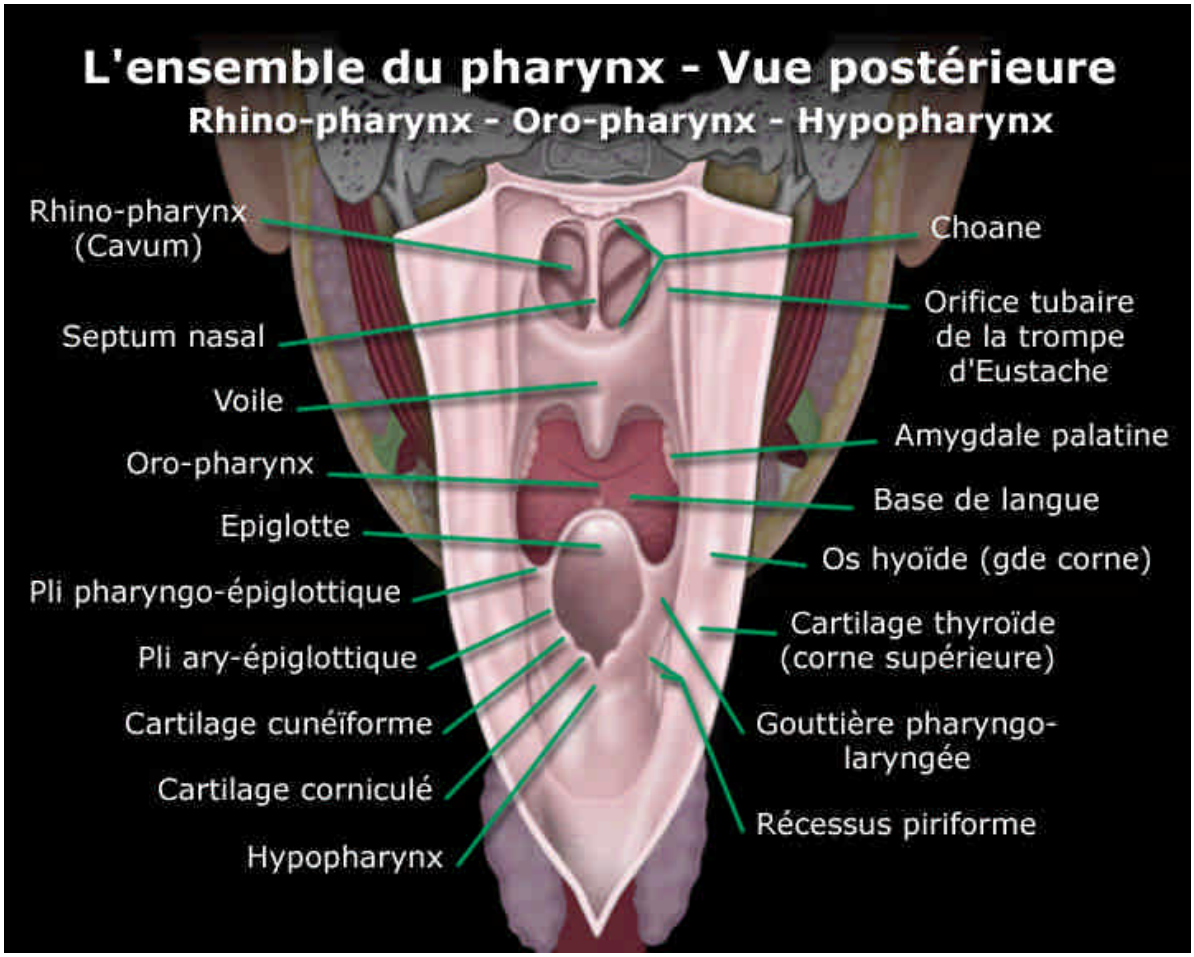


Figure 1 : Vue postérieure de l'ensemble du pharynx

Source : site web Icampus - Bibliothèque didactique médicale de l'Université Catholique de Louvain, Bruxelles, Belgique. Figure reproduite avec l'autorisation du Professeur Marc Remacle.

Au niveau du SSO, on retrouve un changement des tuniques musculaires. Dans le pharynx, les muscles constricteurs forment un raphé médian postérieur fibro-conjonctif par jonction des faisceaux musculaires obliques homo- et controlatéraux. Ce raphé disparaît au niveau de la jonction pharyngo-œsophagienne ou les fibres des faisceaux cricopharyngiens des constricteurs inférieurs s'horizontalisent et s'unissent aux fibres obliques

supérieures du MCP. Ce dernier est constitué de faisceaux musculaires obliques et transverses, qui s'insèrent en anneau, de part et d´autre du chaton cricoïdien. Les fibres musculaires supérieures de l'œsophage cervical sont circulaires fusionnant avec les fibres du MCP, avant de devenir obliques puis longitudinales (Figure 2).

## II.2. Anatomie descriptive

### 3.3.1. PARTIE SUPERIEURE DE LA JONCTION PHARYNGO-ŒSOPHAGIENNE

Le pharynx est représente par deux types de musculatures : 1) la musculature intrinsèque formée par les muscles constricteurs supérieur, moyen et inférieur ; et 2) la musculature extrinsèque ou muscles élévateurs : muscle stylo pharyngien et le pharyngo-staphylin.

Le fascia pharyngo-basilaire ou gouttière pharyngée, verticale et concave en avant, est amarrée sous la base du crâne en haut, et latéralement sur le squelette fascia. C'est sur cette tunique fibreuse, véritable armature du pharynx, que viennent se disposer le plan musculaire recouvert, superficiellement, par la muqueuse pharyngée.

Le plan musculaire est formé essentiellement par la superposition des muscles constricteurs supérieurs, moyens et inférieurs, imbriqués comme des tuiles de toit (Figure 2). Pour la jonction pharyngo-œsophagienne seul le muscle constricteur inférieurs est décrit.

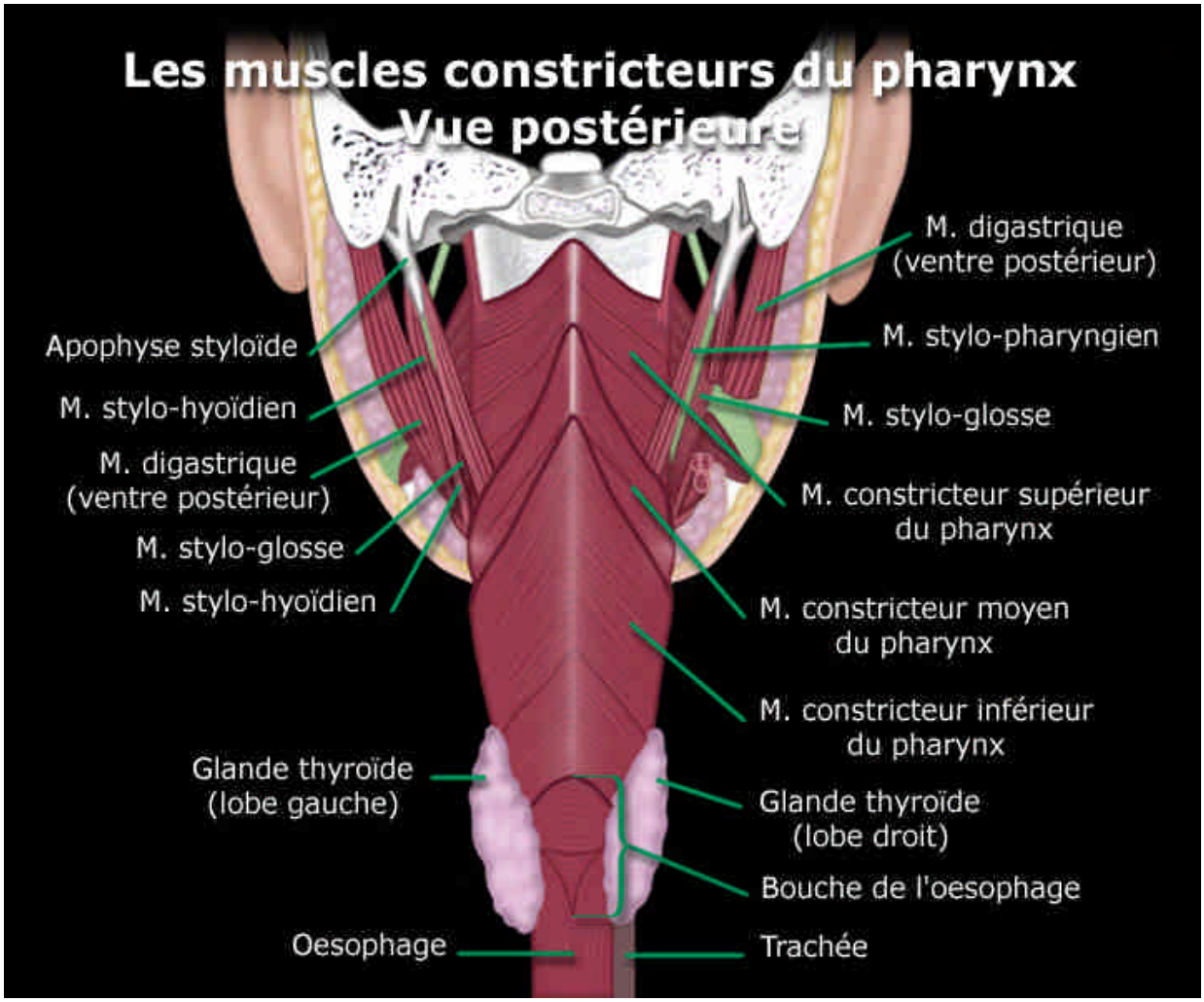


Figure 2 : Vue postérieure du pharynx : les muscles constricteurs

Source : site web Icampus - Bibliothèque didactique médicale de l'Université Catholique de Louvain, Bruxelles, Belgique. Figure reproduite avec l'autorisation du Professeur Marc Remacle.

- ***Le muscle constricteur inférieur***

C'est le plus étendu et le plus superficiel des muscles constricteurs. Il est formé par deux faisceaux réunis à leur origine par une arcade fibreuse tendue du cartilage thyroïde au cartilage cricoïde. Le faisceau supérieur ou thyroïdien se fixe sur le bord supérieur du cartilage thyroïde et sur la ligne oblique ascendante, alors que le faisceau inférieur ou cricoïdien, ou encore muscle cricopharyngien, se fixe à la partie postéro-latérale de

l'anneau cricoïdien, entre le muscle crico-thyroïdien et le muscle crico-aryténoïdien postérieur.

### 3.3.2. LE SPHINCTER SUPERIEUR DE L'ŒSOPHAGE

Le SSO, situé à la jonction pharyngo-œsophagienne, est une zone de haute pression en vu de sa position entre deux plans solides : en avant, la face postérieure du chaton cricoïdien et en arrière la face antérieure de la VI vertèbre cervicale. Il comprend le MCP au centre, le dernier centimètre du constricteur inférieur et les premiers centimètres de l'œsophage cervical.

Pour déterminer exactement la hauteur anatomique du SSO, au niveau de sa partie supérieure, il faut prendre en compte sur une vue postérieure, les fibres musculaires passant d´un bord à l´autre du cricoïde en arche de pont sans raphé médian (Figure 2). Différentes interprétations existent dans la littérature sur la hauteur anatomique du SSO qui varie entre 0,8 à 2cm en moyenne.

Kelly [1], dans un étude menée sur 11 cadavres frais et 10 cas chirurgicaux retrouve une hauteur du MCP de 17,6 mm en moyenne, avec une différence significative selon le sexe : 18,9 ± 3,1 mm chez l'homme contre 15 ± 3,6 mm chez la femme. Il existe une séparation est nette entre MCP et la musculature circulaire supérieure de l'œsophage dans 20 à 25 % des cas. Cette description semble mieux correspondre à la physiologie, à la différence des descriptions anatomiques classiques.

### 3.3.3. LA PARTIE INFERIEURE DE LA JONCTION PHARYNGO-ŒSOPHAGIENNE

La partie inférieure de la jonction pharyngo-œsophagienne correspond au début de l´œsophage supérieur. A ce niveau, ce produit une inversion architecturale des tuniques musculaires : aux fibres quasi circulaires des constricteurs du pharynx fait suite la musculature de l'œsophage, organisée en une couche externe longitudinale et une interne circulaire.

La partie inférieure de la jonction pharyngo-œsophagienne est suspendue en avant à la partie postéro-inférieure du chaton cricoïdien par une lame fibro-aponévrotique (le ligament de Gilette), et latéralement par deux ailerons musculo-aponévrotiques qui se détachent du sphincter pharyngo-œsophagien.

La musculature externe longitudinale de l'œsophage est en continuité sur sa face antérieure avec le ligament de Gilette, les fibres étant parfaitement verticales.

Latéralement les ailerons musculo-aponévrotiques ont une direction oblique vers le bas, se rejoignant sur la face postérieure de l'œsophage. Ils délimitent par leur écartement initial une surface triangulaire dont la base tournée vers le haut est constituée par le bord inférieur du sphincter. Dans l'aire de ce triangle, apparaissent les fibres circulaires de la couche interne de la musculature œsophagienne.

- ***Les zones de faiblesses***

Il existe deux zones de déhiscence sus- et sous- sphinctérienne, le triangle de KILLIAN et le triangle de LAIMER. Le triangle de KILLIAN est situé entre le

muscle constricteur inférieur et le MCP, au niveau du raphé médian de la paroi postérieure du pharynx. Kelly ne le retrouve macroscopiquement que dans 30% [1], alors que Van Overbeek [2] le considère comme constante anatomique et physiologique.  Guerrier le retrouve dans 58% [3] Le triangle de KILLIAN correspond à la zone de développement des diverticules pharyngo-œsophagiens de ZENKER.

Le triangle de LAIMER correspond à la zone de transition entre le MCP et l'œsophage supérieur. Il est décrit surtout dans la littérature française. Il n´a pas importance sur le plan pathologique car les diverticules de cette région son extrêmement rares.

### 3.3.4. VASCULARISATION

La vascularisation artérielle de la région pharyngo-œsophagienne dépend de la carotide externe, l´axe principal étant représenté par l'artère pharyngienne ascendante et plus accessoirement par la thyroïdienne supérieure. L'extrémité supérieure de l'œsophage est vascularisée par des branches issues de la thyroïdienne inférieure, issue du tronc thyro-cervical.

Le drainage veineux se fait vers la jugulaire interne. Il est formé de deux plexus : 1) l'un profond, sous muqueux, se draine vers le plexus externe par des veines perforantes qui cheminent sous le constricteur; et 2) l'autre, entre muscles et fascias, est le plexus péri-pharyngien, qui forme une voie collatérale profonde latéro-pharyngée.

Le drainage lymphatique de la région pharyngo-œsophagienne forment un pédicule qui accompagne les vaisseaux et nerfs laryngés supérieurs et se rendent aux ganglions lymphatiques échelonnés le long de la veine jugulaire interne.

### 3.3.5. INNERVATION

La région pharyngo-œsophagienne constitue une zone de transition entre voies aérodigestives supérieures avec une musculature striée, sous commande volontaire, innervée par les nerfs crâniens et voies digestives inférieures à musculature lisse. A ce niveau on retrouve des fibres efférentes du système nerveux autonome sympathique et parasympathique ainsi que des nerfs sensitifs [4].

La musculature pharyngée est sous la dépendance du pneumogastrique (X). La muqueuse est innervée par des fibres sympathiques et parasympathiques. L'ensemble des fibres forme un plexus pharyngien particulièrement riche. Il existe aussi des rapports très étroits avec les nerfs sensitifs laryngés supérieurs et surtout avec les nerfs moteurs récurrents qui remontent dans le dièdre œso-trachéal avant de pénétrer dans le larynx.

L'innervation sensitive de la muqueuse pharyngo-œsophagienne reste mal connue. Elle est innervée par des fibres émanant des ganglions cervicaux supérieurs et moyens ainsi que du ganglion cervico-thoracique de façon bilatérale.

## II.3. Histologie

Le changement architectural des tuniques musculaires au niveau de la région pharyngo-œsophagienne décrites sur le plan macroscopique, se retrouve sur le plan histologique.

Les fibres musculaires constituant le pharynx et la jonction pharyngo-œsophagienne sont des fibres musculaires striées. Au niveau de la partie supérieure de l'œsophage elles sont remplacées par des fibres musculaires lisses.

Il existe deux types de fibres musculaires (type I et II). Les fibres musculaires type I ont une vitesse de contraction lente et sont présentes en grande quantité au niveau de la jonction pharyngo-œsophagienne et notamment au niveau du MCP. Les fibres musculaires type II ont une vitesse de contraction rapide et on les retrouves en grande quantité au niveau de la musculature pharyngée au dessus de la jonction pharyngo-œsophagienne [5].

Les travaux histologiques et biochimiques [6] ont analysées avec précision le MCP. Ce dernier est composé de fibres musculaires de différent diamètre et contient une importante proportion de tissu conjonctif. Cela pourrait expliquer le tonus de repos persistant dans le MCP, même après dénervation [7]. Néanmoins l'étude la plus récente [1] ne retrouve pas cette hétérogénéité dans le diamètre des fibres mais constate un diamètre des fibres comparativement inférieur aux autres muscles squelettiques. Cette différence pourrait être secondaire aux différentes méthodes de prélèvement et de conservation des échantillons. Dans

l'étude de Kelly [1] les prélèvements du SSO étaient réalisés dans les premières 15 heures post mortem, ce qui est plus précoce que les études précédentes.

Les différentes études histologiques confirment donc la nature striée de la musculature de la jonction pharyngo-œsophagienne, avec des caractères plus particuliers pour le MCP : 1) une prédominance des fibres musculaires type I à vitesse de contraction lente, 2) une forte activité oxydative corrélée à une résistance élevée à la fatigue [6] [7].

En conclusion, la contraction tonique des muscles striés de l'oropharynx est faible et permet l'occlusion passive du pharynx. A l'opposé, la contraction tonique du MCP est forte et ferme la jonction pharyngo-œsophagienne, permettant au MCP de jouer le rôle de sphincter [8].

## II.4. Physiologie

La physiologie de la région pharyngo-œsophagienne entre dans le cadre de la physiologie de la déglutition. La déglutition intègre l'ensemble des mécanismes permettant de faire passer le bol alimentaire de l'extérieur jusqu'à l'estomac, d'assurer l'évacuation constante de la salive tout en préservant les voies respiratoires. Le déroulement de la déglutition comprend trois temps successifs : 1) le temps buccal, 2) le temps pharyngé et 3) le temps œsophagien.

Le nombre important de structures musculaires qui participent au mécanisme de la déglutition dans une période très courte, rend leur

analyse relativement difficile. En une seconde en moyenne, 31 muscles se contractent de façon coordonnée pendant le temps bucco-pharyngé (Tableau 1 et 2).

Les stimuli sensoriels intra-oraux et intra-pharyngés des fibres nerveuses sensitives des Ve, VIIe, IXe, Xe et XIIe paires crâniennes et sont acheminement vers leurs noyaux respectifs, situés dans le tronc cérébral. Les neurones sensitifs et moteurs de ces nerfs crâniens, s'organisent comme un "centre de la déglutition", réalisant l'intégration de ces afférences. Les neurones élaborent ensuite les réponses motrices ou inhibitrices, notamment l'inhibition des centres respiratoires pendant la déglutition [9]. Ce centre élabore l'enchaînement des différents temps de la déglutition, peuvent être déclencher de façon réflexe (temps pharyngé de la déglutition), ou volontaire (déglutition buccale volontaire sous contrôle cortical[8].

Le contrôle supranucléaire de la déglutition, par des voies reliant le cortex frontal et préfrontal aux noyaux du tronc cérébral, permet une activation volontaire du réflexe de déglutition, mais ne contrôle pas son déroulement ni le résultat.

| Muscles | Action | Innervation |
|---|---|---|
| Orbiculaires des lèvres (sangle labiale) | Ouvre et ferme les lèvres, protraction et arrondissement labial | VII |
| Carré du menton | Abaisse la lèvre inférieure | VII |
| Houppe du menton | Avance la lèvre inférieure | VII |
| Releveur de la lèvre supérieure | Élève la lèvre supérieure et la commissure labiale | VII |
| Risorius | Rétracte les commissures labiales | VII |
| Grand zygomatique | Tire en arrière et en haut la commissure labiale | VII |
| Canin | Élève la commissure labiale | VII |
| Triangulaire des lèvres | Abaisse la commissure labiale | VII |
| Buccinateurs (sangle jugale) | Mastication : rétrécit le vestibule, rétracte les joues, maintient le bolus entre les molaires | VII |
| Masséter (mastication) | Mouvements antéropostérieurs en cas de contraction bilatérale ; broie le bolus, élève la mandibule | V3 |
| Ptérygoïdien médial | Mouvements antéropostérieurs en cas de contraction bilatérale ; élève et avance la mandibule | V3 |
| Temporal (fibres antérieures) | Mouvements antéropostérieurs en cas de contraction bilatérale ; élève et rétracte la mandibule | V3 |
| Ptérygoïdien latéral | Mouvements antéropostérieurs en cas de contraction bilatérale ; abaisse, avance la mandibule | V3 |
| Temporal (fibres postérieures) | Mouvements de diduction en cas de contraction unilatérale ; action rétropulsive | V3 |
| Ptérygoïdien latéral | Mouvements de diduction en cas de contraction unilatérale ; action propulsive | V3 |
| Palatoglosse (glosso-staphylin) | Élève la partie postérieure de la langue, abaisse le voile, ferme la cavité orale | IX, X, XI |
| Muscles intrinsèques de la langue en avant du V lingual | Participe à la phase préparatoire en malaxant le bolus puis à la phase orale | XII |

Tableau 1 - Muscles participants à la phase orale du processus de la déglutition

D´après EMC (Elsevier Masson SAS, Paris). Oto-rhino-laryngologie [20-801-A-10]

### 2.4.1 TEMPS BUCCAL

Le réflexe de déglutition se produit environ une fois par minute chez l´adulte à l´état de veille ou lors de l'alimentation.

La déglutition commence avec un temps buccal qui correspond à la préparation du bol alimentaire. Il peut être décomposé en plusieurs phases

étroitement coordonnées : la préhension buccale, la contention de la nourriture dans la cavité, la mastication et le mixage des aliments avec la salive (ensalivation). Ce temps préparatoire buccal est de durée variable selon la consistance et l'état d'hydratation de l'aliment. Il reste volontaire, sous contrôle cortical, jusqu'à ce que le bol alimentaire quitte la cavité buccale au niveau de l'isthme du gosier (plan passant par les piliers antérieurs des amygdales).

Une fois le bol alimentaire préparé, vient le temps buccal proprement dit (Figure 3) qui correspond à la propulsion d'avant en arrière du bol alimentaire de la cavité buccale vers le pharynx par un mouvement antéropostérieur de la langue associé au relèvement du voile du palais pour obturer le passage vers le rhinopharynx. Les mouvements respiratoires sont inhibés dans cette phase.

### 2.4.2 TEMPS PHARYNGE

Le temps pharyngé de la déglutition correspond à un ensemble d'évènements se déroulant entre le franchissement par le bol alimentaire de l'isthme de gosier jusqu'à son passage au niveau du SSO. Il est composé de mécanismes propulseurs et protecteurs qui agissent de manière simultanée et coordonnée, pendant une durée d'environ 1 seconde.

Il comporte quatre phases étroitement unies : 1) l'occlusion du sphincter vélo-pharyngé; 2) l'occlusion du sphincter laryngé; 3) la propulsion du bol à travers le pharynx; 4) l'ouverture du sphincter supérieur de l'œsophage.

| Muscles | Action | Innervation |
|---|---|---|
| Muscles intrinsèques de la langue en arrière du V lingual (base de langue) | Participe à la propulsion du bolus vers le pharynx, en synergie avec les muscles du pharynx | XII |
| Génioglosse (muscle extrinsèque) | Protracte et abaisse la langue | XII |
| Hyoglosse (muscle extrinsèque) | Abaisse la langue | XII |
| Styloglosse | Rétracte et élève la partie postérieure de la langue | IX, X, XI |
| Palatopharyngien (pharyngostaphylin) | Abaisse le voile, élève le pharynx, rétrécit l'oropharynx | IX, X, XI |
| Uvulaire | Élève la luette | IX, X, XI |
| Péristaphylin interne (élévateur du voile) | Élève le voile | IX, X, XI |
| Péristaphylin externe (tenseur du voile) | Tend le voile | IX, X, XI |
| Mylohyoïdien | Élève la base de langue, le plancher buccal et l'os hyoïde | V |
| Digastrique | Élève l'os hyoïde et la base de la langue | V, VII |
| Géniohyoïdien | Élève l'os hyoïde et la langue | XII, C1 |
| Stylohyoïdien | Élève l'os hyoïde et la base de la langue | VII |
| Thyrohyoïdien | Abaisse le larynx et l'os hyoïde | XII, C1 |
| Stylopharyngien | Ouvre le pharynx, élève le pharynx et le larynx | IX |
| Salpingopharyngien | Ouvre le rhinopharynx et la trompe auditive | IX, X, XI |
| Constricteurs supérieur, moyen et inférieur | Contraction de haut en bas en rétrécissant le pharynx, participe au péristaltisme pharyngé | IX, X, XI |
| Musculature intrinsèque du larynx | Fermeture séquentielle de bas en haut (plis vocaux, plis ventriculaires), sauf pour le cricoaryténoïdien postérieur | X |
| Musculature extrinsèque du larynx | Muscles suspenseurs du larynx, abaisseurs de la mandibule, ascension de l'os hyoïde | |

Tableau 2 - Muscles participants à la phase pharyngée du processus de la déglutition

D´après EMC (Elsevier Masson SAS, Paris). Oto-rhino-laryngologie [20-801-A-10]

- ***L'occlusion du sphincter vélo-pharyngé***

Elle débute à la fin du temps buccal et se termine au cours de la phase pharyngée. Elle évite le reflux nasal des aliments par l'occlusion du sphincter vélo-pharyngé. Le relèvement du voile du palais se fait par la contraction des muscles péri-staphylins internes et des pharyngo-staphylins. De plus, l'occlusion parfaite se fait par le rapprochement des parois pharyngées latérales vers la ligne médiane, consécutif à la contraction et raccourcissement des muscles constructeurs supérieurs du pharynx.

Le sphincter vélo-pharyngé reste contracté pendant 0.4 s, puis le voile se rabaisse contre la langue et referme le sphincter buccal postérieur en empêchant le reflux des aliments du pharynx vers la cavité buccale.

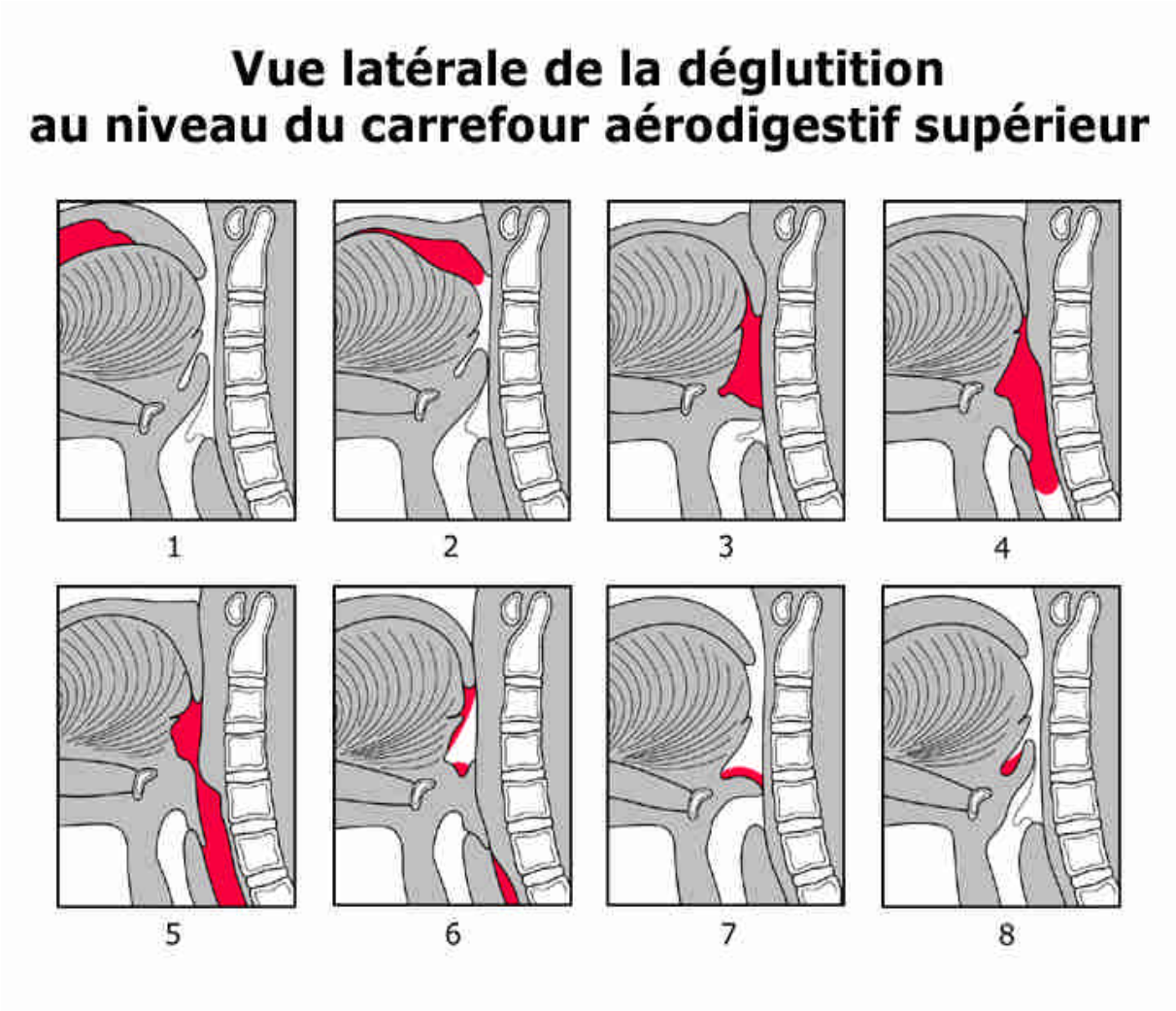


Figure 3 : Temps de la déglutition

1 et 2 : temps buccal de la déglutition; 3 : franchissement de l'isthme du gosier et occlusion du sphincter vélo-pharyngé; 4 : temps pharyngé avec début d'occlusion du sphincter laryngé; 5, 6,7 : péristaltisme pharyngé et passage du SSO; 8 : temps œsophagien

Source : site web Icampus - Bibliothèque didactique médicale de l'Université Catholique de Louvain, Bruxelles, Belgique. Figure publiée avec l'autorisation du Professeur Marc Remacle.

- ***L'occlusion du sphincter laryngé***

Elle dépend de deux mécanismes : l'un, passif, correspond à l'ascension du larynx et à la bascule de l'épiglotte. L'autre, actif, consiste à la fermeture glottique par rapprochement des bandes ventriculaires, des cordes vocales et bascule des aryténoïdes.

L'occlusion complète du larynx se fait avant l'ouverture du SSO. La fermeture des trois systèmes de valve s'effectue de bas en haut :

- l'occlusion glottique est réalisée par les muscles adducteurs des cordes vocales : thyro-aryténoïdien inférieurs et moyen, crico-aryténoïdiens latéraux en avant, inter-aryténoïdiens en arrière ainsi que par le muscle tenseur des cordes vocales : le muscle crico-thyroïdien.

- les bandes ventriculaires se ferment par la contraction des fibres supérieures et externes du thyro-aryténoïdien.

La bascule des aryténoïdes vers l'avant, se fait grâce à la contraction des muscles thyro-aryténoïdiens contre l'épiglotte qui se rabat en arrière. L'épiglotte bascule en arrière sur le plan glottique grâce : 1) à l'ascension de l'os hyoïde, elle-même due à la contraction des muscles sus-hyoïdiens et la contraction des faisceaux ary-épiglottique du muscle inter-aryténoïdien; 2) au recul de la base de langue qui comprime la loge hyo-thyro-épiglottique.

Tout ces processus favorisent une protection vitale des voies aériennes.

- ***Propulsion pharyngée***

Après le passage du bol alimentaire de la cavité buccale à l'oropharynx, trois types de pression vont s'exercer sur celui-ci :

- la première pression, encore appelée le piston lingual, est exercée par le recul de la base de langue grâce à la contraction des muscles stylo-glosses innervés par le nerf hypoglosse. Cette phase est simultanée avec le début de contraction des muscles constructeurs du pharynx.

- la deuxième pression est exercée par la contraction des muscles constructeurs du pharynx avec un raccourcissement longitudinal et horizontal de l'entonnoir pharyngé, réalisant une onde de péristaltisme crânio-caudale. Cette onde péristaltique se propage très rapidement (12 à 25cm/s) avec une amplitude qui augmente en se rapprochant de la jonction pharyngo-œsophagienne. Pendant cette phase l'ensemble du pharynx est attiré vers le haut par la contraction des muscles stylo-pharyngien et pharyngo-staphylin.

- la troisième pression est assurée par le renforcement des muscles pharyngiens suite à la contraction des muscles pharyngo-glosses, prolongement du muscle constricteur supérieur, et des muscles hyoglosses qui prolonge les insertions hyoïdiennes des constricteurs moyens [10].

L'épiglotte joue le rôle directionnel pour le bol alimentaire en le dirigeant latéralement vers les sinus piriformes. La mise en jeu coordonnée de ces pressions permet au bol alimentaire de progresser jusqu'à la jonction pharyngo-œsophagienne. Un dernier mécanisme facilite la progression du bol : le mouvement antéro-supérieur de l'axe pharyngo-laryngé (élévation

du larynx) qui par la dépression crée joue le rôle de "pompe aspirante" du bol alimentaire [10].

- ***Ouverture du sphincter supérieur de l'œsophage***

Le SSO est un sphincter musculaire strié dont le fonctionnement a été bien étudié en manométrie [11]. Il a un tonus élevé au repos situé entre 20 et 40 mm Hg, sur 4cm de hauteur [12].

Plusieurs études manométriques ont été réalisées pour déterminer la hauteur exacte du SSO, mais il reste toujours très difficile d'établir une correspondance exacte entre le sphincter anatomique et manométrique [12].

Le tonus permanent élevé et la situation anatomique (entre la face postérieure du chaton cricoïdien et le rachis cervical) permettent au SSO de rester fermé pendant le repos. Ceci empêche l'entrée d'air dans l'œsophage et permet de contrôler le reflux gastro-œsophagien.

Le tonus permanent dépend de l'activité vagale, la localisation anatomique et de facteurs myogéniques intrinsèques puisque persiste une pression de 10 mm Hg même après dénervation. Pendant le sommeil le tonus du SSO diminue d'environ 10 mmHg et ceci n'est pas influencé par le reflux gastro-œsophagien [13].

Pendant l'acte de déglutition l'ouverture du SSO dépend de deux mécanismes principaux qui se succèdent dans le temps, la relaxation et l'ouverture du sphincter :

- la relaxation du sphincter se fait par l'inhibition du tonus vagal du MCP. Cette relaxation dure 500ms. Elle contemporaine du début de l'ascension du larynx et de l'onde péristaltique pharyngée. La relaxation du sphincter précède son ouverture radiologique d'environ 150 ms.

- l'ouverture du SSO est une distension passive. Une fois le sphincter relâché, l'ouverture est essentiellement d'origine extrinsèque. La contraction des muscles sus-hyoïdiens relayée par le muscle thyro-hyoïdien élève vers le haut et vers l'avant le cartilage cricoïde, le dégage du plan pré-vertébral et ouvre brusquement le SSO. Le sphincter s'ouvre 150 ms après l'élévation du larynx et reste ouvert pendant environ 500 ms. Il persiste une pression minimale après relaxation complète du sphincter, due d'une pars à la position anatomique, et d'autre part aux propriétés élastiques du MCP.

Trois facteurs participeraient à l'ouverture du SSO : 1) l'innervation par le nerf vague, 2) le déroulement temporel du péristaltisme pharyngé, 3) l'élévation du larynx qui agirait en attirant le muscle vers le haut et qui ouvrirait le SSO par un mécanisme de traction.

Selon Jacob [14], on distingue cinq phases de relaxation du SSO :

- la première phase consiste en une inhibition de la contraction tonique du MCP qui précède l'ouverture effective du SSO de 0,1 s. L'activation du constricteur inférieur du pharynx précède la relaxation du MCP;

- la deuxième phase est marquée par l'ouverture du MCP sous l'action biomécanique du déplacement hyolaryngé. L'os hyoïde est tiré en avant et en haut par les muscles sus-hyoïdiens et sous-mentaux. Ce mouvement entraîne, conjointement avec l'action du muscle thyroïdien, l'ascension vers l'avant du larynx, ce qui permet de décoller le cartilage cricoïde de la paroi pharyngée postérieure. Comme le SSO est relié au système laryngé par le MCP, la partie antérieure du sphincter peut s'ouvrir puisque ses fibres sont relâchées ;

- la troisième phase correspond à la distension du SSO liée à la pression, le volume et le poids du bolus qui arrive ;

- La quatrième phase correspond au collapsus passif des fibres distendues du SSO au moment du passage du bolus ;

- la cinquième phase est la fermeture active du SSO par contraction du MCP;

La fin du temps pharyngien est marquée par la descente du pharyngo-larynx, l'ouverture du larynx et le redressement de l'épiglotte.

### 2.4.3 TEMPS ŒSOPHAGIEN

Le temps œsophagien assure le transfert des aliments du SSO jusqu'au cardia. Contrairement au pharynx, la pesanteur joue un rôle important dans le transfert du bol alimentaire.

La musculature œsophagienne est répartie en deux couches longitudinales externes et circulaires internes. La partie supérieure contient de la musculature striée qui est remplacée en totalité par les fibres lisses au niveau de la moitié inférieure de l'œsophage.

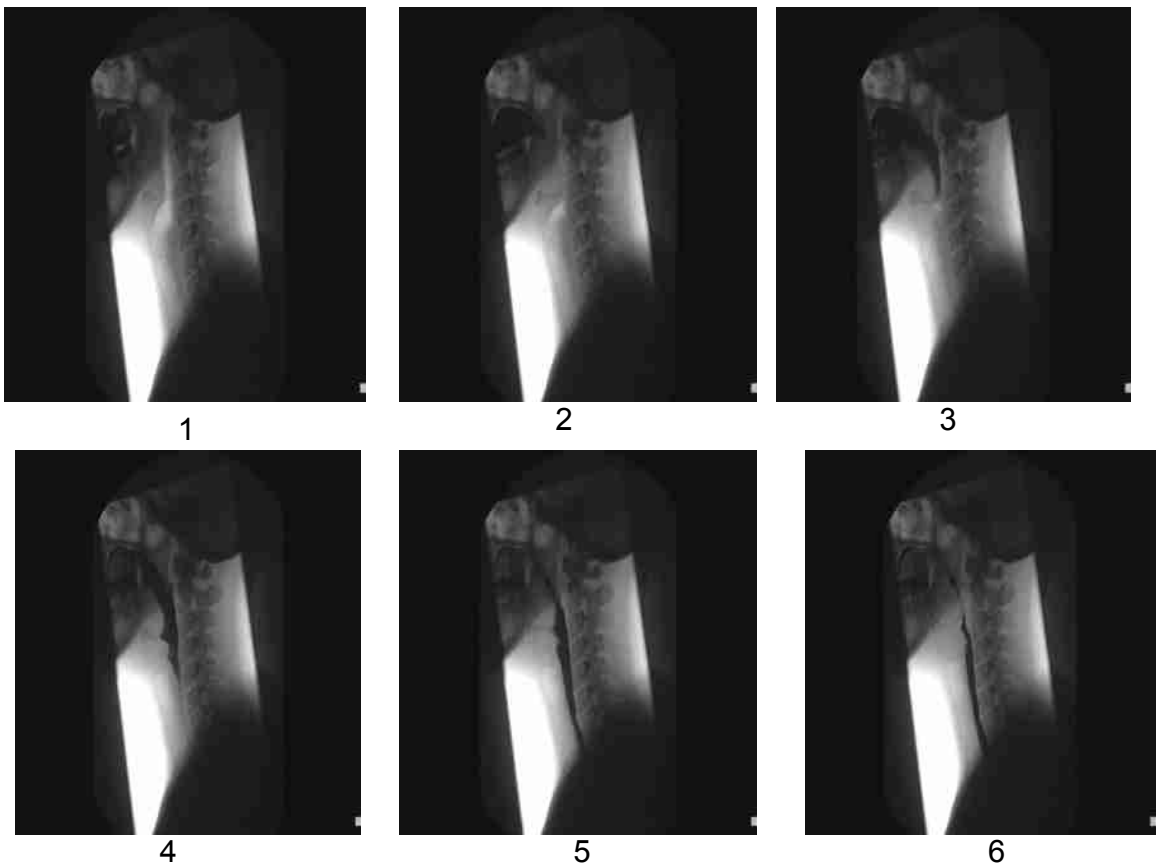


Figure 5: Temps de la déglutition à la vidéofluoroscopie

1 et 2: temps buccal de la déglutition; 3: franchissement de l'isthme du gosier et occlusion du sphincter vélo-pharyngé; 4: temps pharyngé avec début d'occlusion du sphincter laryngé; 5: péristaltisme pharyngé et passage du SSO; 6: temps œsophagien

# III. LE DIVERTICULE DE ZENKER

## III.1. Physiopathologie

Malgré un siècle de recherches, beaucoup de controverse et imprécisions sur l'étiologie et la pathophysiologie du diverticule hypopharyngé persistent. Les hypothèses et théories pour expliquer sa pathogénie incluent l'incoordination au moment de la déglutition des muscles pharyngés et le MCP, le défaut de relaxation du SSO d'origine neurologique ou intrinsèque [15], le spasme du MCP, les faiblesses anatomiques pariétales, le défaut de compliance du SSO [16], le possible rôle du reflux gastro-œsophagien [17].

Cook et coll. [15] ont mis en évidence chez les patients présentant un diverticule une augmentation de la pression dans le bol alimentaire au moment du passage à travers le SSO. Ils retrouvent une relaxation et coordination normales de ce dernier. Ils concluent à un défaut d'ouverture du SSO par diminution de la compliance du MCP, comme postulé par des études histologiques [5], montrant la présence d'inflammation, de fibrose et la dégénérescence des MCP prélevés. Cette théorie, la plus largement acceptée actuellement, attribue la pathogenèse du diverticule de Zenker à une ouverture inadéquate du SSO, malgré une relaxation normale.

Le diverticule de Zenker est une maladie gériatrique, qui dépend des variations anatomiques, un large triangle de Killian et parfois elle peut même être héréditaire [18] [19] [20].

L'incidence plus élevée du diverticule hypopharyngé chez les Européens du nord est expliquée par une différence anatomique des blancs ayant des cous plus longs que d'autres ethnies [16].

D'autres études rapportent l'association du diverticule hypopharyngé avec l'hernie hiatale. Ceci rend indispensable la réalisation d'une vidéofluoroscopie avec étude complète de l'œsophage, l'estomac et du duodénum pour exclure d'autres anomalies [21] [22] [23]. La nature exacte de ce lien n'est pas claire. Trois des mécanismes sont discutés : 1) la présence de l'hernie hiatale augmente la pression du SSO au repos et contribue de ce fait au développement du diverticule hypopharyngé; 2) le développement de l'hernie hiatale et du diverticule hypopharyngé est le résultat d'un processus dégénératif de vieillissement similaire qui affecte, respectivement le sphincter supérieur et inférieur de l'œsophage [24]; 3) les deux conditions sont le résultat de la maladie du reflux gastro-œsophagien. Le troisième mécanisme est le plus largement admis et , est que. Plusieurs investigateurs ont trouvé une corrélation positive entre le reflux gastro-œsophagien et le diverticule hypopharyngé [21] [24] [25] [22] [23].

Une étude récente a présumé que l'acidité du reflux gastro-œsophagien induit une diminution longitudinale de l'œsophage ce qui augmente alternativement le risque pour le développement du diverticule [24].

Sher et coll. [26] prescrivent les médicaments anti-reflux à tous les patients après traitement endoscopique à l'aide de la pince autositurante ce qui diminue le taux de récidive.

Tous les auteurs n'acceptent pas que le reflux joue un rôle significatif dans la pathogénie du diverticule [17].

La combinaison de la radiographie et de la manométrie a suggéré que le problème n'était pas la relaxation retardée mais la fermeture prématurée du MCP [27] ou l'incoordination de la fonction du MCP, en général [28] [29].

Le carcinome survient rarement dans le diverticule hypopharyngé, mais il représente un vrai risque [30]. L'incidence est probablement entre 0.4 et 1.5%. Dans la revue de la littérature la présence du carcinome épidermoïde dans le diverticule est identifiée dans 45 cas et 9 cas de carcinome in situ [31] [30]. Le diagnostic du carcinome in situ est habituellement fait par ailleurs par le pathologiste. Le traitement définitif du diverticule avec un carcinome est la diverticulectomie en une étape. Le Traitement avec la radiothérapie seul n'est pas associé à un bon pronostic. Les diverticules constaté on per opératoire avec un carcinome devrait également être converti en diverticulectomie. Cependant, le carcinome in situ pose un problème, si il est diagnostiqué en postopératoire. Les jeunes patients devraient subir une reprise chirurgicale avec diverticulectomie. Acharya a décrit pour la première fois la présence d'un carcinome épidermoïde chez un patient avec une récidive d'un diverticule de zenker

après traitement par voie endoscopique à l'aide de la pince auto-suturante [32].

## III.2. Sémiologie et diagnostic

La prévalence du diverticule de Zenker est de 2 pour 100 000 par an [30]. Il semble plus fréquent dans la population du nord de l'Europe [16].

Les symptômes les plus fréquents sont la dysphagie progressive, la régurgitation des aliments non digérés, les fausses routes, la baisse d'appétit, l'amaigrissement et la mauvaise haleine. Les fausses routes provoquent des broncho-aspirations avec des pneumopathies à répétitions. Le diagnostique est confirmé par la vidéofluoroscopie.

La localisation typique du diverticule hypopharyngé est du coté gauche, avec seulement 10% de diverticules du côté droit. Anatomiquement, ceci peut être expliqué par l'espace potentiel entre la concavité de l'œsophage cervical et l'artère carotide, plus important à gauche qu'à droite [33].

Le diverticule de Zenker est normalement une hernie simple de l'hypopharynx. Dans la littérature, seuls 6 cas de formes bilobées sont rapportés: avec une seule ouverture [34, 35] [36], avec une poche divisé de chaque côté du cou [37] et avec une division par un septum [38].

Le diverticule de Zenker peut être associé à d'autre pathologies intraluminales: laryngocèle [39], tumeurs bénignes du pharynx et de l'œsophage [40], polymyosite. Dans cette myopathie inflammatoire, le MCP subit une dégénérescence et une fibrose, résultant en une augmentation de la pression du bol alimentaire [41], comme postulé par la théorie de Cook et coll [42] [5]. Des pathologies extra-pharyngées du cou peuvent également être associées au diverticule hypopharyngé [43]: lymphome de bas grade de la thyroïde, métastase ganglionnaires cervicales, goitre multinodulaire et paragangliomes du corps carotidien. Même si une relation directe ne peut pas être établie pour ces associations, il est important de rechercher ces pathologies car elles peuvent compliquer la chirurgie du diverticule hypopharyngé. Des interventions chirurgicales peuvent aussi contribuer à la formation du diverticule hypopharyngé par traction suite aux processus de cicatrisation, fibrose et adhérence du mur diverticulaire postérieur [44] [45, 46] [47] [48] [25].

On a aussi rapporté dans la littérature des cas de diverticule hypopharyngé survenus suite à une sténose du SSO [49], un argument en faveur de la théorie de Négus [50].

## III.3. Traitement

Le traitement du diverticule de Zenker est chirurgical. La chirurgie ouverte est parfois associée à une morbidité non négligeable, ce qui a incité le développement des techniques moins invasives, particulièrement lorsque

les interventions sont pratiquées chez des personnes âgées avec des co-morbidités assez lourdes.

Les stratégies chirurgicales du traitement du diverticule hypopharyngé ont évoluées avec l'évolution des connaissances de sa pathogénie. Jusqu'à ce que le rôle du MCP soit identifié, la stratégie chirurgicale a porté sur le diverticule. L'excision, l'inversion et la suspension toutes ont été recommandées. Plus tard, la myotomie du MCP a été considérée comme étape importante dans le traitement chirurgical.

Bell, en 1816, a suggérée la réalisation d'une fistule entre le diverticule et la peau, permettant à la poche de se vider. Les tentatives ont échouées suite aux complications mortelles [51] [52]. Presqu'un siècle plus tard, Goldman modifie cette technique en permettant à la fistule pharyngo-cutanée de se refermer graduellement [53].

### 3.3.1. DIVERTICULECTOMIE

Par la suite, la chirurgie du diverticule de Zenker s'est concentrée sur la diverticulectomie, c'est-à-dire dans l'ablation chirurgicale du sac diverticulaire. Les premières procédures étaient dangereuses, avec des complications mortelles suite à des médiastinites [54]. On a attribué ces infections à la contamination du matériel stagnant du diverticule et une intervention en deux temps a été proposée [54]: dans le premier temps l'inversion ou la suspension de la poche permettait le vidange dans l'œsophage et quelques semaines plus tard une deuxième opération était

entreprise pour exciser le sac. En 1937, Lahey et Warren ont noté d'excellents résultats dans une série de 82 patients traités par cette méthode. Une plus grande série de 365 patients a été rapportée en 1954 [54] avec un taux de récidive de 4,8% avec un taux de mortalité effectif de 0. Une modification du procédé en vidant le diverticule à l'aide d'un œsophagoscope a été proposée, ce qui permettait d'effectuer le traitement en un seul temps [55].

L'approche en deux temps a été abandonnée plus tard en faveur des techniques en une seule étape avec des résultats comparables plus sûrs et efficaces, en particulier avec l'introduction des antibiotiques. Payne et coll. publient la plus grande série de 888 patients traités par diverticulectomie en une seule étape entre 1944 et 1978 [56]. Le taux de mortalité était 1,2%, le taux de récidive est de 3.6% et les résultats généralement suffisants dans 96%, même à long terme. Le même groupe de la clinique de Mayo a ajouté la myotomie du MCP à la diverticulectomie des années plus tard, sans aucune amélioration des résultats [56]. Néanmoins, d'autres équipes publient des résultats moins favorables avec la diverticulectomie simple: Negus trouve un taux certain de récidive de 85% chez 20 patients [50] et Bertelsen et coll. un taux radiologique de récidive de 20% après 36 mois dont seulement 3% de étaient symptomatiques [57] [58].

Si le MCP est si important dans le développement du diverticule hypopharyngé, pourquoi les résultats de la clinique de Mayo étaient-ils si bons ? Il est important de noter que seulement la récidive symptomatique

du diverticule de Zenker a été rapportée dans la série de la clinique de Mayo, tandis que les autres études se sont concentrées sur les récidives radiologiques qui sont plus fréquentes. En outre, la formation du diverticule peut prendre des années et beaucoup de patients ont un âge avancé et peuvent ne jamais être préoccupés par la récidive.

### 3.3.2. SUSPENSION, INVAGINATION

En 1912 Schmid a rapporté l'utilisation seule de la suspension de sac en tant que traitement définitif. Le but était d'éviter la création d'une ouverture de l'appareil gastro-intestinal et, ainsi, de diminuer les risques de fuite et de médiastinite. En 1969, Holinger et coll. ont décrit une amélioration de la symptomatologie dans 13 cas [59] , mais cette technique n'a jamais trouvé une large acceptation.

L'invagination simple du sac dans la lumière œsophagienne, suivie de la fermeture de la couche musculaire par dessus a été rapportée la première fois en 1896 par Girard [51]. A l'époque cette technique était associée à un taux élevé de récidive, mais des séries plus récentes ont associé l'invagination à la myotomie de MCP avec de meilleurs résultats [60] [61].

### 3.3.3. MYOTOMIE DU MCP

Comme le rôle essentiel du MCP dans la pathogénie de la formation du diverticule hypopharyngé est de plus en plus reconnu, la myotomie du MCP a été proposée comme traitement. En 1962 Sutherland [62], a rapporté la réussite de la myotomie du MCP comme seule procédure chez

deux patients avec de petits diverticules (moins de 2 cm). Des résultats semblables ont été rapportés dans autres séries [63, 64] [29] [65] [56]. En revanche, Bonafede et coll. [66] trouvent des résultats insuffisants avec myotomie isolée du MCP lorsque les diverticules sont plus grands.

Le but de limiter la chirurgie à une myotomie du MCP était de diminuer la morbidité. La médiastinite, les fistules pharyngées, la paralysie de corde vocale et la sténose pharyngienne sont reliées en grande partie à la dissection et à la résection du sac diverticulaire. La myotomie du MCP est associée à peu de morbidité, à une reprise alimentaire précoce et à un séjour hospitalier plus court.

La longueur de la myotomie a été très discutée. Lerut et coll. [67] et Orringer [68] recommandent une myotomie de 5cm. Dans une autre étude, la manométrie per opératoire a démontré une diminution de pression du sphincter après une myotomie de 2cm mais encore une diminution plus marquée quand la myotomie a été prolongé à 4 cm [69].

### 3.3.4. PROCEDURES COMBINEES

Les procédures combinées sont basées sur le raisonnement que le MCP et le diverticule hypopharyngé peuvent provoquer des symptômes, et que la récidive diminue avec le traitement de la cause. L'association d'une myotomie du MCP avec soit une diverticulectomie ou une diverticulopexie émerge comme le traitement de choix dans les années 60. Bien que plusieurs groupes aient cité un taux inférieur de récidive en associant la

myotomie à la diverticulectomie [56] [67] [68], il n'y a aucune étude randomisée et peu de séries comparatives pour confirmer cette proposition.

La combinaison de la myotomie à la diverticulectomie a l'avantage d'être associée à une morbidité moindre que la diverticulectomie isolée: 11.3% vs. 21.7% [67]. Gutschow et coll. relèvent que cinq des six patients avec fistule avaient subi une diverticulectomie isolée, sans myotomie [70].

La combinaison myotomie avec la diverticulopexie peut avoir moins de morbidité, particulièrement quand le diverticule est petit car la diverticulectomie peut être difficile ou même dangereuse [63] [67] [71, 72] [73]. Konowitz et Biller [72] ont comparé 20 patients traités par myotomie et diverticulectomie, avec 12 patients traités par myotomie et diverticulopexie. Le dernier groupe a eu moins de morbidité (0 contre 20%) et un séjour hospitalier plus court, avec une reprise alimentaire plus rapide. Il n'y avait aucune récidive. L'évidence en faveur de cette technique, cependant, demeure contradictoire [60] [66] [71] [74].

### 3.3.5. CONCLUSION - VOIES EXTERNES

Ce qui émerge de la littérature est que les poches très petites moins de 2 centimètre sont probablement meilleures traitées par seul myotomie. Les poches de tailles moyennes sont bien adaptées à la myotomie avec la diverticulopexie, et les diverticules de tailles plus grandes justifient probablement la diverticulectomie avec myotomie [67] [66] [68] [71] [75].

Les principaux procédés des techniques chirurgicales par voie externe dans le traitement de diverticule de hypopharyngé de Zenker sont rapportés sur la figure 5.

Les résultats des techniques chirurgicales par voie externe sont rapportés sur le tableau 3.

| Auteurs | Année | N | Sx | Résultants satisfaisants % | Récidive % | Perforations % | Suivi moyen (mois) |
|---|---|---|---|---|---|---|---|
| Payne et al [56] | 1982 | 888 | D | 96 | 3·6 | 1 | - |
| Negus[50] | 1950 | 20 | D | 90 | 85 | 10 | - |
| Bertelsen et Aasted [58] | 1976 | 158 | D | 95 | 20 | 7 | 36 |
| Morton et Bartley [60] | 1993 | 15 | Dx | 100 | 7 | 13 | 40 |
| Ellis et Crozier [29] | 1981 | 10 | Dx | 100 | 0 | 0 | 36 |
| Busaba et al. [76] | 2001 | 9 | Dx | 100 | 0 | 0 | 5 |
| Konowitz et Biller[72] | 1989 | 20 | Dx | 100 | 0 | 5 | 12 |
| Colombo-Benkmann [77] | 2003 | 79 | D,Dx | 99 | 2·5 | 3·8 | - |
| Orringer [68] | 1980 | 12 | M,Dx | 85 | 8 | 8 | 16 |
| Barthlen et autres. [78] | 1990 | 43 | M,Dx | 82 | 0 | 0 | 25 |
| Lerut et al. [67] | 1992 | 100 | D,Dx,Dp | 96 | - | 12 | - |
| Konowitz et Biller [72] | 1989 | 12 | Ix | 100 | 0 | 0 | 12 |
| Johnson et Weissman [61] | 1992 | 6 | Ix | 100 | - | 0 | - |
| Hiebert [64] | 1976 | 15 | Dp | 100 | - | 0 | - |
| Zaninotto et autres [79] | 2003 | 34 | Dx,Dp | 100 | 0 | 5·8 | 41 |
| Fraczek et autres [80] | 1998 | 37 | Dx,Dp | 93 | 12 | 5·4 | 84 |
| Bonafede et autres[66] | 1997 | 87 | M, Dx, Dp | 78 | 3 | - | 7·5 |
| Van Eeden et autres. [81] | 1999 | 17 | M, Dx, Dp | 59 | 11 | 14·3 | 43 |
| Sydow et autres. [82] | 2001 | 13 | M, Dx, Dp | - | - | 23 | - |
| Gutschow et autres[70]] | 2002 | 47 | M,M,Dx,Dp | 98 | 8 | 12·7 | - |

Tableau 3 : résultats de la chirurgie par voie externe.

N: nombre de patients, Sx: type d'intervention chirurgicale, D: diverticulectomie seule, Dx: diverticulectomie + myotomie, Dp: diverticulopexie + myotomie, M: myotomie seule; Ix: invagination avec myotomie; (-): pas de précision

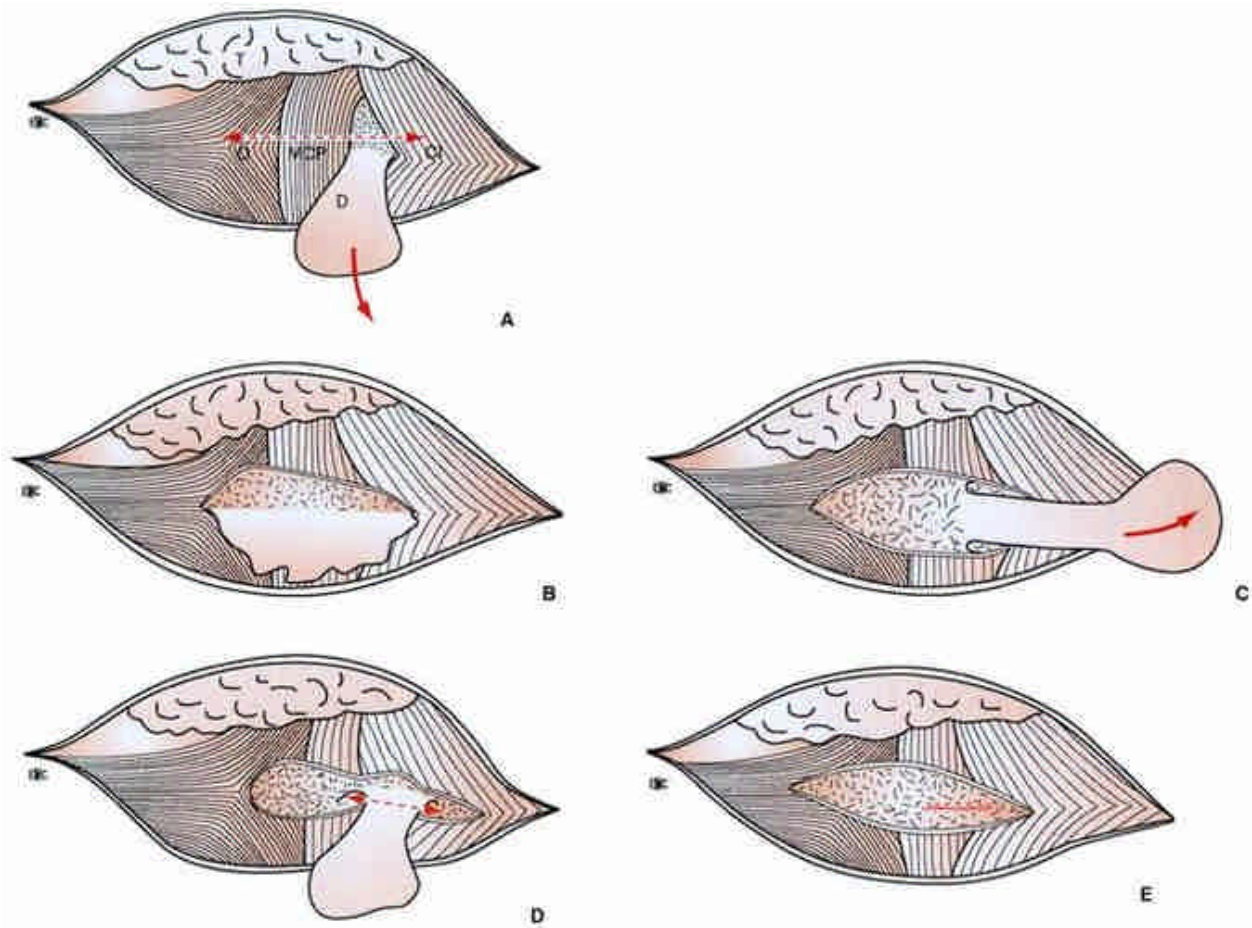


## Figure 5 : Principaux procédés thérapeutiques par cervicotomie

A. Premier temps commun. Le diverticule (D) est disséqué de bas en haut, du fond vers le collet. La myotomie du sphincter supérieur de l'œsophage est ensuite réalisée. O. œsophage cervical ; CI : constricteur inférieur ; T : thyroïde; MCP : muscle cricopharyngien.

B. œsophagisation obtenue après myotomie : la libération de toutes les adhérences musculaires permet d'obtenir une « oesophagisation » du diverticule, sans collet résiduel.

C. Diverticulopexie après myotomie : le fond du diverticule est suspendu à la face profonde du muscle sterno-cléido-mastoïdien.

D. Procédé de diverticulectomie : résection du diverticule au collet.

E. Procédé de diverticulectomie : suture du plan muqueux après résection du diverticule

Cette figure est publiée avec l'autorisation de : EMC (Elsevier Masson SAS, Paris). Référence Périé S., Lacau St Guily J. Diverticules pharyngo-œsophagiens. ; ORL, 20-840-A-10 1998

# IV. ÉTUDE CLINIQUE

## IV.1. Matériel et méthode

Dans ce travail nous avons inclus tous les patients présentant un diverticule de Zenker et opérés par voie endoscopique en réalisant une diverticulostomie à l'aide de la pince GIA-30 modifiée, dans le Service d'Oto-Rhino-Laryngologie et de Chirurgie Cervico-Faciale des Hôpitaux Universitaires de Genève entre 1997 et 2006.

Il s'agit d'un travail rétrospectif avec un suivi moyen est de 42 mois (2 à 96 mois).

Les paramètres analysés étaient les suivants : la durés et le type de symptômes avant et l'intervention, les co-morbidités, la taille du diverticule déterminée par vidéofluoroscopie, le délai de reprise alimentaire après la chirurgie, la durée d'hospitalisation, les complications per et post opératoires et le changement de symptômes (amélioration) postopératoire.

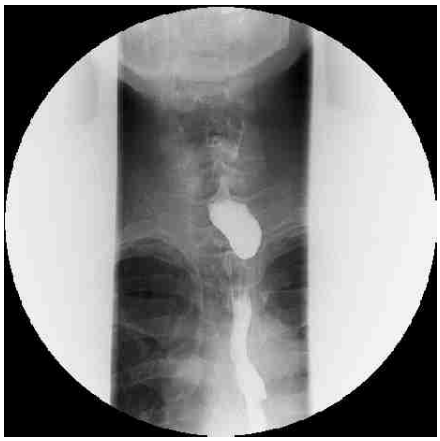

2a

2b

Figure 6 : Diverticule de Zenker à la vidéofluoroscopie

Tous les patients ont eu une vidéofluoroscopie avant la chirurgie. La taille du diverticule était calculée par rapport au corps vertébraux : petit moins de 1 corps vertébral, moyen entre 1 et 3 corps vertébraux et grand supérieure à 3 corps vertébraux (Figure 6).

## *IV.2. Technique opératoire*

Le principe de l'intervention consiste à réaliser une diverticulostomie en sectionnant le collet diverticulaire qui apparaît dans le diverticuloscope étendu transversalement entre la bouche de l'œsophage, en avant et la poche diverticulaire, en arrière (Figure 7).

Figure 7: A- Schéma du diverticule de Zenker (vue latérale). B- Schéma de l'œsophago-diverticulostomie

L'intervention se fait sous anesthésie générale, patient intubé en décubitus dorsal. L'exposition du collet diverticulaire se fait à l'aide du diverticuloscope de Werda à doubles spatules mobiles. Après aspiration des débris alimentaires, nous explorons la muqueuse du diverticule avec une optique 0° allons jusqu'au fond du diverticule. Par la suite on procède à la diverticulostomie à l'aide de la pince GIA30 modifiée. Elle a été modifiée dans notre service par raccourcissement de l'embout inférieur ce qui permet d'atteindre le font du diverticule pour permettre une bonne ouverture vidange (Figure 8).

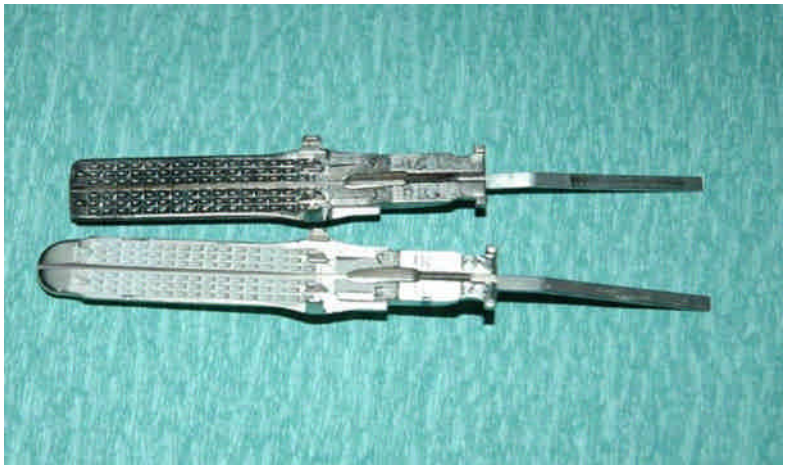

Figure 8 : Les embouts de la pince GIA30

En haut : embout inférieur de la pince GIA30- modifiée. En bas : embout inférieur original de la pince GIA30 original

La pince permet de sectionner et d'agrafer en même temps les berges de section d'un coté et d'autre avec 3 rangées d'agrafes pour éviter les fuites médiastinales ainsi qu'une bonne hémostase. La section est trans-muqueuse et trans-musculaire. Une ou plusieurs rangées d'agrafes sont utilisées, en fonction de la taille du diverticule.

La section est complétée par des ciseaux bipolaires endoscopique, jusqu'à la dernière agrafe ce qui fait toute l'originalité de cette technique. Dans la majorité des cas, la section n'est pas totale et laisse un petit mur diverticulaire résiduel de 3 à 5 mm.

L'intervention était réalisée par collaboration de deux chirurgiens : ORL et chirurgien digestive. Les étapes de la diverticulostomie endoscopique à l'aide de la pince GIA30 modifiée sont illustrées dans la figure 9.

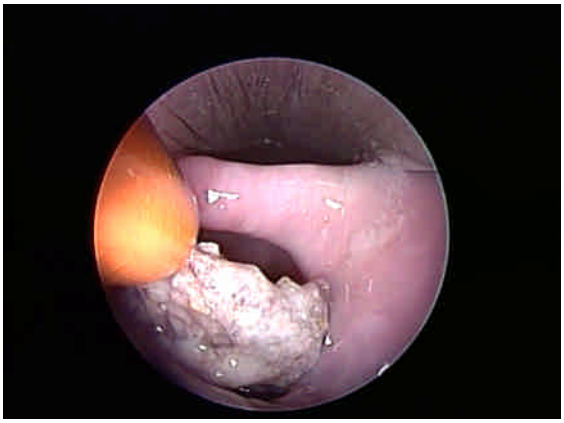

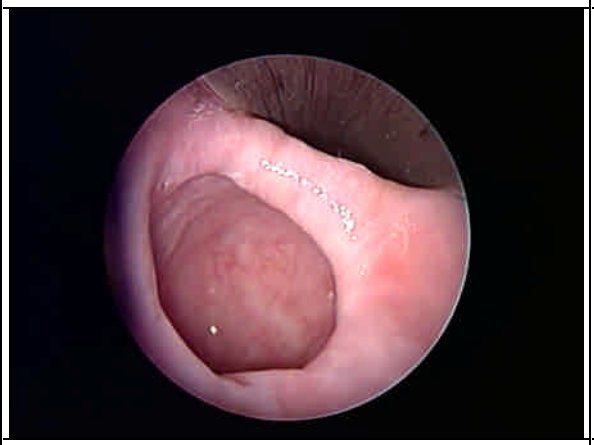

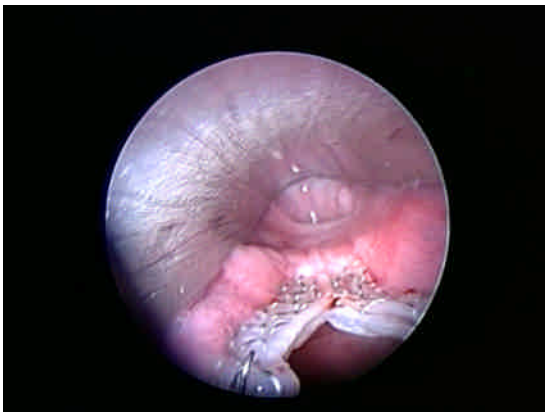

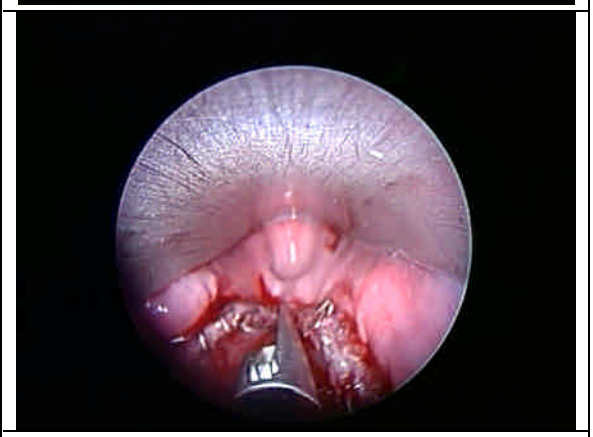

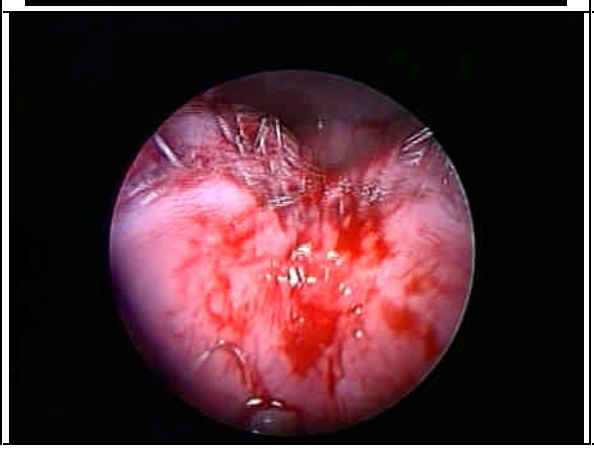

Figure 9 : Étapes de la diverticulostomie endoscopique

1 : Exposition du diverticule de Zenker à l'aide du diverticuloscope de Werda; 2 : Aspiration des débris alimentaires du fond du diverticule hypopharyngé; 3 : Exploration de la muqueuse diverticulaire; 4 : Section transmuqueuse et transmusculaire du mur diverticulaire à l'aide de la pince GIA30 modifiée; 5 : Vue après diverticulostomie partiel du mur diverticulaire; 6 : Section complétée à l'aide des ciseaux bipolaire jusqu'au fond du diverticule; 7 :Vue endoscopique après diverticulostomie.

## *IV.3. Résultats*

Nous avons ainsi étudié rétrospectivement 21 patients (14 hommes et 7 femmes). L'âge moyen est de 72 ans avec des extrêmes allant de 60 à 97 ans (Figure 10).

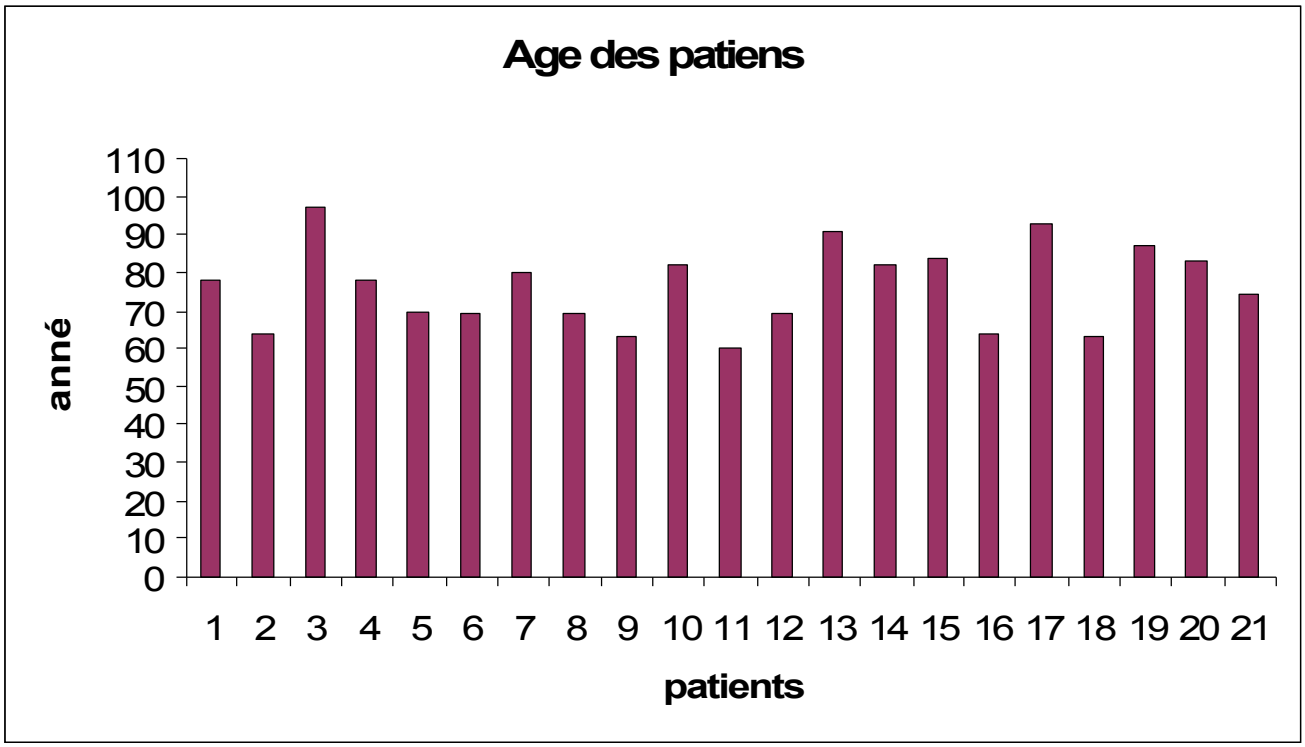


Figure 10 : Age des patients

La majorité des patients présentaient des co-morbidités : 52% avaient des pathologies cardiaques, 14% des problèmes pulmonaires (broncho-

pneumopathie obstructive, asthme) et 28% des antécédents neurologiques (accident vasculaire cérébral, maladie de Parkinson, sclérose latérale amyotrophique, sclérose en plaque).

L'exposition endoscopique per-opératoire du diverticule a été jugée facile dans 13, difficile dans 6 et impossible dans 2 cas. Dans ces 2 cas, le diverticule n'étant pas accessible par voie endoscopique et une intervention chirurgicale par voie externe a été nécessaire. Ainsi, la diverticulostomie a pu être réalisée que chez 19 des 21 patients.

Pour les 19 cas chez lesquels la diverticulostomie a pu être faite par voie endoscopique, la taille du diverticule était en générale entre 1 et 3 corps vertébraux (Tableau 4).

| TAILLE DU DIVERTICULE | NOMBRE DE PATIENTS |
|---|---|
| Petit (moins d'un corps vertébral) | 1 |
| Moyen (1 et 3 corps vertébraux) | 11 |
| Grand (plus de 3 corps vertébraux) | 9 |

Tableau 4 : Taille du diverticule à la vidéofluoroscopie

Les résultats postopératoires sont colligés dans la tableau 5. Malgré l'absence de sonde nasogastrique et d'antibiothérapie, la reprise alimentaire en moyenne est de 1.5 jours. 14 patients ont repris l'alimentation le soir de l'intervention avec des boissons liquide, diète élargie à une alimentation lisse le lendemain. Un patient a repris l'alimentation au bout de 6 jours à cause d'une plaie de la paroi

pharyngée postérieure traitée conservativement par la mise en place d'une sonde nasogastrique ; l'évolution était bonne, sans autre traitement ni séquelles. Trois patients ont repris l'alimentation au 7e jour à cause d'une autre intervention chirurgicale digestive réalisée en même temps et qui empêchait une reprise alimentaire rapide.

La durée moyenne du séjour hospitalier est de 3,5 jours, avec 14 patients hospitalises 3 jours et 4 patients avec des séjours de 8 jours : 3 d'entre eux ont subi une autre chirurgie comme décrit ci-dessus et le 4e patient avait présenté la complication per opératoire.

| | **NOMBRE DE PATIENTS (N=19)** |
|---|---|
| **DECES** | **1 (7e jour SIC)** |
| **REPRISE ALIMENTAIRE**<br>**0 jours**<br>**6 jours**<br>**7 jours** | **Moyenne : 1.5 j**<br>**14**<br>**1 (plaie paroi pharyngée postérieure)**<br>**3 (2 hernie hiatale, 1 hernie inguinale)** |
| **DUREE HOSPITALISATION**<br>**3 jours**<br>**8 jours** | **Moyenne : 3.5 j**<br>**14**<br>**4 (3 hernies; 1 plaie pharyngée)** |
| **DISPARITION des SYMPTOMES** | **18 (100%)** |

Tableau 6 : Résultats post-opératoires.

Un patient très fragile est décédé aux soins intensifs de médecine suite à des complications broncho-pulmonaires. Il s'agissait d'un patient avec des pneumonies d'aspiration secondaires à son diverticule de Zenker et opéré trop tardivement pour permettre une stabilisation de son état général.

Un patient a eu une déchirure de la paroi pharyngée postérieure traite par la mise en place de sonde nasogastrique avec bonne évolution clinique, reprise alimentaire normale et disparition de la symptomatologie.

# V. DISCUSSION

Le diverticule de Zenker a été décrit pour la première fois par Abraham Ludlow de Bristol en 1764 [83]. Un siècle plus tard en 1877, Zenker et Von Ziemssen ont publié les premières séries de 27 patients en décrivant plus précisément cette pathologie en lui donnant le nom de diverticule de Zenker [84].

Le diverticule hypopharyngé de Zenker est une hernie acquise de la muqueuse de la paroi postérieure de l'hypopharynx à travers une zone de faiblesse entre les fibres obliques du muscle constricteur inférieur et les fibres transverses du MCP portant le nom du triangle de Killian [85].

La diverticulostomie par voie endoscopique est une intervention à but pathogénique, qui consiste à sectionner le MCP. Le concept d'une approche endoscopique pour traiter le diverticule hypopharyngé n'est pas nouveau. En 1917, Mosher fut le premier a décrire le traitement des diverticules de Zenker par voie endoscopique, concept rapidement abandonne à cause des complications de médiastinite [86]. En 1960,

Dohlman et Mattsson ont décris l'approche endoscopique en utilisant un œsophagoscope rigide et une l'éléctrocautérisation du mur diverticulaire; plus de 100 patients ont été traités avec de bon résultats [87].

Van Overbeek a rapporté une modification du procédé de Dohlman en utilisant le laser d'anhydride carbonique plutôt que l'éléctrocautérisation. Des taux de complication d'environ 10% et de récidive de 10 % ont été rapportés avec cette technique. Le procédé de Dohlman a été également exécuté en utilisant un endoscope flexible avec un bout modifié plutôt qu'un œsophagoscope rigide [2].

En 1993, Collard et coll. [88] rapportent l'utilisation de la pince auto-suturante à agrafes Endo GIA30. La technique consiste en une section transmuqueuse et transmusculaire, réalisant au passage une myotomie du MCP. Par rapport aux techniques par voie externe, la diverticulostomie endoscopique présente l'avantage de morbidité moindre, d'une reprise alimentaire plus rapide, d'un séjour d'hôpital plus court et d'un rétablissement plus rapide.

Beaucoup de séries ont décrit le succès avec une agrafeuse endoscopique, avec des résultats satisfaisants dans plus de 90%. Le taux de morbidité rapporté est au alentour de 5-10% et la plupart des complications sont mineures : plaies pharyngées, perforations mineures, odynodysphagie, lacération gingivale ou muqueuse, dommages dentaires, paralysie reccurentielle transitoire et sensation de corps étranger

(agrafes). Aucun décès lié à l'intervention n'a été rapporté dans la revue de la littérature.

Miller et Bartley ont comparé dans une étude rétrospective chez 40 patients l'efficacité du traitement endoscopique du diverticule de Zenker en comparant deux techniques différentes, le laser CO2 et la pince auto-suturante; ils concluent que cette dernière est plus efficace et satisfaisante en terme de complication, durée d'hospitalisation, et de morbidité [89].

Nos résultats sont comparables à ceux de la littérature avec un taux de succès de 100% sur un long terme de 42 mois. Nous avons enregistré 5% de complications mineures, à savoir un patient avec déchirure de la paroi pharyngée postérieure traitée par la mise en place d'une sonde nasogastrique avec des suites simples.

Dans notre service on a modifié La pince Endo GIA 30 en raccourcissant l'embout inférieur, permettant de mieux atteindre le fond du diverticule lors de la diverticulostomie. La persistance d'un petit mur diverticulaire de 3 à 5 mm n'empêche pas une bonne vidange alimentaire et ne présente pas de gène à la déglutition. Ceci a aussi l'avantage de diminuer le risque des médiastinite. D'autres pinces modifiées ont été rapportés dans la littérature, par exemple Ethicon ETB 35(Jonson & Jonson, Somerville, NJ, USA) utilisée par Luscher et Johansen [90].

| Auteurs | Patients | Exposition possible % | Résultats satisfaisants % | Récidives % | Perforation % | Suivi moyen (mois) |
|---|---|---|---|---|---|---|
| Collard, 1993 [88] | 6 | 100 | 100 | - | 0 | - |
| Fremling, 1995 [91] | 6 | 100 | 100 | 0 | 0 | 5 |
| Koay et Bates, 1996 [92] | 15 | 100 | 93 | 6 | 0 | 6 |
| Peracchia , 1998 [93] | 95 | 97 | 94 | 5 | 0 | 23 |
| Baldwin et Tomas, 1998 [94] | 51 | 100 | 93 | 0 | 2 | 15 |
| Sher et Richtsmeier, 1998 [95] | 36 | 95 | 94 | 6 | 3 | 9 |
| Narn, 1999 [96] | 102 | 96 | 96 | 4 | 0 | 16 |
| Van Eeden,1999 [81] | 17 | 100 | 87 | 6 | 5,8 | 10 |
| Jaramillo, 2000 [97] | 32 | 84 | 100 | 7 | 0 | 24 |
| Cook, 2000 [98] | 74 | 92 | 97 | 5 | 1.5 | - |
| Philippsen, 2000 [99] | 14 | 78 | 100 | - | 0 | - |
| Lusher et Johansen, 2000 [90] | 23 | 100 | 96 | 4 | 4.3 | 12 |
| Tahler, 2001 [100] | 23 | 70 | 87 | 13 | 0 | 12 |
| Adams, 2001 [101] | 21 | 86 | 100 | - | 16 | - |
| Stoeckli et Schmid, 2002 [102] | 30 | 100 | 96 | 0 | 0 | 13 |
| Genève, 2006 | 21 | 91 | 100 | 0 | 5 | 42 |

Tableau 7 : Résultats de la chirurgie par voie endoscopique à l'aide de pince auto-suturantes

Les résultats de la diverticulostomie par voie endoscopique à l'aide de la pince GIA30 sont rapportés sur le tableau 7.

# VI. CONCLUSION

Le traitement du diverticule hypo pharyngé de Zenker reste chirurgical. Devant les résultats rapportés par les auteurs et notre expérience, l'approche endoscopique est actuellement le traitement de première intention pour tout patient présentant un diverticule hypopharyngé supérieur à 2 cm.

La diverticulostomie par voie endoscopique à l'aide la pince auto-suturante à agrafe GIA30 modifié est une technique fiable. Elle assure une courte durée d'hospitalisation, reprise alimentaire rapide et une faible morbidité. Sachant qu'on s'adresse à une population avec un âge avancé et des co-morbidités lourdes.

# VII. REFERENCES BIBLIOGRAPHIQUES


1. *Kelly JH and Kuncl RW: Myology of the pharyngoesophageal segment: gross anatomic and histologic characteristics. Laryngoscope, 1996. 106(6). 713-20.*

2. *van Overbeek JJ: Meditation on the pathogenesis of hypopharyngeal (Zenker's) diverticulum and a report of endoscopic treatment in 545 patients. Ann Otol Rhinol Laryngol, 1994. 103(3). 178-85.*

3. *Guerrier Y: L'appareil musculaire du segment pharyngo-oesopagien. Comptes rendus Assoc. Anat., 1952. 279-98.*

4. *Monier S. M-DK: Rappel général sur la déglutition. Anatomie, physiologie et principaux troubles pathologiques. Apport diagnostique et thérapeutique de l'imagerie. Ann Radiol 1994. 37. 477-480*

5. *Cook IJ, Blumbergs P, Cash K, Jamieson GG, and Shearman DJ: Structural abnormalities of the cricopharyngeus muscle in patients with pharyngeal (Zenker's) diverticulum. J Gastroenterol Hepatol, 1992. 7(6). 556-62.*

6. *Bronlow H. WI, Willan P. LT.,: A quantitative study of the histochimicaland morphometric characteristics of the human cricopharyngeal muscle. J. Anat. , 1989. 166. 67-75.*

7. *Bonington A, Mahon M, and Whitmore I: A histological and histochemical study of the cricopharyngeus muscle in man. J Anat, 1988. 156. 27-37.*

8. *Donner MW, Bosma JF, and Robertson DL: Anatomy and physiology of the pharynx. Gastrointest Radiol, 1985. 10(3). 196-212.*

9. *Guatterie M and Lozano V: Troubles de la degluttion. Rev Laryngol Otol Rhinol (Bord), 1990. 111(4). 401-6.*

10. *Robert D, Giovani, A ., Zanaret, M. : Physiologie de la déglutition. Encycl.Méd.chir. Oto-Rhino-Laryngologie, 1996 :12. 20. 801-A-10.*

11. *Castell JA and Castell DO: Recent developments in the manometric assessment of upper esophageal sphincter function and dysfunction. Dig Dis, 1997. 15 Suppl 1. 28-39.*

12. *Castell JA and Castell DO: Upper esophageal sphincter and pharyngeal function and oropharyngeal (transfer) dysphagia. Gastroenterol Clin North Am, 1996. 25(1). 35-50.*

13. *Kahrilas PJ, Dodds WJ, Dent J, Haeberle B, Hogan WJ, and Arndorfer RC: Effect of sleep, spontaneous gastroesophageal reflux, and a meal on upper esophageal sphincter pressure in normal human volunteers. Gastroenterology, 1987. 92(2). 466-71.*

14. *Jacob P, Kahrilas PJ, Logemann JA, Shah V, and Ha T: Upper esophageal sphincter opening and modulation during swallowing. Gastroenterology, 1989. 97(6). 1469-78.*

15. *Cook IJ, Dodds WJ, Dantas RO, Massey B, Kern MK, Lang IM, Brasseur JG, and Hogan WJ: Opening mechanisms of the human upper esophageal sphincter. Am J Physiol, 1989. 257(5 Pt 1). G748-59.*

16. *van Overbeek JJ: Pathogenesis and methods of treatment of Zenker's diverticulum. Ann Otol Rhinol Laryngol, 2003. 112(7). 583-93.*

17. *Feussner H and Siewert JR: Zenker's diverticulum and reflux. Hepatogastroenterology, 1992. 39(2). 100-4.*

18. *Nelson AR: Congenital true esophageal diverticulum; report of a case unassociated with other esophagotracheal abnormality. Ann Surg, 1957. 145(2). 258-64.*

19. *Britnall ES, Kridelbaugh, W.W. : Congenital diverticulum of the posterior hypopharynx, simulating atresia of the oesophagus. Ann Surg 1950. 131. 564–574.*

20. *Bjork H: Pathogenesis of hypopharyngeal diverticulum with special reference to heredity. Acta Otolaryngol, 1952. 42(3). 203-7.*

21. *Resouly A, Braat J, Jackson A, and Evans H: Pharyngeal pouch: link with reflux and oesophageal dysmotility. Clin Otolaryngol Allied Sci, 1994. 19(3). 241-2.*

22. *Delahunty JE, Margulies SI, Alonso WA, and Knudson DH: The relationship of reflux esophagitis to pharyngeal pouch (Zenker's diverticulum) formation. Laryngoscope, 1971. 81(4). 570-7.*

23. *Hunt PS, Connell AM, and Smiley TB: The cricopharyngeal sphincter in gastric reflux. Gut, 1970. 11(4). 303-6.*

24. *Sasaki CT, Ross DA, and Hundal J: Association between Zenker diverticulum and gastroesophageal reflux disease: development of a working hypothesis. Am J Med, 2003. 115 Suppl 3A(115). 169S-171S.*

25. *Smiley TB, Caves PK, and Porter DC: Relationship between posterior pharyngeal pouch and hiatus hernia. Thorax, 1970. 25(6). 725-31.*

26. *Scher RL and Richtsmeier WJ: Endoscopic staple-assisted esophagodiverticulostomy for Zenker's diverticulum. Laryngoscope, 1996. 106(8). 951-6.*

27. *Lund WS: A study of the cricopharyngeal sphincter in man and in the dog. Ann R Coll Surg Engl, 1965. 37(4). 225-46.*

28. *Stafford ND, Moore-Gillon V, and McKelvie P: Handedness and the side on which pharyngeal pouches occur. Br Med J (Clin Res Ed), 1984. 288(6420). 815-6.*

29. *Ellis FH, Jr. and Crozier RE: Cervical esophageal dysphagia: indications for and results of cricopharyngeal myotomy. Ann Surg, 1981. 194(3). 279-89.*

30. *Bradley PJ, Kochaar A, and Quraishi MS: Pharyngeal pouch carcinoma: real or imaginary risks? Ann Otol Rhinol Laryngol, 1999. 108(11 Pt 1). 1027-32.*

31. *Bowdler DA and Stell PM: Carcinoma arising in posterior pharyngeal pulsion diverticulum (Zenker's diverticulum). Br J Surg, 1987. 74(7). 561-3.*

32. *Acharya A, Jennings S, Douglas S, Mirza S, and Beasley N: Carcinoma arising in a pharyngeal pouch previously treated by endoscopic stapling. Laryngoscope, 2006. 116(6). 1043-5.*

33. *Westrin KM, Ergun S, and Carlsoo B: Zenker's diverticulum--a historical review and trends in therapy. Acta Otolaryngol, 1996. 116(3). 351-60.*

34. *Izzat AB, Dezso A, and Hardingham M: Bilobed pharyngeal pouch: a very rare finding. J Laryngol Otol, 2000. 114(10). 802-4.*

35. *Shallow TA, Clerf, L.H.: One stage pharyngeal diverticulectomy. J Surg Gynaecol Obstet 1948. 86. 317–322.*

36. *Jesberg N: Bilobed pulsion diverticulum of the hypopharynx; a historical summary and a case report. Ann Otol Rhinol Laryngol, 1954. 63(1). 39-50.*

37. *Stafford N and Frootko N: Double pharyngeal pouch. Ann Otol Rhinol Laryngol, 1987. 96(1 Pt 1). 127.*

38. *Meehan T and Henein RR: An unusual pharyngeal pouch. J Laryngol Otol, 1992. 106(11). 1002-3.*

39. *Birt BD: Dysphagia due to simultaneous laryngocele and Zenker's diverticulum. Laryngoscope, 1985. 95(1). 1-2.*

40. *Weaver DS and Johnson EE: Benign esophageal tumor. Case report with endoscopic removal associated with a Zenker's diverticulum. Gastrointest Endosc, 1967. 14(2). 124-6.*

41. *Georgalas C and Baer ST: Pharyngeal pouch and polymyositis: association and implications for aetiology of Zenker's diverticulum. J Laryngol Otol, 2000. 114(10). 805-7.*

42. *Cook IJ, Gabb M, Panagopoulos V, Jamieson GG, Dodds WJ, Dent J, and Shearman DJ: Pharyngeal (Zenker's) diverticulum is a disorder of upper esophageal sphincter opening. Gastroenterology, 1992. 103(4). 1229-35.*

43. *Shotton JC, Russell GA, Milton CM, and Sergeant RJ: Extra-pharyngeal neck pathology complicating pharyngeal pouch surgery. J Laryngol Otol, 1993. 107(12). 1163-4.*

44. *Sood S, Henein RR, and Girgis B: Pharyngeal pouch following anterior cervical fusion. J Laryngol Otol, 1998. 112(11). 1085-6.*

45. *Salam MA and Cable HR: Acquired pharyngeal diverticulum following anterior cervical fusion operation. Br J Clin Pract, 1994. 48(2). 109-10.*

46. *Nunez DA, Lang W, and Pollock JG: Associated carotid body tumour and pharyngeal pouch. J Laryngol Otol, 1989. 103(5). 531-2.*

47. *Skinner EF and Page G: Esophago-diverticulostomy for stenosis of upper esophagus associated with Zenker's diverticulum. Am Surg, 1958. 24(11). 806-10.*

48. *Ponzoli VA, Jr.: Zenker's diverticulum: a review of pathogenesis and presentation of 25 cases. South Med J, 1968. 61(8). 817-21.*

49. *Gage-White L: Incidence of Zenker's diverticulum with hiatus hernia. Laryngoscope, 1988. 98(5). 527-30.*

50. *Negus VE: Pharyngeal diverticula; observations on their evolution and treatment. Br J Surg, 1950. 38(150). 129-46.*

51. *Gregoire J and Duranceau A: Surgical management of Zenker's diverticulum. Hepatogastroenterology, 1992. 39(2). 132-8.*

52. *Aly A, Devitt PG, and Jamieson GG: Evolution of surgical treatment for pharyngeal pouch. Br J Surg, 2004. 91(6). 657-64.*

53. *Watemberg S, Landau O, and Avrahami R: Zenker's diverticulum: reappraisal. Am J Gastroenterol, 1996. 91(8). 1494-8.*

54. *Lahey FH and Warren KW: Esophageal diverticula. Surg Gynecol Obstet, 1954. 98(1). 1-28.*

55. *Jackson C, Shallow, T.A. : Diverticula of the oesophagus, pulsion, traction, malignant and congenital. Ann Surg, 1926. 83. 1–19.*

56. *Payne S, Reynolds, R. . ; : : Surgical treatment of pharyngoesophageal diverticulum (Zenkers diverticulum). Surg Rounds 1982. 5. 18–24.32.*

57. *Nicholson WF: The late results of operations for pharygeal pouch. Br J Surg, 1962. 49. 548-52.*

58. *Bertelsen S and Aasted A: Results of operative treatment of hypopharyngeal diverticulum. Thorax, 1976. 31(5). 544-7.*

59. *Holinger PH and Schild JA: The Zenker's (hypopharyngeal) diverticulum. Ann Otol Rhinol Laryngol, 1969. 78(4). 679-88.*

60. *Morton RP and Bartley JR: Inversion of Zenker's diverticulum: the preferred option. Head Neck, 1993. 15(3). 253-6.*

61. *Johnson JT and Weissman J: Diverticular imbrication and myotomy for Zenker's. Laryngoscope, 1992. 102(12 Pt 1). 1377-8.*

62. *Sutherland HD: Cricopharyngeal achalasia. J Thorac Cardiovasc Surg, 1962. 43. 114-26.*

63. *Belsey R: Functional disease of the esophagus. J Thorac Cardiovasc Surg, 1966. 52(2). 164-88.*

64. *Hiebert CA: Surgery for cricopharyngeal dysfunction under local anesthesia. Am J Surg, 1976. 131(4). 423-7.*

65. *Akl BF and Blakeley WR: Late assessment of results of cricopharyngeal myotomy for cervical dysphagia. Am J Surg, 1974. 128(6). 818-22.*

66. *Bonafede JP, Lavertu P, Wood BG, and Eliachar I: Surgical outcome in 87 patients with Zenker's diverticulum. Laryngoscope, 1997. 107(6). 720-5.*

67. *Lerut T, van Raemdonck D, Guelinckx P, Dom R, and Geboes K: Zenker's diverticulum: is a myotomy of the cricopharyngeus useful? How long should it be? Hepatogastroenterology, 1992. 39(2). 127-31.*

68. *Orringer MB: Extended cervical esophagomyotomy for cricopharyngeal dysfunction. J Thorac Cardiovasc Surg, 1980. 80(5). 669-78.*

69. *Pera M, Yamada A, Hiebert CA, and Duranceau A: Sleeve recording of upper esophageal sphincter resting pressures during cricopharyngeal myotomy. Ann Surg, 1997. 225(2). 229-34.*

70. *Gutschow CA, Hamoir M, Rombaux P, Otte JB, Goncette L, and Collard JM: Management of pharyngoesophageal (Zenker's) diverticulum: which technique? Ann Thorac Surg, 2002. 74(5). 1677-82; discussion 1682-3.*

71. *Duranceau A, Rheault MJ, and Jamieson GG: Physiologic response to cricopharyngeal myotomy and diverticulum suspension. Surgery, 1983. 94(4). 655-62.*

72. *Konowitz PM and Biller HF: Diverticulopexy and cricopharyngeal myotomy: treatment for the high-risk patient with a pharyngoesophageal (Zenker's) diverticulum. Otolaryngol Head Neck Surg, 1989. 100(2). 146-53.*

73. *Laccourreye O, Menard M, Cauchois R, Huart J, Jouffre V, Brasnu D, and Laccourreye H: Esophageal diverticulum: diverticulopexy versus diverticulectomy. Laryngoscope, 1994. 104(7). 889-92.*

74. *Freeland AP and Bates GJ: The surgical treatment of a pharyngeal pouch: inversion or excision? Ann R Coll Surg Engl, 1987. 69(2). 57-8.*

75. *Sideris L, Chen LQ, Ferraro P, and Duranceau AC: The treatment of Zenker's diverticula: a review. Semin Thorac Cardiovasc Surg, 1999. 11(4). 337-51.*

76. *Busaba NY, Ishoo E, and Kieff D: Open Zenker's diverticulectomy using stapling techniques. Ann Otol Rhinol Laryngol, 2001. 110(6). 498-501.*

77. *Colombo-Benkmann M, Unruh V, Krieglstein C, and Senninger N: Cricopharyngeal myotomy in the treatment of Zenker's diverticulum. J Am Coll Surg, 2003. 196(3). 370-7; discussion 377; author reply 378.*

78. *Barthlen W, Feussner H, Hannig C, Holscher AH, and Siewert JR: Surgical therapy of Zenker's diverticulum: low risk and high efficiency. Dysphagia, 1990. 5(1). 13-9.*

79. *Zaninotto G, Narne S, Costantini M, Molena D, Cutrone C, Portale G, Costantino M, Rizzetto C, Basili U, and Ancona E: Tailored approach to Zenker's diverticula. Surg Endosc, 2003. 17(1). 129-33.*

80. *Fraczek M, Karwowski A, Krawczyk M, Paczkowski PM, Pawlak B, and Pszenny C: Results of surgical treatment of cervical esophageal diverticula. Dis Esophagus, 1998. 11(1). 55-7.*

81. *van Eeden S, Lloyd RV, and Tranter RM: Comparison of the endoscopic stapling technique with more established procedures for pharyngeal pouches: results and patient satisfaction survey. J Laryngol Otol, 1999. 113(3). 237-40.*

82. *Sydow BD, Levine MS, Rubesin SE, and Laufer I: Radiographic findings and complications after surgical or endoscopic repair of Zenker's diverticulum in 16 patients. AJR Am J Roentgenol, 2001. 177(5). 1067-71.*

83. *Chitwood WR, Jr.: Ludlow's esophageal diverticulum: a preternatural bag. Surgery, 1979. 85(5). 549-53.*

84. *Zenker FA, von Ziemssen Krankheiten des oesophagus In:Von Ziemssen H in Handbuch der speziellen Pathologie und Therapie L. C. Vogel, Editor. 1877. p. 7:30q.*

85. *Killian G: The mouth of the oesophagus. Laryngoscope, 1907. 17. 421-8.*

86. *Mosher HP: Webs and pouches of the oesophagus, their diagnosis and treatment. Surg Gynecol Obstet., 1917. 25. 175-87.*

87. *Dohlman G and Mattsson O: The endoscopic operation for hypopharyngeal diverticula: a roentgencinematographic study. AMA Arch Otolaryngol, 1960. 71. 744-52.*

88. *Collard JM, Otte JB, and Kestens PJ: Endoscopic stapling technique of esophagodiverticulostomy for Zenker's diverticulum. Ann Thorac Surg, 1993. 56(3). 573-6.*

89. *Miller FR, Bartley J, and Otto RA: The endoscopic management of Zenker diverticulum: CO2 laser versus endoscopic stapling. Laryngoscope, 2006. 116(9). 1608-11.*

90. *Luscher MS and Johansen LV: Zenker's diverticulum treated by the endoscopic stapling technique. Acta Otolaryngol Suppl, 2000. 543. 235-8.*

91. *Fremling C, Raivio M, and Karppinen I: Endoscopic discision of Zenker's diverticulum. Ann Chir Gynaecol, 1995. 84(2). 169-72.*

92. *Koay CB and Bates GJ: Endoscopic stapling diverticulotomy for pharyngeal pouch. Clin Otolaryngol Allied Sci, 1996. 21(4). 371-6.*

93. *Peracchia A, Bonavina L, Narne S, Segalin A, Antoniazzi L, and Marotta G: Minimally invasive surgery for Zenker diverticulum: analysis of results in 95 consecutive patients. Arch Surg, 1998. 133(7). 695-700.*

94. *Baldwin DL and Toma AG: Endoscopic stapled diverticulotomy: a real advance in the treatment of hypopharyngeal diverticulum. Clin Otolaryngol Allied Sci, 1998. 23(3). 244-7.*

95. *Scher RL and Richtsmeier WJ: Long-term experience with endoscopic staple-assisted esophagodiverticulostomy for Zenker's diverticulum. Laryngoscope, 1998. 108(2). 200-5.*

96. *Narne S, Cutrone C, Bonavina L, Chella B, and Peracchia A: Endoscopic diverticulotomy for the treatment of Zenker's diverticulum: results in 102 patients with staple-assisted endoscopy. Ann Otol Rhinol Laryngol, 1999. 108(8). 810-5.*

97. *Jaramillo MJ, McLay KA, and McAteer D: Long-term clinico-radiological assessment of endoscopic stapling of pharyngeal pouch: a series of cases. J Laryngol Otol, 2001. 115(6). 462-6.*

98. *Cook RD, Huang PC, Richstmeier WJ, and Scher RL: Endoscopic staple-assisted esophagodiverticulostomy: an excellent treatment of choice for Zenker's diverticulum. Laryngoscope, 2000. 110(12). 2020-5.*

99. *Philippsen LP, Weisberger EC, Whiteman TS, and Schmidt JL: Endoscopic stapled diverticulotomy: treatment of choice for Zenker's diverticulum. Laryngoscope, 2000. 110(8). 1283-6.*

100. *Thaler ER, Weber RS, Goldberg AN, and Weinstein GS: Feasibility and outcome of endoscopic staple-assisted esophagodiverticulostomy for Zenker's diverticulum. Laryngoscope, 2001. 111(9). 1506-8.*

101. *Adams J, Sheppard B, Andersen P, Myers B, Deveney C, Everts E, and Cohen J: Zenker's diverticulostomy with cricopharyngeal myotomy: the endoscopic approach. Surg Endosc, 2001. 15(1). 34-7.*

102. *Stoeckli SJ and Schmid S: Endoscopic stapler-assisted diverticuloesophagostomy for Zenker's diverticulum: patient satisfaction and subjective relief of symptoms. Surgery, 2002. 131(2). 158-62.*