UNIVERSITÉ DE GENÈVE

Archive ouverte UNIGE
https://archive-ouverte.unige.ch

Thèse 2004

Open Access

This version of the publication is provided by the author(s) and made available in accordance with the copyright holder(s).

Le syndrome de Dandy-Walker : (étude anatomo-clinique d'un cas adulte)

Ebbing, Karsten

How to cite

EBBING, Karsten. Le syndrome de Dandy-Walker : (étude anatomo-clinique d'un cas adulte). Doctoral Thesis, 2004. doi: 10.13097/archive-ouverte/unige:252

This publication URL: https://archive-ouverte.unige.ch/unige:252
Publication DOI: 10.13097/archive-ouverte/unige:252

© This document is protected by copyright. Please refer to copyright holder(s) for terms of use.

UNIVERSITE DE GENEVE

FACULTE DE MEDECINE
Section de médecine clinique
Département de psychiatrie
Service de psychiatrie gériatrique

Thèse préparée sous la direction de
Professeur Panteleimon GIANNAKOPOULOS

LE SYNDROME DE DANDY-WALKER

(étude anatomo-clinique d'un cas adulte)

Thése

Présentée à la Faculté de Médecine
de l'Université de Genève
pour obtenir le grade de Docteur en médecine

par

Karsten Ebbing

De

Canton de Genève

Thèse n° Méd. 10373

Genève
2004

Mes plus vifs remerciements vont au professeur P. Giannakopoulos, au Docteur Eniko Kovari et à madame Janine Aguet pour leurs soutiens dans la réalisation et la rédaction de ce travail, ainsi à tous ceux qui, de près ou de loin, ont rendu ce travail possible.

Une pensée remplie de gratitude à la patiente qui est « le cas clinique » de ce travail ainsi qu'à sa famille.

Enfin et surtout merci à Simone, mon épouse et à Loïc, Marie et Nina, nos enfants, pour leurs patiences et le temps qu'ils m'ont donné.

Je dédie ce travail à mon père.

Table des matières

Introduction 1

I. Historique du syndrome de Dandy-Walker 2

II. Embryologie – Développement du cervelet et de la fossa postérieure 5

III. Fonction du cervelet 9

IV. Le syndrome de Dandy-Walker

1. Définition 11
2. Embryologie 16
3. Etiologie 18
4. Signes cliniques 21
5. Syndromes malformatifs associés 25
6. Traitement du syndrome de Dandy-Walker 30
7. Revue de la littérature des cas adultes du syndrome de Dandy-Walker 31

V. Description d'un cas adulte 37

VI. Discussion 47

VII. Bibliographie 50

I N T R O D U C T I O N

Le syndrome de Dandy-Walker (DW) est une malformation cérébrale rare qui se produit entre les 7e et 12e semaines de gestation et qui touche une grossesse sur 25’000 à 35'000. Ce syndrome est caractérisé par un kyste dans la fosse postérieure, une aplasie ou hypoplasie du vermis, une surélévation de la tente du cervelet et un élargissement de la fosse occipitale postérieure. Une hydrocéphalie prénatale est présente dans plus de la moitié des cas. Ce syndrome est fréquemment accompagné par d'autres malformations du système nerveux central (SNC) ou en dehors du SNC. Le diagnostic est généralement posé lors des examens ultrasonographiques de routine faits en cours de grossesse ou à la naissance en raison de la présence d'une hydrocéphalie, d’une tête trop large ou de malformations associées.

Des adultes longtemps asymptomatiques et porteurs de ce syndrome sont décrits dans la littérature. Ces patients ont généralement présenté des symptômes neurologiques progressifs à l'origine de la découverte du syndrome de DW. Dans quelques rares cas, comme celui qui fait l’objet de cette thèse, le diagnostic a été posé suite à des investigations faites pour une autre maladie. Le but de ce travail est de présenter le syndrome de DW, de faire la revue des cas adultes porteurs de la malformation répertoriés dans la littérature et de discuter les caractéristiques cliniques et les corrélations clinicopathologiques chez un cas adulte découvert fortuitement.

I. HISTORIQUE DU SYNDROME DE DANDY-WALKER

Il est difficile de suivre ce syndrome à travers l'histoire puisqu'il a été inclus selon les auteurs dans les maladies touchant la circulation du liquide céphalo-rachidien (LCR) avec non-perforation du trou de Magendie (Dandy et Blackfan 1914), dans les malformations cérébelleuses, du vermis en particulier (Cohen, 1941; Sachs, 1941, Castillòn, 1933) ou considéré comme une variante du syndrome Arnold Chiari (Coffey et al, 1983) qui est une malformation de la partie postérieure de l'encéphale et du canal rachidien.

La première description d'un cas a été faite en 1897 par Sutton. De manière systématisée, le syndrome a été décrit pour la première fois en 1914 par W alter E. Dandy et Kenneth D. Blackfan dans un article consacré au développement, à la pathologie et au diagnostic de l'hydrocéphalie interne. Les auteurs ont décrit une série de cas cliniques en différenciant les hydrocéphalies internes avec obstruction des foramens et des hydrocéphalies sans obstruction. Ils décrivent en particulier le cas d'un enfant de 13 mois avec hydrocéphalie interne, accumulation d'allure kystique de fluide dans la fosse postérieure, dilatation du IVe ventricule et atteinte du vermis. Les tests d'élimination d'un marqueur injecté dans les ventricules latéraux effectués du vivant du patient parlaient en faveur d'une occlusion des trois foramens. Dès lors, ce syndrome est resté majoritairement classé dans les pathologies de la circulation du LCR, la cause retenue étant l'occlusion des foramens.

En 1941 Sachs publie un article consacré aux malformations du vermis. Il décrit le cas d'un jeune homme de 16 ans sans trouble de développement psychomoteur qui présente une crise épileptique unique à l'âge de 12 ans, puis une clinique évoquant une hydrocéphalie aiguë à l'âge 16 ans. Durant l'opération neurochirurgicale, Sachs décrit un kyste en lien avec le IVe ventricule écartant largement les deux hémisphères cérébelleux et une aplasie du vermis. C'est probablement la première description d'un porteur d'un syndrome de DW devenu symptomatique après plusieurs années. Pour cet auteur qui n'évoque pas l'hypothèse de Dandy et Blackfan relative à un problème de circulation du LCR, il s'agit d'une association de plusieurs malformations.

En 1943, A. Earl Walker décrit une opération effectuée sur une femme de 20 ans devenue symptomatique avec apparition de céphalées. Le diagnostic d'un kyste de la fosse postérieure avec hypoplasie du vermis, dilatation du IVe ventricule et hydrocéphalie est posé, avec l'hypothèse d'une atrésie des trois foramens. Durant la même période, plusieurs auteurs décrivent des cas similaires, mais en les classant dans l'agénésie du paléo-cerebellum (par ex. Cohen, 1941).

En 1946, Bonnevie et Brodal décrivent des souris domestiques présentant une hydrocéphalie avec une dilatation kystique du IVe ventricule et une malformation de la partie inférieure du vermis. Cette malformation est transmise de manière autosomale récessive.

L'année 1954 marque la naissance du syndrome de Dandy-Walker : Clemens E. Benda redéfinit la classification des hydrocéphalies, conteste les hypothèses basées sur la notion d'obstruction ou de non-obstruction des foramens et formule l'hypothèse de l'existence d'une malformation du IVe ventricule avec une fente cérébelleuse. Il définit un nouveau syndrome avec une atteinte cérébelleuse, une hypoplasie du vermis et un agrandissement de la fosse postérieure contenant une formation kystique avec élargissement du IVe ventricule. Selon Benda, ce nouveau syndrome est une entité clinique clairement séparée mais proche du syndrome d'Arnold-Chiari. Celui-ci est un déplacement du bulbe rachidien et des amygdales cérébelleuses vers le trou occipital avec dilatation de la partie supérieure du canal rachidien, souvent associé à un spina bifida et à une hydrocéphalie. Benda, faisant référence aux articles de Dandy et Blackfan (1914) et Walker (1943), introduit pour la première fois le terme de syndrome de Dandy-Walker.

Dans les années 1960 à 1970, Gardner (1975; 1977) affirme que le syndrome d'Arnold-Chiari et le syndrome de DW sont dus à une non-perforation des foramens. La pression du LCR dans le IVe ventricule provoquerait soit un passage à travers le trou occipital (Chiari 2), soit une dilatation de la fosse postérieure (Dandy-Walker).

En 1972 Hart et al. défendent l'hypothèse de Benda d'une malformation du IVe ventricule et démontre la complexité du syndrome et les multiples malformations centrales ou périphériques qui lui sont associées, comme l'atteinte rénale ou des doigts. Il note en particulier que :

1. le degré d'hydrocéphalie varie et n'est pas en relation avec la taille du kyste de la fosse postérieure;
2. le vermis est soit absent (agénésie), soit réduit à quelques vestiges (aplasie). Ces anomalies ne sont pas non plus en relation avec la taille du kyste;
3. le kyste de la fosse postérieure varie beaucoup en taille et en histologie;
4. les trous de Luschka et Magendie ont des perméabilités très variables.

C'est grâce à des études épidémiologiques (Raybaud, 1982) que l'on a pu démontrer que la malformation d'Arnold-Chiari appartient au groupe des malformations du tube neural et non au groupe des malformations de la fosse postérieure.

Actuellement, l'hypothèse d'une malformation embryologique de la fosse postérieure est retenue. Les pressions dues à une non-perforation ou à des retards de perforation ne jouent qu'un rôle secondaire.

L'évolution des examens d'investigation par imagerie (radiographie du crâne, pneumoencéphalographie, ventriculographie, artériographie, tomographie, ultrasons, CT-scan et IRM), ont permis une augmentation de la finesse du diagnostic et la découverte de nombreux cas avant une intervention chirurgicale ou une autopsie. La systématisation des examens par ultrasons durant la grossesse devrait progressivement faire disparaître la découverte fortuite des cas de syndrome de DW asymptomatiques chez l'adulte dans les pays occidentaux.

II. EMBRYOLOGIE - DEVELOPPEMENT DU CERVELET ET DE LA FOSSE POSTERIEURE

À la 3e semaine de développement, apparaît sur l'embryon un renflement ectodermique en avant du nœud de Hensen. Ce renflement, appelé plaque neurale, se plisse en une gouttière puis, après fusion de ses deux lèvres, forme le tube neural. Cette fusion des lèvres débute dans la partie antéro-médiane et le processus se termine par les parties antérieure et caudale vers la fin de la 4e semaine. L'embryon mesure alors 3 mm. Ces phénomènes se font sous l'influence de protéines sécrétées par la corde neurale et font aussi intervenir le

déterminisme cellulaire (Tuchmann et al., 1982). Avant la fermeture complète, la croissance est dominée par deux phénomènes : l'allongement plus rapide du tissu nerveux dans sa partie dorsale, en comparaison avec sa partie ventrale, ce qui oblige l'embryon à s'enrouler sur lui-même dans le sens de la longueur. Ceci entraîne une première courbure céphalique (6e semaine), puis une seconde courbure nucale (7e semaine). Le développement du tube neural est différent selon les pôles : le pôle caudal reste cylindrique pour former la moelle épinière alors que le pôle céphalique se fléchit encore de manière plus accentuée, avec formation de vésicules où trois régions sont identifiables : le rhombencéphale, le mésencéphale et le prosencéphale. Ces trois parties vont être à l'origine de différentes structures, comme résumé dans le tableau 1.

Évolution du rhombencéphale

Le rhombencéphale s'allonge rapidement, ce qui l'oblige à se couder en avant (5e semaine de gestation), créant la flexion pontique. Une cavité liquidienne se forme alors, la fosse rhomboïde, qui donnera le IVe ventricule (Moore et Lütjen-Drecoll, 1990). Cette flexion délimite en avant le métencéphale, dont sont originaires le cervelet et le pont et, en arrière, le myélencéphale qui donnera le bulbe et les pédoncules cérébelleux. Dès le 40e jour, se forment des renflements dans le métencéphale, appelés lèvres rhombiques. Ces deux lèvres sont à l'origine des hémisphères cérébelleux. Entre ces deux lèvres se distingue un renflement qui envahit le toit du IVe ventricule et donne le vermis, ce dernier constituant le paléo- cervelet.

Tableau 1

Vésicule primaire	***Vésicule secondaire***	***Dérivées***		***Lumière***
		Plancher	***Plafond***	
Prosencéphale	Télencéphale	N. Striés N. Caudé	Cortex	VL
	Diencéphale	Épiphyse Rétine Neuro-Hypophyse Thalamus Hypothalamus	Lamina terminalis	V3
Mésencéphale	Mésencéphale	Pédoncule	TQJ	AS

Rhomb-encéphale	Métencéphale	Protubérance	Cervelet, pont	V4
	Myélencéphale	Bulbe Pédoncules cérébelleux	Toile choroïdienne	V4

VL = Ventricule latéral ; V3=IIIe ventricule; AS=aqueduc; AS=aqueduc de Sylvius; V4=IVe ventricule; TQJ = tubercules quadrijumeaux

(Encha-Razavi et Escudier, 1999)

Le vermis est entièrement formé à la 12e semaine. Cette structure se retrouve chez beaucoup de vertébrés inférieurs et est responsable de la coordination des mouvements d'équilibre involontaires. Les hémisphères cérébelleux, appelés néo-cervelets, apparaissent chez les vertébrés supérieurs. Vers la 12e semaine, apparaît le premier sillon des hémisphères cérébelleux qui permet de différencier le lobe antérieur du lobe postérieur; les lobes seront clairement définis par des sillons vers les 15e et 16e semaines. Les hémisphères cérébelleux coordonnent les mouvements d'équilibre volontaire et interviennent dans certaines fonctions cognitives (Schmahmann et Shermann, 1998). Le IVe ventricule est primitivement assez volumineux (fig. 1 ; tiré de : Tuchmann-Duplessis et al., 1982) et va se réduire à une simple zone triangulaire communiquant en haut avec le 3e ventricule par l'aqueduc de Sylvius et se prolongeant en bas par le canal épendymaire (fig. 2 ; tiré de : Tuchmann-Duplessis et al., 1982).

Le IVe ventricule est délimité par un plancher qui est le tronc cérébral et par un toit composé par une toile choroïde à partir de laquelle se forme le plexus choroïde qui fait une hernie transversale dans le IVe ventricule. On distingue alors trois structures : la membrane antérieure, le plexus choroïde et la membrane postérieure. La membrane antérieure va fusionner avec le plexus choroïde alors que la membrane postérieure, dès le 3e mois, va s'amincir par endroits puis se perforer, donnant au milieu le trou de Magendie et, latéralement, les deux trous de Luschka. Ces orifices permettent l'écoulement du liquide céphalo-rachidien du ventricule vers l'espace sous-arachnoïdien et dans la grande citerne en particulier. La perforation se faisant après un temps de latence, la pression est donc élevée par moments dans le système ventriculaire.

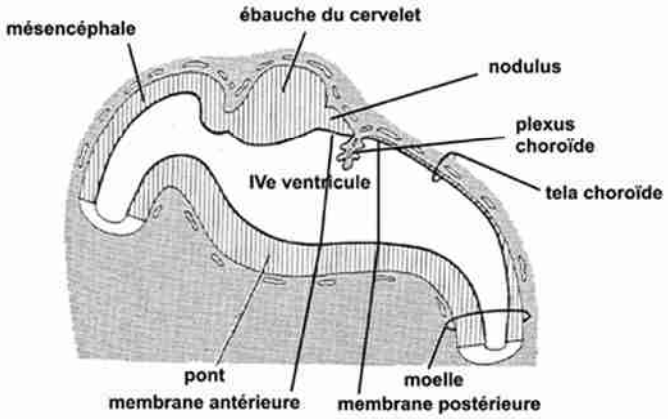

Fig.1 Développement du IVe ventricule (6e semaine in utero)

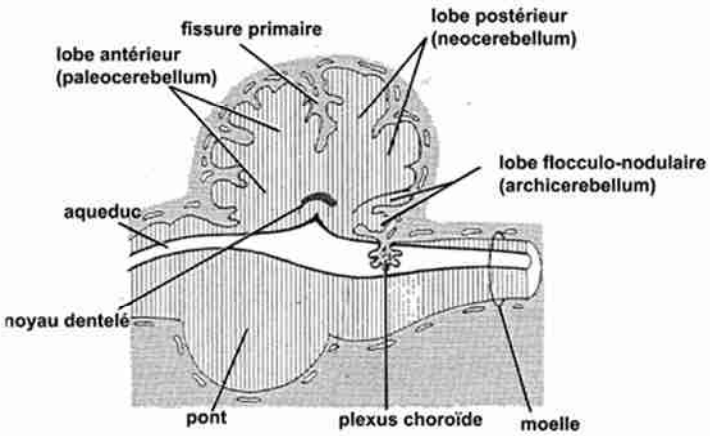

Fig.2 Développement du IVe ventricule (17e semaine in utero)

III. FONCTION DU CERVELET

Le cervelet intervient dans deux domaines bien distincts :

a. Au niveau moteur :
le cervelet n'est pas indispensable pour l'exécution des mouvements, mais l'est pour l'harmonie, la précision et l'économie des forces. Il s'occupe donc :

- de la coordination des groupes musculaires
- de l'activation ou de l'inhibition des groupes musculaires agonistes ou antagonistes (feed-back)
- de la coordination ciblée et économique de l'action musculaire.

b. Au niveau cognitif et affectif :
plusieurs études récentes (Gutzmann et al, 1987 ;Neau et al, 2000 ; Patterson, 2001 ; Schmahmann et al, 1998) abordent cet aspect : les lésions cérébelleuses sont à l'origine d'un «syndrome affectif et cognitif». Ce syndrome se définit par :

- une diminution des fonctions exécutives (planification, fluence verbale, capacité d'abstraction, de raisonnement, de mémoire de travail)
- des difficultés au niveau de l'organisation et de la mémoire visuelle
- des changements de personnalité (fluctuation des affects, inhibition, comportements inappropriés)
- une atteinte du langage (agrammatisme, dysprosodie, anomie modérée).

Nous retrouvons aussi des interrogations quant au rôle du cervelet dans la schizophrénie (Turner et al, 2001 ; Martin et al, 1995), les troubles bipolaires (Pollak, 1996) et l'autisme chez l'enfant (Pierce et al, 2001).

Hirsch et al (1984) constatent qu'une malformation cérébelleuse majeure tel qu'un syndrome de DW est associée à un retard mental dans la moitié des cas.
Boddaert et ses collègues (2003) ont mis en relation l'absence de malformations dans la lobulation du vermis et un bon développement intellectuel dans une cohorte de patients atteints d'un syndrome de DW

Connections du cervelet

Le lobe flocculo-nodulaire (archéo-cérébellum) reçoit des afférences cutanées, proprioceptives et vestibulaires. À travers les noyaux vestibulaires, réticulaires et bulbo-pontiques, il contrôle les réflexes du redressement et de l'équilibration de la position érigée.

Le vermis (paléo-cérébellum), grâce aux voies somatotopiques, vestibulaires et sensorielles, contrôle les réflexes de redressement et d'adaptation, permettant ainsi une mobilité axiale et une mobilité d'attitude à la posture. Ces informations retournent vers le tronc cérébral et la moelle épinière à travers les voies des noyaux du toit du IVe ventricule, du noyau rouge et du noyau ventro-latéral du thalamus.

Les lobes latéraux (néo-cérébellum) interviennent dans la régulation des gestes permettant des mouvements proportionnels. Ils reçoivent des informations à travers les afférences proprioceptives, somesthésiques et sensorielles, alors que les afférences corticales passent à travers le pont et les pédoncules cérébelleux moyens. Ils agissent sur le noyau ventro-latéral du thalamus et par-là sur le cortex moteur.

Les noyaux du cervelet (noyau fastigal, noyau intermédiaire, noyau dentelé) sont les points de départ des voies efférentes de contrôle de la mobilité extrapyramidale. Le cortex cérébelleux exerce une action inhibitrice sur les noyaux cérébelleux.

IV. LE SYNDROME DE DANDY-WALKER (DW)

1. Définition

Dans la littérature, la définition du syndrome de DW varie beaucoup (Brown, 1977), mais nous trouvons toujours les points communs suivants (fig. 3-4) :
- dilatation kystique du IVe ventricule
- dysgénésie du vermis cérébelleux
- position surélevée de la tente du cervelet.

Le syndrome de Dandy-Walker regroupe 4 formes anatomiques (tableau 2).

1. Le **Dandy-Walker malformation (DW)** se caractérise par trois signes : une dilatation kystique du IVe ventricule en avant du plexus choroïde, une agénésie totale ou partielle du vermis et un élargissement de la fosse postérieure avec surélévation de la tente du cervelet (fig. 5 ; tiré et modifié de : a : Tuchmann-Duplessis et al., 1982, b: Calabrò et al., 2000). Le LCR circule entre le kyste et le IVe ventricule, et entre le IVe ventricule et la cisterna magna. Selon la taille du kyste, en cas d' herniation à travers le trou occipital (Raybaud, 1982), la communication entre le IVe ventricule et l'espace sous-arachnoïdien périmédulaire peut être comprimée. Certains auteurs pensent que la présence d'une hydrocéphalie est indispensable pour le diagnostic (Hart et al., 1972), alors qu'elle ne l'est pas pour d'autres, comme Hirsch et al. (1984). Selon Pilu et al., une hydrocéphalie prénatale est présente dans 53% des cas (1986). Raybaud (1982), voit la cause de l'anomalie dans la non-perforation du trou de Magendie.

2. Le **Dandy-Walker variante (DWV)**, se caractérise par une formation kystique du IVe ventricule et une hypoplasie de la partie inféro-postérieure du vermis. Le LCR peut passer du kyste au IVe ventricule. La communication entre le IVe ventricule et la citerne magna est possible (Ulm et al., 1997).

Fig. 3: Face médian d'un cerveau normal

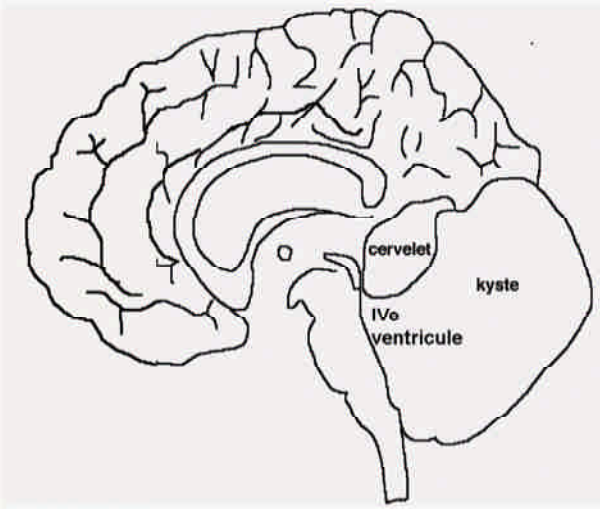

Fig. 4: Schéma du syndrome de Dandy-Walker

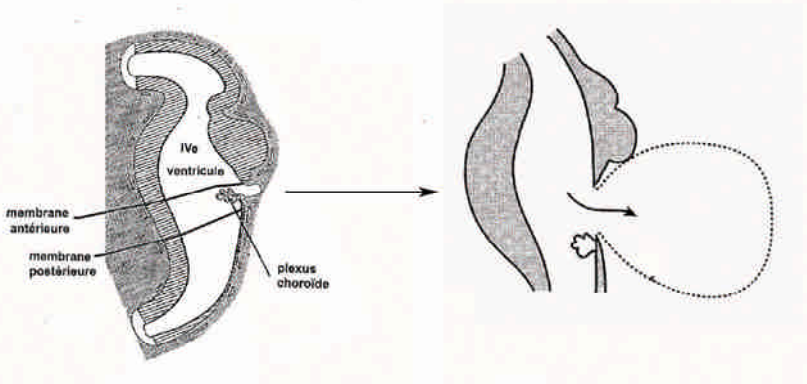

Fig. 5: Développement du kyste dans le syndrome de Dandy-Walker

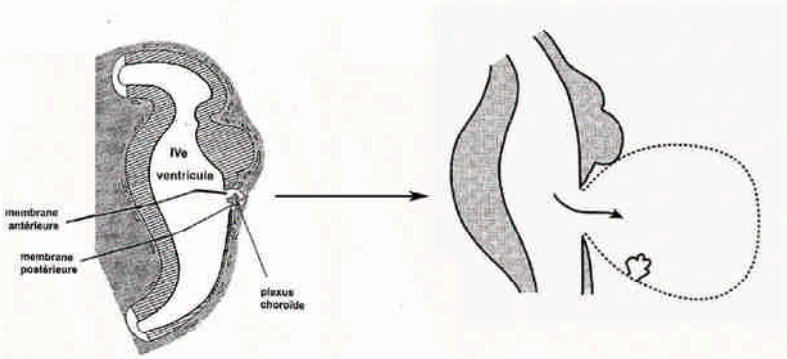

Fig. 6: Développement du kyste dans le syndrome de Dandy-Walker-Blake

3. Le **Dandy-Walker complexe (DWC)** aussi nommé Dandy-Walker-Blake, (Calabrò et al., 2000) se caractérise par une herniation de la choroïde du IVe ventricule vers l'extérieur de ce dernier. La communication entre le IVe ventricule et cette hernie persiste. On note une hypoplasie du vermis par compression (fig. 6 ; tiré et modifié de : a : Tuchmann-Duplessis et al., 1982, b: Calabrò et al., 2000).

4. La **mega cisterna magna (MCM)** est une poche arachnoïdienne de la cisterna magna, anormalement grande, sans malformation vermienne associée. Reybaud (1982) et Barkovich et al., (1989) pensent que le DWM ainsi que le DWV et la mega cisterna magna font une unique malformation embryologique retrouvée à des stades différents de développement. Il postule la présence d'un «Dandy-Walker continuum» (fig.7).

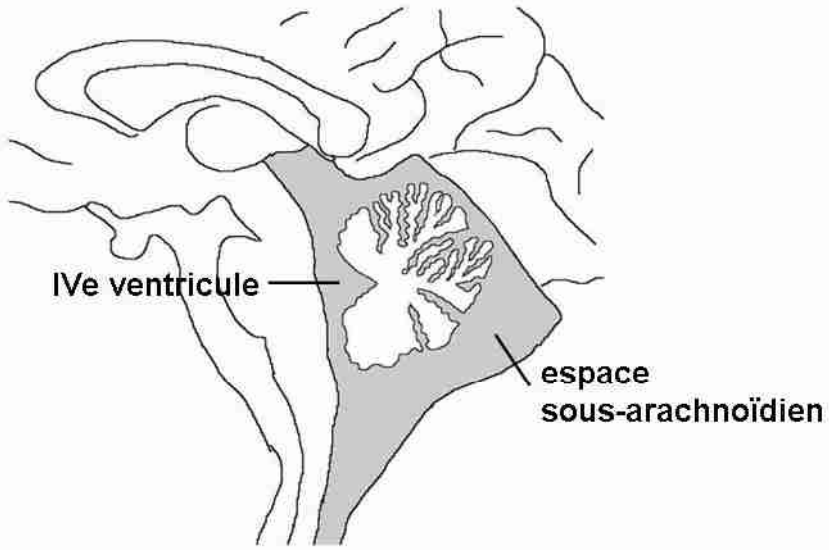

Fig.7: Mega cisterna magna

Tableau 2 : Différentes formes du syndrome de Dandy-Walker

	Vermis	Kyste	Surélévation tente	Atteinte écaille occipitale
DWM	Agénésie totale ou partielle	Dilatation kystique du IVe ventricule	+	+
DWV	Atteinte de la partie inférieure	Dilatation kystique du IVe ventricule	+	+
DWC	Atrophie par compression	Herniation du plexus choroïde à l'extérieur du IVe ventricule	+	+
MCM	Atrophie par compression	Poche arachnoïdienne qui communique avec les trous de Luschka et Magendie	-	-

(Raybaud 1982)

Le terme de «pseudo-Dandy-Walker-variant» est utilisé lorsque les images d'échographie d'un fœtus évoquent ce diagnostic mais que l'évolution l'infirme. Ces faux diagnostics sont dus à des normes de mesures mal adaptées (Laing et al., 1994). Le terme de «pseudo-Dandy-Walker» est retrouvé dans un article en raison d'une obstruction mécanique à l'évacuation du IVe ventricule (Neetens et al., 1978).

Morphologie du kyste

Le kyste est limité en avant par le toit du IVe ventricule, en haut par le vermis, latéralement par les hémisphères cérébelleux et en bas par la dure-mère qui tapisse la fosse occipitale (fig. 2 et 3) (Tan et al., 1995). Histologiquement, la paroi du kyste se compose à l'extérieur d'une couche de cellules d'origine arachnoïdienne, au milieu par des quantités variables de cellules gliales, alors que la couche intérieure évoque des cellules épendymaires (Masuzawa et al., 1984). Des variations (Hart et al., 1972) sont décrites sous forme de cellules de la pie-mère comme couche extérieure et de cellules nerveuses dans la couche intermédiaire.

2. Embryologie du syndrome de Dandy-Walker (DW)

Les 4 structures atteintes (kyste, vermis, os, tente du cervelet), qui définissent le syndrome de DW, suivent l'évolution suivante.

a. Le kyste

Les kystes de la fosse postérieure en position médiane dérivent tous de la membrane antérieure ou postérieure du toit du IVe ventricule. Normalement, la membrane antérieure fusionne avec le plexus choroïde et la membrane postérieure se perfore, donnant naissance aux trois foramens qui permettent au LCR de quitter les ventricules et de rejoindre la citerne cérébello-médullaire.

Kyste du Dandy-Walker malformation (DWM) et du Dandy-Walker variante (DWV)

La membrane antérieure, au lieu de fusionner avec le plexus choroïde, forme une poche qui donne le kyste. Le plexus choroïde n'est pas entraîné dans cette poche. Le kyste et le ventricule communiquent, laissant circuler le LCR librement. Le kyste ne provoque donc pas une grande compression du vermis ou des hémisphères cérébelleux. À la naissance, le diamètre antéro-postérieur du kyste mesure de 3,5 à 7 mm (Russ et al., 1989). (fig. 5)

Le Dandy-Walker complexe (DWC)

Le processus aussi appelé Dandy-Walker Blake (Calabrò et al. : 2000; Manto et Jacquy, 2001 ; Tortori-Donati et al., 1996), comme dans le DWM et le DWV, implique la membrane antérieure mais, durant la formation de la poche, le plexus choroïde et la membrane postérieure du toit du IVe ventricule sont entraînés à leur tour à l'extérieur du IVe ventricule. La communication entre le kyste et le IVe ventricule persiste. L'hypothèse avancée est un retard de l'ouverture des trous de Luschka et Magendie au cours du 3e mois embryologique, à l'origine de la présence d'un déséquilibre des pressions : l'augmentation transitoire de la pression entraînerait le plexus choroïde vers l'extérieur du IVe ventricule (fig. 6).

La méga cisterna magna (MCM)

Selon Barkovich et al. (1989), le DWM, le DWV et la MCM sont une unique malformation embryologique qui se retrouve à des stades de développement différents. La mega cisterna magna est une expansion au-delà de 10 mm de diamètre sur le plan antéro-postérieur de la cisterna magna. La cisterna magna est un espace sous-arachnoïdien limité en avant par la face dorsale du bulbe, en haut par la partie inférieure du vermis, latéralement par les

amygdales cérébelleuses et en arrière par le feuillet arachnoïdien. Dans la mega cisterna magna, le liquide céphalo-rachidien (LCR) communique avec le IVe ventricule. (fig. 7)

Autres malformations

Les kystes arachnoïdiens rétro-cérébelleux entrent dans le diagnostic différentiel radiologique et se forment également à partir des membranes antérieure et postérieure. On distingue deux formes : la première, la plus fréquente, est représentée par une poche rétro-bulbaire communiquant librement avec le IVe ventricule et l'espace sous-arachnoïdien, alors que la seconde forme est composée d'une poche fermée sous pression, qui ne communique ni avec l'espace arachnoïdien, ni avec le IVe ventricule. Cette absence de communication provoque une augmentation de pression qui est à l'origine de la compression du vermis cérébelleux et d'une atteinte de l'os occipital. Ces deux formes de kystes arachnoïdiens, en raison de leur volume, peuvent expliquer une macrocéphalie.

b. Le vermis

Dès le 40e jour du développement embryologique, les lèvres rhombiques se forment et, entre elles, un renflement apparaît et envahit le toit du IVe ventricule qui donne le vermis. Dans le DWM et DWV, le vermis est aplasique ou hypoplasique dans sa partie inférieure. Dans le DWC (Blake), ou dans la méga cisterna magna, le vermis est comprimé par la formation kystique sans aplasie ou hypoplasie.

c. Les malformations de la tente du cervelet et de l'os

Le crâne ne s'ossifie entièrement qu'après la croissance cérébrale qui s'achève dans la petite enfance. Le crâne, comme la faux du cervelet, sont d'origine mésodermique précordiale et se différencient entre les 3e et 10e semaines de gestation. Pour expliquer ces malformations, deux hypothèses peuvent être avancées : d'une part un mauvais développement embroylogique, d'autre part un déplacement en raison des structures anatomiques modifiées. Aucun auteur ne prend précisément position par rapport à ces hypothèses. Les malformations de la tente et de la faux du cervelet ainsi que de l'écaille occipitale sont observées dans toutes les formes du syndrome de DW et ne sont pas un critère diagnostique (Raybaud, 1982).

3. Etiologie

De nombreux cas de syndrome de DW ont été décrits. Il s'agit le plus souvent de cas uniques, fréquemment associés à d'autres malformations. L'étiologie est principalement génétique et/ou environnementale mais peut aussi être consécutive à des malformations congénitales, des infections, des traumatismes, un problème d'équilibre de la pression du liquide céphalo-rachidien, la persistance de vestiges embryonnaires, des lésions vasculaires (Jenkyn et al., 1981), la présence de substances tératogènes et un diabète maternel (Bruyere et al., 1980).

a. Origines génétiques

Cas héréditaires et mode de transmission

En 1946, Bonnevie et Brodal décrivent dans un article des souris domestiques avec une malformation cérébrale (hydrocéphalie, dilatation kystique du IVe ventricule, malformation de la partie inférieure du vermis) transmise de manière récessive. Dans les familles porteuses du syndrome de DW, certains cas n'ont pas de syndrome malformatif associé, alors que d'autres sont associés à des syndromes malformatifs connus pour se transmettre selon la loi de Mendel.

Dix descriptions de cas familiaux de syndrome de DW ont été retrouvées (tableau 3). Ces cas touchent des fratries, des jumeaux dizygotes (Ulm et al., 1999) ou homozygotes (Koul et al., 2000), des nièces et oncles. Seuls Jenkyn et al. (1981), Engelhard et Meyer (1995) et Hirsch (1984) décrivent des cas familiaux vivants et sans malformation majeure associée. Parmi ces auteurs, Engelhard et Meyer (1995) décrivent des sœurs dont le syndrome de DW a été diagnostiqué à l'âge adulte.

Tableau 3 :

Benda (1954)	4 frères et sœurs, atrophie du corps calleux dans le premier cas, dans trois cas autopsie non autorisée
Chemke et al. (1975)	3 frères et sœurs, malformations oculaires majeures et cérébrales associées. Autosomal récessif
Saitoh et al. (1978)	Frère et sœur, malformations cérébrales majeures
Lehman (1981)	2 jumeaux : un en bonne santé, l'autre avec une hydrocéphalie
Jenkyn et al. (1981)	2 jumeaux mâles en bonne santé
Hirsch et al. (1984)	Oncle et nièce; pas d'information sur la santé
Engelhard et Meyer (1995)	2 sœurs en bonne santé jusqu'à 53 et 50 ans
Ulm et al. (1999)	Jumeaux dizygotes+1 frère ; analyse chromosomique normale
Koul et al. (2000)	Jumeaux monozygotes avec neurofibromatose et dysmorphie faciale
Planas et al (2003)	2 frères avec DWM et mesomelic camptomelia et polydactilie un frère avec agénésie et l'autre avec hypoplasie du vermix caryotype 46xy

Le syndrome de DW cohabite avec diverses malformations connues pour leur transmission familiale très fréquente (Murray et al., 1985).

Plusieurs de ces syndromes ont été associés à un syndrome de DW : la lissenencéphalie de Warburg, le syndrome de Coffin-Siris, de Joubert, de Mohr, de Meckel-Gruberet, le syndrome de Faser et celui d'Aicardi. Tous ces syndromes sont autosomaux récessifs sauf le dernier qui est autosomal dominant (Aase et Smith, 1968 ; Hall et al., 1982).

Recherche de chromosomes ou gènes impliqués

Des analyses génétiques concernant des personnes porteuses d'un syndrome de DW manquent parfois dans les cas cités dans la littérature et celles qui ont été faites ne montrent pas toujours une atteinte des chromosomes ou des anomalies génétiques.

Plusieurs gènes jouent un rôle dans le développement embryologique du cervelet et de la fosse postérieure (Patet et al., 2002 ; Barkovich et al.,1989), mais aucune mutation génétique ou anomalie chromosomique unique n'est mise en lien direct avec le syndrome de DW. On relève 33 à 44% de porteurs d'un tel syndrome avec un caryotype normal (Russ et al.,1989; Snijders et al.,1996).
Lors de la découverte d'une mutation ou d'une atteinte chromosomique, le syndrome de DW coexiste avec d'autres malformations. Il est ainsi difficile de différencier l'atteinte génétique ou chromosomique qui détermine spécifiquement le syndrome de Dandy-Walker.

Les chromosomes 18 et 13 sont les plus fréquemment impliqués dans un syndrome de DW (Ulm et al.,1997; Nyberg et al.,1991, McCormark et al.,2002). On trouve alors des trisomies, des triploïdies, des déplétions partielles du long bras ou des trisomies mosaïques. Les chromosomes 9 et 17 sont plus rarement impliquées, mais présentent aussi des trisomies et des triploïdies. Le syndrome de Turner (XO) est également associé au syndrome de DW (Murray et al 1985, Cazorla et al., 2003).

b. <u>Facteurs environnementaux</u>

Au niveau embryologique, le syndrome de DW est produit par un défaut de croissance et de développement entre la 7e et la 12e semaine de gestation (Murray et al., 1985).

Divers facteurs environnementaux agissant durant cette période ont été relevés, même si le nombre de cas décrits est très réduit :

- Virus de la rubéole (Tal et al., 1980)
- CMV (Ceballos et al., 1976)
- Toxoplasmose (Raimondi et al 1969)
- Coumar (Kaplan et al., 1982)
- Alcool (Wisniewski et al., 1983 ; Clarren et Smith, 1978)
- Diabète maternel (Bruyere et al., 1980)
- Isotretinoïne (rétinoïde tératogène ; Accutane) (Benke, 1984)

- Déficit alimentaire durant la grossesse en riboflavine (vitamine B2) (Hirsch et al., 1984)

4. Signes cliniques

La clinique du syndrome de DW peut être dramatique ou très discrète. Ces différences s'expliquent (Murray et al., 1985) par la taille du kyste, la vitesse d'apparition de l'hydrocéphalie et les complications liées à l'évolution naturelle de cette formation comme des hémorragies (Matsumaru et al., 1984). Le syndrome de DW est diagnostiqué en majorité avant l'âge de 1-3 ans.

Actuellement, le diagnostic se fait par ultrasons dans le cadre du suivi de la grossesse. De la 5e à la 6,5^{e} semaine, on distingue à l'ultrason un gros espace liquidien en regard de la courbure nucale qui correspond au futur IVe ventricule (fosse rhomboïde). Ce ventricule est rapidement comblé par la croissance des hémisphères cérébelleux. L'absence de comblement de cet espace par persistance de liquide doit alerter dès la 7e semaine de gestation. En cas de doute, l'IRM cérébrale du fœtus peut aider à préciser le diagnostic.

Signes cliniques infantiles

Les premiers signes à la naissance ou durant les premiers mois de vie d'un DWM sans malformation associée sont une hydrocéphalie, un ralentissement moteur, un développement psychomoteur retardé et des épilepsies. Plus tard, on observe des hydrocéphalies progressives avec une clinique évocatrice incluant des signes oculomoteurs, des céphalées, des nausées, une léthargie, une ataxie, une surdité de transmission, une diminution du QI dans 50 à 70% des cas (Boddaert et al 2003 ; Pascual-Castroviejo et al., 1991), des crises épileptiques, un retard à la marche et des difficultés de tonus (hyper- ou hypotonie) (Osenbach et al., 1992; Reddy et al., 2000). La mortalité se situe entre 25 et 45% (Ondo et al., 1996).

Signes cliniques chez l'adulte

Chez les adultes sans malformation majeure associée, le syndrome de DW peut rester muet ou très discret malgré une importante atteinte cérébelleuse. 73% des adultes atteints d'un

syndrome de DW présentent des anomalies neurologiques, même minimes. Le syndrome de DW peut aussi décompenser progressivement ou brusquement à l'âge adulte.

Les raisons précises de cette longue période asymptomatique restent inconnues, de même que les raisons de la décompensation progressive du syndrome de DW. Ces raisons semblent se situer dans le déséquilibre existant entre la production de LCR et son absorption qui se produit tardivement chez les adultes. Plusieurs hypothèses (Walker, 1944, Maloney, 1954, Zander et Foroglou, 1968) sont avancées pour expliquer ce retard :

1. le plexus sécrétant est petit au départ et grandit par la suite (découverte d'autopsie);
2. il existe des communications entre le kyste et l'espace sous-arachnoïdien (Reddy et al., 2000) qui permettent une réabsorption du liquide;
3. de nombreux vaisseaux dans la membrane du kyste contribuent à cette évacuation.

L'équilibre de ces trois mécanismes pourrait être perturbé en raison d'une altération des capacités de résorption, en particulier d'une atteinte de la circulation sanguine vertébro-basilaire.

La clinique, lors d'une décompensation lente, peut se manifester par des céphalées, des difficultés d'équilibre, une diminution progressive des capacités cognitives (Engelhard et al., 1995) et un changement de caractère (Udvarhelyi et al., 1975).
Différents symptômes isolés sont aussi signalés, tels que des troubles sensoriels unilatéraux, un nystagmus, une ataxie, des syncopes, des hémorragies cérébrales sur rupture de vaisseaux entourant le kyste, des troubles neurophysiologiques (Pollak et al., 1996) ou des troubles schizophréniformes (Turner et al., 2001). Selon Osenbach et al. (1992), on note 10% de crises épileptiques qui conduisent au diagnostic de syndrome de DW chez des enfants âgés ou des adultes. Des cas de surdité unilatérale d'apparition brusque, des pertes du champ visuel, voire des perturbations de l'axe hypophysaire, des trémors discrets aux membres inférieurs, sont aussi décrits.

Lorsque la clinique se manifeste de manière aiguë (nausées, vomissements, céphalées, nystagmus, oedèmes papillaires, etc.), une augmentation brusque de la pression intracrânienne en est l'origine.

Age au diagnostic

L'ultrasonographie devenant un examen de routine, le syndrome de DW est actuellement diagnostiqué à 80 % avant la première année de vie. Les chiffres peuvent diverger : selon l'étude de Kumar et al., publiée en 2001 sur 42 cas, 28% sont diagnostiqués avant la première année de vie, 19% entre la première et la troisième année de vie, 34% entre la troisième et la cinquième année et 19% après la cinquième année. Actuellement, le diagnostic peut être posé in utero à partir des 22-23e semaines de gestation; et en cas de doute, une IRM fœtale est pratiquée.

Répartition hommes / femmes

Les chiffres divergent, probablement en raison du nombre de cas limités, donc statistiquement peu significatifs. Hart et al. (1972) conclut à une répartition égale entre hommes et femmes, Kölble et al. (2000) citent 1,5 femmes pour 1 homme et Pascual-Castroviejo et al. (1991) 3 femmes pour 1 homme. Murray et al. (1985), dans la reprise de plusieurs études, arrive à une répartition de 57 femmes pour 51 hommes.

Incidence du syndrome de Dandy-Walker

Le syndrome de DW est décrit depuis un siècle. En 1984, Hirsch et al. répertoriaient 315 cas associés ou non à d'autres malformations et, en 1990, donc 6 ans plus tard, Pascual-Castroviejo et al. (1991) relèvent la description de plus de 500 cas. Cette augmentation de descriptions s'explique par l'utilisation élargie de méthodes diagnostiques non invasives prénatales et également par les investigations par imagerie cérébrale post-natale. Malgré les nombreux cas répertoriés, le type d'étude, les méthodes diagnostiques et d'investigations et les définitions variables utilisées, un reflet épidémiologique cohérent ne peut pas être donné.

Trois études publiées en 1989, 1992 et 1996 (Russ et al., 1989, Osenbach et al., 1992, Ondo et al., 1996) établissent une incidence de 1/25'000 à 1/35'000 naissances. La fréquence du syndrome est certainement beaucoup plus élevée, nombre de grossesses n'arrivant pas à terme en raison de l'association du syndrome de DW à d'autres malformations létales.

L'hydrocéphalie, qui complique le syndrome de DW, est très commune, puisqu'elle est présente dans environ 90% des cas selon Hirsch et al. (1984). Ce chiffre est probablement surestimé, car l'hydrocéphalie est une urgence médicale qui oblige à une sanction chirurgicale rapide. Le syndrome de DW se retrouve dans 2,2% (Shurtleff et al., 1975) à 4% (Cedzich et al., 1999) des cas d'hydrocéphalie. À noter que la prévalence de l'hydrocéphalie représente 1 à 1,5 cas pour 1000 naissances.

Diagnostic différentiel chez l'adulte

Le syndrome de DW se manifeste de manière très variée et peut évoquer de nombreux diagnostics. Avec l'aide de l'imagerie cérébrale, des diagnostics tels des AVC, des tumeurs ou des malformations du tronc cérébral comme dans le syndrome d'Arnold-Chiari, sont rapidement posés.

La difficulté diagnostique apparaît lors de kystes d'origine embryologique situés en position médiane dans la fosse postérieure. Ces kystes dérivent de la membrane antérieure ou postérieure du toit du IVe ventricule (Hart et al., 1972). Malgré les progrès de l'imagerie cérébrale, un diagnostic durant le vivant du patient, même lors d'une intervention chirurgicale, peut être difficile: les définitions et les classifications ne sont pas unanimement acceptées, les variations anatomiques sont importantes, les liens entre structures anatomiques très complexes et l'association du kyste avec d'autres malformations très compliquées.

La classification établie Raybaud en 1982, reprise par Tan et al. en 1995, nous permet d'établir le diagnostic différentiel des kystes en position médiane postérieure :

1. le syndrome de Dandy-Walker.
2. la mega cisterna magna.
3. le kyste arachnoïdien ayant une communication avec le IVe ventricule ou avec l'espace sous-arachnoïdien.
4. le kyste arachnoïdien sans communication avec le LCR circulant.

Ces 3 structures décrites de manière plus détaillée dans le chapitre consacré à l'embryologie peuvent provoquer une atrophie vermienne par un effet de masse, atrophie qui peut être très marquée en présence d'un kyste arachnoïdien fermé et qui peut donner l'impression d'un DWV.

5. Syndromes malformatifs associés

De nombreuses malformations situées dans système nerveux central (SNC) ou en dehors du SNC sont associées de manière très systématique ou exceptionnelle au syndrome de DW. Les causes de ces malformations sont en majorité d'origine génétique ou chromosomique, même si on note des raretés, comme l'embryopathie à hypovitaminose K.

Le syndrome de DW est fréquemment associé aux malformations de l'ectoderme et/ou du mésoderme. On rencontre souvent des atteintes des yeux, des os du crâne, de la face, y compris des atteintes du palais, une atteinte des os (os longs, courts, côtes, vertèbres), des doigts, des articulations, du système uro-génital et, plus rarement, une atteinte de la peau, des ongles et des cheveux, une atteinte des systèmes auditif, intestinal et cardio-vasculaire et une atteinte du foie et de la vésicule biliaire (tableau 4).

Tableau 4 : Principaux dérivés des feuillets embryonnaires

Ectoderme	Système nerveux central Système nerveux périphérique Épithélium sensoriel Hypophyse Épiderme, phanères Glandes sous-cutanées Glande mammaire Email des dents Médullosurrénale
Mésoderme	Squelette (os, cartilage) Tissu conjonctif, y compris les méninges Muscles (striés, lisses) Système cardio-vasculaire et lymphatique, cellules sanguines Reins, voies urinaires hautes Appareil génital (gonades, voies génitales) Péricarde, plèvre, péritoine Rate Corticosurrénale
Endoderme	Tube digestif (épithélium) Foie, pancréas Appareil respiratoire (épithélium) Oreille moyenne, trompe d'Eustache Thyroïde, parathyroïdes (parenchyme) Thymus, amygdales (parenchyme) Vessie, urètre (épithélium)

Si l'on considère le calendrier du développement, on note que plusieurs des organes affectés achèvent leurs développements entre les 12e et 16e semaines, comme le cervelet, le palais complet, le cœur, le système uro-génital, les os et la peau ; le syndrome de DW se forme entre la 7e et la 12e semaine.

Les malformations associées au syndrome de DW appartiennent soit à des syndromes malformatifs bien définis, soit elles sont isolées. Parmi les syndromes bien définis, on retrouve un syndrome de DW de manière quasi systématique dans les syndromes de Goldston, des 3C (Ritscher-Schinzel: syndrome cranio-cérébello-cardiaque), d'Aicardi, de Walker-Warburg, de Pascual-Castroviejo II, de Phace, de Váradi-Papp et, dans un cas sur deux, dans le syndrome de Fryns (Albanese et al., 1991). Dans d'autres syndromes, comme celui de Down, l'association avec le Dandy-Walker semble fortuite.

Syndromes associés au Dandy-Walker

Les malformations associées au syndrome de DW appartiennent parfois à des syndromes bien décrits ; nous en avons dénombré 52 différents dans la revue de la littérature.
Nous présentons ci-dessous les syndromes les plus fréquemment concernés.

Syndrome d'Aicardi

Il s'agit d'une maladie génétique avec transmission dominante liée au chromosome X, donc létal pour les mâles. Ce syndrome comprend les anomalies suivantes: microcéphalie, absence partielle ou totale du corps calleux, atteintes des ventricules latéraux et du 3e ventricule; au niveau neurologique : déficience mentale, hypotonie, spasme infantile et EEG perturbé, atteinte oculaire sous forme d'une chorio-rétinopathie, microphtalmie, nerf optique en colombe. On note occasionnellement des atteintes des côtes, des atteintes rénales, hépatiques (Aicardi et al., 1965). Peu d'enfants ont pu survivre après l'adolescence. Un retard mental sévère associé à des crises épileptiques est courant.

Syndrome Walker-Warburg

Il s'agit d'une maladie autosomale récessive.
Dans les anomalies on note l'absence de circonvolutions cérébrales (lissenencéphalie) (Walker, 1942) ou une microgyrie, une fréquente hypoplasie ou absence du septum pellucidum et l'absence de corps calleux (Warburg, 1976 et 1978). Dans tous les cas de syndrome de Walker-Warburg, il existe une malformation cérébelleuse remplissant dans 53% les critères du syndrome de DW. Une atteinte des yeux avec anomalie de la chambre antérieure, de la rétine et parfois présence d'une microphtalmie sont notés dans 55% des cas. Dans quelques cas, des problèmes de fusion du palais, des microcéphalies, des dysplasies rénales, des imperforations anales et des malformations du conduit auditif externe sont constatés. La majorité des enfants décède au cours des premiers mois de vie. Les survivants présentent un retard mental sévère avec fréquentes crises d'épilepsie.

Syndrome de Fryns de type 3

Ce syndrome est rare, autosomal récessif, avec une atteinte crânio-faciale comprenant un faciès caractéristique : écartement des yeux, fente palatine, micro-rétrognathie, malformation du thorax et des poumons, des bras et mains sous forme d'hypoplasie, atteinte urogénitale. Au niveau du SNC : 50% des cas ont un syndrome de DW. Sont aussi observées des malformations aux niveaux des yeux (cornée trouble, dyspasie de la rétine, strabisme, glaucome), du SNC (agénésie du corps calleux, du bulbe olfactif), du système digestif (malformation et non-fixation digestive), urinaires (agénésie rénale, reins polykystiques), cardiaques et des os claviculaires (Fryns et al., 1979). Seul 14% des cas survivent et présentent généralement un retard mental sévère.

Syndrome de Phace

Ce syndrome est l'acronyme de «Posterior fossa abnormalities, extensive Heamangioma of the face, Arterial abnormalities, Coarctation of the aorta, Cardiac defects, Eye abnormalities». Il se classe dans les hémagiomes cutanés associant des malformations cardiaques et de l'aorte (26%), artérielles (41%), ophtalmologiques (23%). La fréquence de ce syndrome est mal définie avec 74% de syndrome de DW ou d'autres malformations de la fosse postérieure. Comme pour le syndrome de Pascual-Castroviejo, l'évolution du syndrome de Phace dépend

de l'importance des malformations vasculaires, y compris les hémangiomes qui peuvent obstruer les voies respiratoires (Frieden et al., 1996).

Syndrome de Pascual-Castrowiejo

Il s'agit d'un syndrome décrit pour la première fois par Pascual-Castroviejo en 1978, très proche, voire similaire au syndrome de Phace. Au niveau cérébral, on note un syndrome de DW et une anomalie artérielle intracérébrale, avec des angiomes artériels intra- ou extra-cérébraux. Une étiologie génétique n'est pas clairement déterminée et le pronostic dépend des anomalies artérielles et de leur évolution.

Syndrome de Váradi-Papp

Décrit par Váradi et al. en 1980, il est caractérisé par un syndrome orofacial et digital. La survie de l'enfant dépend de l'importance des malformations. Plusieurs syndromes de ce type ont été définis. Le 4e type inclut un DWM, une hypoplasie du corps calleux et des manifestations hypothalamiques variées comme des troubles du comportement alimentaire et des hyperthermies.

Syndrome des 3C (Ritscher-Schinzel : cranio-cérébello-cardiaque syndrome)

Il s'agit d'une maladie rare, autosomale récessive, avec l'hypothèse d'un déficit de l'hormone de croissance intra-utérine. Il est caracterisé par des atteintes cranio-faciales (macrocéphalie, hypertélorisme, os nasal déprimé, palais étroit) et cardiaques (malformation du septum atrio-ventriculaire). Parfois malformation des mains, des yeux et retard mental (Ritscher et al., 1987). Peu d'enfants ont dépassé la pré-adolescence en raison des graves malformations cardiaques.

Syndrome de Goldston

Ce syndrome est une malformation familiale rare appelé également syndrome cérébro-hépato-rénal. Il s'agit d'une combinaison d'un DWM, de lésions rénales et hépatiques sous forme d'une fibrose (Moerman et al., 1993).

Syndrome de Ellis-van Creveld

Ce syndrome a été décrit pour la première fois en 1940. Actuellement plus de 200 porteurs de cette malformation sont répertoriés. Ce syndrome est caractérisé par un développement irrégulier des extrémités qui reste courts avec polydactylie. Des malformations de la bouche, une atteinte cardiaque, un syndrome de DW et une agénésie rénale sont également présents.

6. Traitement du syndrome de Dandy-Walker

Le traitement de ce syndrome est chirurgical. Il s'agit d'une neurochirurgie délicate, principalement en raison des malformations associées qui impliquent, de cas en cas, des variations anatomiques avec une circulation différente du LCR (Kawaguchi et al., 2003).
Plusieurs cas de figure sont à considérer.

A) Découverte d'une malformation cérébrale kystique durant le suivi de la grossesse : deux attitudes sont proposées: 1) intervenir par endoscopie in utero entre la 24ème et la 32ème semaines de gestation (Cavalheiro et al., 2003) pour créer avec une canule un shunt ventriculo-amniotique, lequel sera remplacé à la naissance par un shunt ventriculo-péritonéal. 2) une attitude plus prudente est défendue par Pierre-Kahn et al. (2003) qui propose, en raison du diagnostic différentiel délicat entre variante de la norme et hydrocéphalie ou kyste, d'observer et de suivre l'évolution après la naissance avant d'intervenir chirurgicalement.
B) A la naissance deux attitudes très contrastées sont aussi relevée: 1) intervenir avec un shunt dans tous les cas de figure pour éviter la compression des structures cérébrales due au kyste ou à une hydrocéphalie (Miyamori et al., 1999). 2) Bindal et al. (1990) proposent de n'intervenir qu'en cas de signes de souffrance cérébrale.

Un grand débat existe dans la littérature quant à la technique chirurgicale employée: craniotomie suboccipitale pour inciser le kyste; mise en place d'un cathéter avec différentes

valves (Jain et al., 2000) allant du kyste au péritoine ou d'un ventricule au péritoine, ou les deux méthodes à la fois. (Mohanty 2003, Almeida et al., 1990, Osenbach et al., 1992)
Les complications sont des dysfonctionnements du cathéter, un déplacement de ce dernier avec des lésions mécaniques consécutives (perforations thoracique, abdominale ou cérébrale) ou des infections (Lee et al., 1995, Christop et al., 1995).

7. Revue de la littérature des cas adultes du syndrome de Dandy-Walker

Dans la littérature, on trouve plusieurs articles consacrés à des adultes porteurs d'un syndrome de DW sans signe clinique particulier, qui sont restés longtemps asymptomatiques. 34 cas de personnes adultes ont été retenus dont le plus âgé a 75 ans (tabl. 5). L'âge moyen est de 37 ans, avec une fourchette allant de 16 à 75 ans. La répartition femme/homme et de 20 femmes et 14 hommes. La majorité des cas sont découverts en raison de plaintes cliniques pouvant exister depuis de nombreuses années ou quelques heures. Ces signes cliniques peuvent être interprétés comme des signes d'augmentation progressive de la pression intracrânienne. Les symptômes d'appel les plus fréquents et les raisons de consultations sont des céphalées, par moment chroniques, pouvant s'étaler sur plusieurs années (15 cas sur 34) et des symptômes neurologiques d'une atteinte cérébelleuse comme des vertiges, une ataxie ou un nystagmus (15 cas sur 34). D'autres signes d'appel sont une atteinte de la vue (5 cas sur 34), une augmentation brusque de la pression intracrânienne (4 cas sur 34), des crises épileptiques (3 cas sur 34), des troubles de l'audition (2 cas sur 34) et d'autres symptômes comme 2 cas de diminution des capacités intellectuelles progressives, 2 cas de léthargie, 1 cas de syncope.

Sept cas ont été diagnostiqués de manière fortuite :

- Peterson et al. (1983) : céphalées d'origine musculaire chez une femme de 17 ans;
- Yamamoto et Waga (1984) : symptômes neurologiques sur discopathies cervicales et lombaires chez un homme de 50 ans;
- Stovall et Venkatesh (1988) : accident de voiture chez un homme de 30 ans;
- Matsumaru et al. (1992) : hémorragie cérébelleuse chez un homme de 65 ans;

- Cone (1995) : accident de la circulation chez un homme de 39 ans;
- Iancu et al. (1996) : symptômes hystériformes chez une femme de 19 ans;
- Joy et al. (2001) : investigation d'une aménorrhée primaire chez une femme de 32 ans;
- Notre cas: une femme de 48 ans, dans le cadre d'un bilan d'extension d'un cancer.

tableau 5 : cas adultes à travers la littérature

Auteurs	Âge/sexe	circonstance de la découvrte	1er signes du DWM	remarques
Sachs 1941	16/M	vertiges + douleurs nuque et tête suite à un accident de sport ataxie et Romberg instable. 24 h après l'admission arrêt cardio-resp.et signe d'engagement, réanimation.	crises épi. à 12 mois épisode de latéralisation transitoire à l'âge de 6 ans	DWM
Walker 1944	20/F	céphalées à 15 ans	tête large à la naissance difficultés d'équilibre	
Colemann et al1948	17/M	céphalées et baisse de la vue ataxie	céphalées fréquentes	
Whitten et al 1962	21/M	céphalées, vomissements, oedème papillaire un mois après un traumatisme mineur à la tête	absent	DWM
D'Agistino et al 1963	23/F	20 ans: faiblesse progessive 22 ans: cécité complète œil G et dim. AV œil D puis récupération partielle de la vision ddc 22 1/2 ans : douleurs MI G 4 mois avant consult.: modification dela voix, nystagmus	tête large à la naissance	
Baker & al 1971	17/F	douleurs nuque, yeux 3 mois avant : convulsion, trouble équilibre.	tête large à la naissance	DWS + syringomyelie
Gardner & al 1975	72/M	troubles modérés de l'équilibre sensation de pression au niveau de la nuque	troubles équilibre et chute dès 69 ans AVC à 70 ans et ataxie résiduelle occlusion carotidienne partielle dr	**le plus âgé de la série**

Udvarhelyi & Epstein 1975	34/F	céphalées, signes d'HIC		
Engelhard & Trostdorf 1975	40/M	consultation pendant des céphalées	depuis l'âge de 28 ans : céphalées occipitales et paresthésie MS D ou du MI D d'une durée de 15 à 120 min avec chute	DWV
Lipton & al 1978	34/F	céphalées durant 1 an, puis nausées, vomissements, diplopie, engourdissement côté g, vertiges, ataxie		spina bifida C7-T1 anormalies atrérielles cérébrales DWM
Lipton & al 1978	49/F	céphalées puis vomisssements 6 moisplus tard, instabilité à la marche, vertiges œdème papillaire, dysmétrie		DWM
Cox 1979	27/M	céphalées dans le cadre de lunettes mal adaptées, nystagmus		DWM + agénésie du cc Pas d'hydrocéphalie
Peterson & al 1983	17/F	céphalée temporales Dr depuis 4 semaines d'origine musculaire		DWM sans hydrocéphalie pas de signes neurologiques
Yamamoto & 1984	50/M	engourdissemnt brusque de la main G céphalées puis chute	découverte fortuite de DWM	dyscopathie C7 et L4 avec ttt concervateur
Hanigan & al 1985-86	41/M	perte de l'audition status neurologique normal		DWM sans hydrocéphalie
Unsgaard & al 1987	44/M	diarrhées, vommissements, frissons puis aphasie progressive, douleur oeil G, diplopie, chute à dr puis somnolence; HIC aiguë		
Stovall & al 1988	30/M	ancien militaire percuté par une voiture; présente dès lors un diabète insipide,	tête large à la naisssance	DWS avec hydrocéphalie
Muga & al 1992	20/F	crise épileptique à l'âge de 20 ans		reins polykystiques sous dialyse

Matsumaru & al 1992	65/M	état confusionnel Ct-scan montre une hémorragie cérébelleuse G et un syndrome de DW	Absent	DWS
Osenbach & al 1992	28/F	depuis 1 année : céphalées, difficultés modérées d'équilibre, ataxie et hyperréfléxie des MS		DWM; hydrocéphalie
Cone 1995	39/M	accident de la route avec polytrauma, hématome temporal G et extradural G temporo-pariétal	absent	DWM découvert fortuitement sans symptôme
Engelhard & al 1995 **(cas de 2 sœurs)**	53/F	diminution des capacité intellectuelles, ataxie, ralentissement	céphalées depuis des années et difficultés croissantes d'équilibre, diminution des performances intellect	diabète, HTA, dépression DWV
	50/F	céphalées, diminution progressive de l'AV, vertiges, vomissements		diabète, HTA DWV + hydrocéphalie
Sato & al 1996	35/F	depuis 2 semaines: céphalées, vomissements troubles de l'équilibre, ataxie		DWM
Iancu & al 1996	19/F	hystérie avec pseudo-convulsion et chute, céphalées, vertiges et perte de conscience	absent Incorporée à l'armée américaine	DWM sans hydrocéphalie
Jacome 1999	29/M	découverte dans le cadre de crises Grand-mal	tête large à la naissance	DWV
Reddy & al 2000	58/F	léthargie, désorientation, ne répond pas aux consignes simples.		Ct-scan : hydrocéphalie avec DWM. ATCD: HTA, diabète, AVC G en 1995 avec troubles de l'équilibre résiduels droits
Calabrò & al 2000	61/F	syncope de quelques minutes nystagmus horizontal modéré	?	DW Blake
Calabrò& al 2000	62/F	depuis 2 ans: vertiges, chutes, céphalées à l'admission: nystagmus horizontal modéré Romberg instable discret œdème papillaire ddc	?	DW Blake

Joy & al 2001	32/F	investigations pour aménorrhée primaire		Malform. cardiaque congénitale faible taux de LHRH
Manto 2001	29/F	depuis 5 ans : céphalées, épreuve doigt-nez instable à droite, tremblements épaules après efforts	?	
Manto 2001	39/F	depuis 17 ans : céphalées, dysmétrie ddc	?	
Turner 2001	18/F	diminution des performance sociales avec perte du travail. Evolution schizophrénique avec sy. positive et négative		DWV sans hydrocéphalie
Freemann& al 2002	75/M	vertiges, accouphènes et surdité partielle d'apparition brusque; dx d'un DWS il y a 3 ans suite à un état confusionnel bref	déjà un épisode de vertiges il y a 11 ans	DWM absence de corps calleux
Cas HCU 1985	48/F	Bilan d'extension pour un Ca pulmonaire, nystgmus rotatoire, strabisme divergent OG		maladie d'Ehlers-Danlos microdactylie 3-4-5- main G

V. DESCRIPTION D'UN CAS ADULTE

Femme âgée de 52 ans, sans handicap physique ou psychique connu.

À 27 ans, elle doit subir une mastectomie gauche en raison d'un carcinome canalaire invasif T3N0M0 traité par radiothérapie complémentaire.

À 47 ans, on diagnostique un carcinome lobulaire invasif PT3N1BIV (8/9 ganglions envahis) du sein droit, traité par chirurgie et radiothérapie.

À 49 ans, elle présente des problèmes digestifs allant jusqu'à une iléostomie en raison de complications d'une maladie de Ehlers-Danlos de type IV. Cette maladie a été diagnostiquée par la clinique, par les méthodes biochimiques et génétiques.

Au status, on décrivait déjà une microdactylie des 3è, 4è et 5è doigts de la main droite, un strabisme divergent de l'œil gauche et un nystagmus rotatoire dans les regards extrêmes des deux côtés. Anamnestiquement, aucune céphalée chronique, aucun trouble de l'équilibre ou de retard dans le développement psychomoteur n'ont été relevés.

Suite à la découverte de métastases osseuses originaires du carcinome mammaire au niveau lombaire, une chimiothérapie est mise en route. Un CT-scan cérébral (fig. 8) est effectué dans le bilan d'extension, qui met en évidence une malformation de type Dandy-Walker ainsi qu'une image suspecte d'un anévrisme de l'artère sylvienne droite due probablement à la maladie d'Ehlers-Danlos. Malgré la chimiothérapie, l'évolution se caractérise par une cachexie majeure, une pancytopénie et une surinfection pulmonaire. La patiente décédera à 52 ans dans une structure de soins palliatifs.

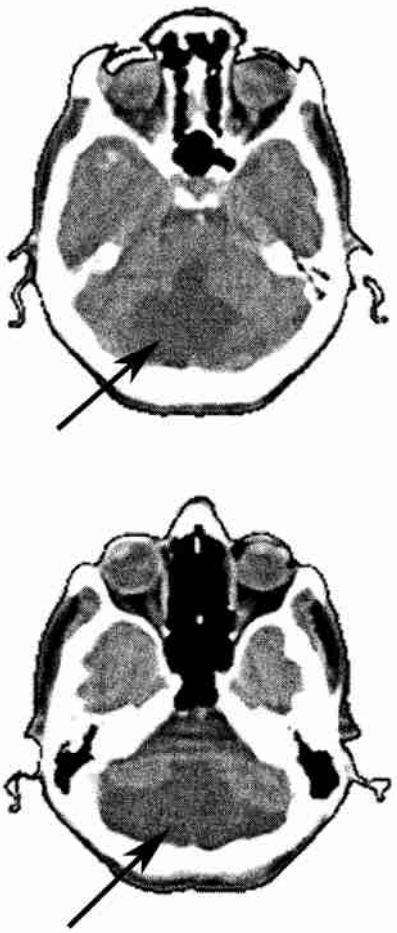

Fig. 8: Imagerie cérébrale: Kyste dans la fossa postérieure

Anatomopathologie :

A l'autopsie du corps cachéctique (25 kg pour 158 cm) aucune métastase n'a été découverte. Le décès est dû à une importante surinfection broncho-pulmonaire abcédante, probablement secondaire aux multiples foyers d'infarcissement parenchymateux sur thrombo-embolies, avec d'importants signes d'aspiration broncho-pulmonaire.

Neuropathologie

Méthodes

Le cerveau a été prélevé 52 heures après le décès et fixé en entier dans du formol 15% pendant 4 semaines, puis gardé dans du formol 5%. Après fixation et examen macroscopique, le tronc et le cervelet ont été séparés au niveau du mésencéphale. Les deux hémisphères cérébraux ont été coupés en tranches coronales d'environ 1 cm d'épaisseur. Une tranche au niveau de la commissure blanche antérieure, une tranche au niveau du thalamus et une tranche au niveau du tronc cérébral ont été déshydratées et enrobées en paraffine. Les coupes des deux hémisphères et celle du tronc cérébral d'une épaisseur de 14 µm ont été colorées à l'hématoxyline-eosine, au crésyl-violet (Nissl), au Luxol-van-Gieson (LVG), au Bodian et au Holzer Lamy et al., 1989).

Les colorations HE et Nissl donnent une impression globale et permettent le diagnostic de plusieurs altérations neuronales et structurales. Avec la coloration de Luxol-van-Gieson, il est possible d'étudier la démyélinisation. Par la coloration de Bodian, on peut examiner l'intégrité des axones et observer quelques altérations dégénératives. La coloration de Holzer permet de visualiser la gliose.

Pour évaluer d'éventuelles lésions dégénératives et microvasculaires, on a prélevé des blocs du cortex frontal (aire de Brodmann 8/9), du cortex temporal (aire de Brodmann 21), de l'hippocampe antérieur et du cortex occipital (aire de Brodmann 17/18) et nous les avons colorés à l'imprégnation argentique Globus (Vallet et al., 1992). Pour une meilleure visualisation des différentes lésions dégénératives on a utilisé des méthodes immunohistochimiques. Des mêmes régions, des blocs ont été enrobés en paraffine et plusieurs coupes adjacentes de 12 µm ont été coupées et montées sur lames gélatinées,

préparées pour l'examen immunohistochimique avec les anticorps anti-tau, anti-A4, ou traitées pour les colorations classiques de crésyl-violet (Nissl) et hématoxyline-éosine (HE).

Les anticorps anti-tau et anti-A4 visualisent les lésions typiques pour la maladie d'Alzheimer et qui sont également présentes au cours du vieillissement normal. Selon ce protocole, nous avons utilisé différents anticorps dirigés contre la protéine tau associée aux microtubules (polyclonal 961-S28T, dilué à 1/1000, L. Buée, INSERM U422, Lille, France) et l'anti-A4 (monoclonal, dilué à 1/1000, Signet).

L'anticorps anti-tau est un anticorps dirigé contre un peptide synthétique qui correspond à une séquence de C-terminale de la protéine tau (sérine 400 - théonine 429). Cette séquence contient deux sites de phosphorylation, qui se trouvent dans les lésions neurofibrillaires intra- et extracellulaires. Il visualise également les plaques neuritiques (Giannakopoulos et al., 1994)
Pour les réactions immunohistochimiques les étapes suivantes ont été suivies:

- séchage des coupes à 37°C pendant 1 nuit
- déparaffinage et hydratation
- traitement à la micro-onde pendant 5 minutes à puissance 3 dans H_2O distillée
- rinçage dans PBS plusieurs fois
- traitement avec $KMnO_4$ de 0.25 % dans PBS pendant 10 minutes
- rinçage dans PBS
- blanchissage avec acide oxalique 1 %, bisulfite K+ 1 % dans PBS pendant 1'30''
- plusieurs rinçages dans PBS
- incubation avec le premier anticorps dilué dans PBS + 0.3 % Triton X pendant une nuit à 4°C
- plusieurs rinçages dans PBS
- incubation avec le deuxième anticorps dilué (1/100) dans PBS + 0.3 % Triton X pendant 1 h à température ambiante (HRP-lapin, Dako P448; HRP-chèvre, Dako P449)
- plusieurs rinçages dans PBS
- révélation avec DAB pendant 15 minutes + H2O2
- plusieurs rinçages dans PBS

- rinçage une fois dans H_2O distillé
- contre-coloration pendant 3 minutes avec crésyl-violet de 0.1 % dilué 20x dans H_2O distillé, ajoutant 1 ml d'acide acétique à 10 % pour 100 ml de colorant.

Étude neuropathologique

Examen macroscopique

Le poids du cerveau était de 1040 grammes. À l'examen, il n'y avait pas d'atrophie. Sur les artères de la base, il n'y avait pas de trace d'une athérosclérose. L'artère vertébrale gauche était hypoplasique. Sur l'artère communicante postérieure, on a trouvé un anévrisme d'un diamètre de 3 mm (fig. 9). À l'examen macroscopique de la base du cerveau, la taille des hémisphères du cervelet apparaissait plus petite que normalement (fig. 10 et 11). En regardant le cerveau du côté latéral, le cervelet n'était pas apparent. À la surface inférieure des hémisphères, les reliquats de la paroi d'un kyste étaient observables (fig. 12), les membranes de la paroi du kyste étaient attachées à l'hémisphère du cervelet latéralement et au vermis du cervelet à la ligne médiane. Seulement la première partie du vermis était présente, la partie postérieure était absente. Le IVe ventricule était dilaté, mais les autres parties du système ventriculaire ne présentaient pas de signes d'une hydrocéphalie. Les trous de Magendie et de Luschka, et l'aqueduc de Sylvius, étaient ouverts. Le corps calleux était présent, sans malformation. Sur les tranches du cerveau, il n'a pas été décelé d'autres lésions, ni de métastases, ni de foyers vasculaires.

Examens histologiques

Aucune lésion n'a été trouvée sur les coupes histologiques des tranches du cerveau examinées aux diverses colorations : crésyl-violette (Nissl), hématoxylin-éosine, Luxol-van-Gieson, Bodian et Holzer. L'histologie de la paroi du kyste (fig. 13) est compatible avec ce qui est décrit dans la littérature (Masuzawa et al 1984,

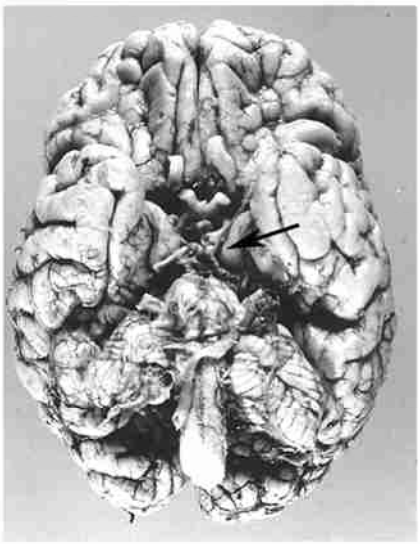

Fig.9: Anévrysme de l'artère communcante postérieure

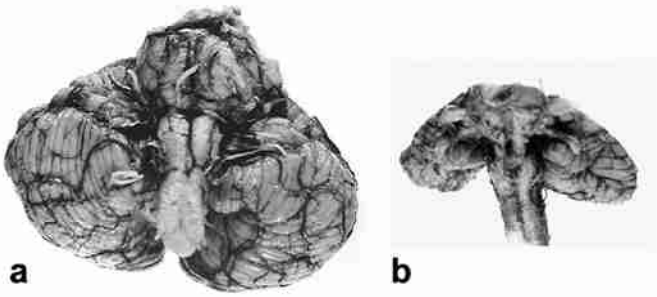

Fig. 10: Hypoplasie du cervelet (a: cas contrôle; b: syndrome de Dandy-Walker)

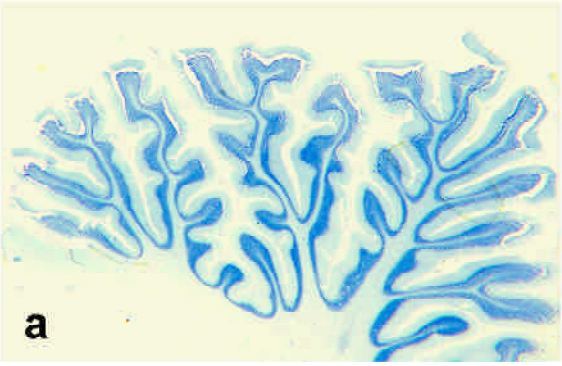

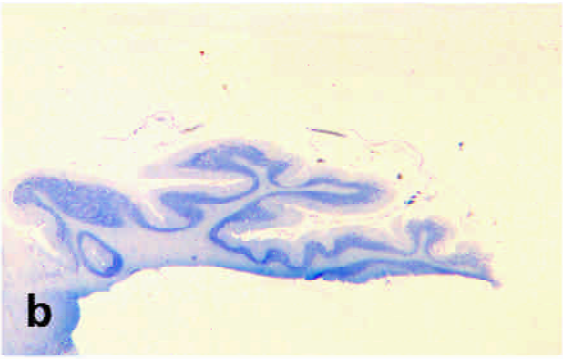

Fig. 11: Coupes histologiques d'un cervelet normal (a) et du cervelet atrophique de notre cas (b)

Fig. 12 : Paroi du kyste arachnoïdien de la fossa postérieure

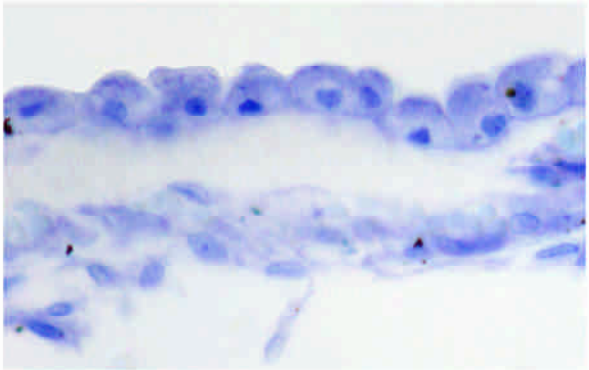

Fig. 13 : Paroi du kyste (coloration Nissl, objectif x40)

Hart et al 1972) : trois couches avec à l'extérieur une couche d'arachnoïde, au milieu une couche de faisceaux conjonctifs sans que des cellules gliales ou neurales soient visibles comme parfois observé (Hart et al 1972), et la couche interne, formée de cellules épendymales.

L'anévrisme de l'artère communicante gauche appartient histologiquement à la maladie Ehlers-Danlos de type IV en raison d'un anévrisme sacculaire, ce qui n'est pas observé dans les malformations vasculaires congénitales associées au syndrome de DW.

En résumé

On retrouve au niveau du cerveau les caractéristiques suivantes :

- une diminution importante de la taille des deux hémisphères cérébelleux
- une hypoplasie de la partie postérieure du vermis
- une dilatation du IVe ventricule
- un kyste en position postérieure médiane touchant le vermis, les hémisphères cérébelleux et la fosse postérieure
- une hypoplasie de l'artère communicante gauche
- un anévrisme de l'artère cérébrale moyenne
- une perméabilité des trous de Magendie et de Luschka, ainsi que de l'aqueduc de Sylvius.

On ne relève aucun signe d'hydrocéphalie.

Ces constations d'autopsie et la clinique permettent de retenir le diagnostic d'un syndrome de Dandy-Walker variante non-décompensé. Des malformations décrites dans la littérature, comme l'hypoplasie des hémisphères cérébelleux et l'atteinte malformatives des doigts (Rittler et al., 1999) sont notées. La malade présentait aussi une maladie d'Ehlers-Danlos de type IV, en association avec le syndrome de DW. L'association avec le syndrome d'Ehlers-Danlos type IV n'a jamais été décrite, mais d'autres formes l'ont été à 5 reprises (Hamada et al., 1992 ; Biver et al., 1994 ; Jacome, 1999 ; McKee SA et al., 2001 ; Litzman et al., 2003).

Le syndrome d'Ehlers-Danlos de type IV est une maladie autosomale dominante qui touche la structure biochimique du tissu élastique. Dix formes peuvent être distinguées. La forme IV

(type vasculaire) se reconnaît à des ruptures vasculaires et intestinales, une peau douce, fine et élastique, une hypermobilité des petites articulations et une allure corporelle marfanoïde.

VI. DISCUSSION

Entre la première description d'une malformation kystique du IVe ventricule effectuée par J.B. Sutton en 1897 et actuellement, 106 ans se sont écoulés. En ce siècle, le syndrome de DW a progressivement été mieux défini et a traversé toute l'évolution, du diagnostic anatomo-pathologique à la compréhension de l'embryologie, de l'amélioration des techniques de l'imagerie cérébrale jusqu'au traitement neurochirurgical. A court terme, cette évolution va entraîner en occident la disparition de la découverte fortuite de cas adultes asymptomatiques, la surveillance de toutes les grossesses par ultrasonographie permettant un diagnostic in utero.

Des malformations périphériques associées au syndrome de DW sont souvent décrites dont la fréquence est très variable et peut atteindre 76% (Raimondi et al 1969). Dans notre cas, des telles atteintes périphériques étaient également présentes sous forme d'un strabisme divergent de l'œil droit, qui touche 10,5% des porteurs du syndrome de DW (Pascual-Castroviejo et al 1991) et d'une microdactylie des 3ème , 4ème et 5ème doigts à droite. La malformation des doigts est fréquemment décrite, principalement sous forme de polydactylie; la microdactylie, elle, n'a jamais été décrite en association avec le syndrome de DW.

Les cas adultes sont extrêmement rares. La revue de la littérature a permis de recenser 34 cas depuis 1941. Les cas adultes asymptomatiques sont exceptionnels et seuls 7 cas diagnostiqués de manière fortuite sont restés asymptomatiques jusqu'à leur diagnostic alors que les autres cas adultes ont brutalement présenté des symptômes neurologiques ou neuropsychologiques qui ont permis le diagnostic. Notre cas porteur d'un syndrome de DW découvert fortuitement à l'occasion d'une imagerie cérébrale faite à la recherche de métastases appartient au syndrome de DW de type variante compte tenu de la présence d'un kyste du IVe ventricule et d'une hypoplasie du vermis. Le patient ne présentait aucun signe de décompensation aiguë, mais le status neurologique a mis en évidence uniquement un nystagmus rotatoire dans le regard extrême des deux côtés. Dans la situation clinique de notre cas, le nystagmus pourrait refléter soit un trouble de la vue en début de vie, donc à mettre en relation avec le strabisme divergent de l'œil droit, soit une atteinte cérébelleuse,

donc en lien direct avec le syndrome de DW ou encore une atteinte toxique médicamenteuse, la patiente ayant subi des chimiothérapies au moment de l'examen physique.

Au niveau du SNC, le syndrome de DW est associé à d'autres malformations dans 48% (Hirsch et al 1984) à 68% (Hart et al 1972) des cas. Dans notre cas, nous relevons comme malformations du SNC une atrophie des hémisphères cérébelleux et un anévrisme de l'artère communicante gauche.

L'atteinte cérébelleuse étaye l'observation de Hart et al. (1972) et Kumar et al. (2001) qui ont rapporté une atrophie cérébelleuse dans 59% des cas.

L'anévrisme de l'artère communicante gauche peut être mis en lien avec la maladie d'Ehlers-Danlos. L'association de la maladie d'Ehlers-Danlos avec le syndrome de DW a été rapporté à 5 reprises seulement dans la littérature (Hamada et al., 1992 ; Biver et al., 1994 ; Jacome, 1999 ; McKee SA et al., 2001 ; Litzman et al., 2003). En particulier, Biver et al. (1994), décrivent une enfant présentant des malformations congénitales multiples, avec un syndrome d'Ehlers-Danlos type II, McKee et al. (2001) citent le cas d'une fillette souffrant d'une maladie d'Ehlers-Danlos type VI, provoquant une atteinte articulaire et ayant été traitée par shunt du IVe ventricule, Lintzman et al. (2003) décrivent un cas assiociant un syndrome d'Ehlers-Danlos type II, une hypo-gammaglobulinémie, une leucopénie et des malformations arterielles. Jacome (1999) cite l'assosiation entre un type IX et un syndrome de DW. L'équipe de Hamada (1992) ne donne aucune précision sur leur cas.

Sur le plan de la neuropathologie fonctionnelle, l'absence de symptômes en dépit d'une importante atrophie cérébelleuse peut surprendre. On devrait s'attendre à la présence de déficits à la naissance ainsi qu'à l'apparition de signes neurologiques croissants sur phénomènes de compression dus au kyste du IVe ventricule ou à l'augmentation d'une hydrocéphalie.

Plusieurs études se sont penchées sur des mécanismes de compensation en cas de lésions précoces du SNC (Singh et al., 2003, Duffau et al., 2003, Nudu 2003) et sur l'activation de la

plasticité cérébrale consécutive à des pertes dans les perceptions, comme une surdité à la naissance (Petitto et al., 2000). La notion de plasticité cérébrale est alors évoquée.

Pour les fonctions motrices perdues en raison de lésions (tumeur, AVC), des indices apparaissent lors d'imagerie fonctionnelle, indiquant que des zones ipsilatérales, des zones controlatérales ou des zones qui ne sont pas primairement motrices, sont activées, semblant ainsi compenser, en partie, les fonctions perdues (Duffau et al.,2003).

Nous pouvons donc évoquer ce mécanisme de plasticité cérébrale pour comprendre l'absence de symptômes dans le syndrome de DW malgré des atteintes anatomiques majeures. Il serait utile, lors de découverte fortuite du vivant du patient, d'effectuer une imagerie fonctionnelle pour déterminer les zones de substitution à l'activité cérébelleuse.

VII. B I B L I O G R A P H I E

1. Aase JM, Smith DW : Congenital hydrocephalus and cerebellar agenesis. Clin Genet 1968; 13:443-447.

2. Aicardi J, Lefebvre J, Lerique-Koechlin A: A new syndrome: Spasms in flexion, callosal agenesis, ocular abnormalities. Electroencephalogr Clin Neurophysiol 1965;19:609–610.

3. Albanese A, Giuffre L, Carcione A, Corsello G, Benenati A, Cammarata M, Albano S, Piccione M, Rubino FP, Reina C et al. : Role of diagnostic imaging in Rubinstein-Taybi syndrome. Personal experience with 8 cases. Radiol Med 1991; 81:253-261.

4. Almeida GM, Matushita H, Mattosinho-Franca LC, Shibata MK : Dandy-Walker syndrome: posterior fossa craniectomy and cyst fenestration after several shunt revisions. Childs Nerv Syst. 1990 Sep;6(6):335-7.

5. Arai H, Sato K : Posterior fossa cysts : clinical, neuroradiological and surgical features. Childs Nerv Syst 1991; 7:156-164.

6. Baker GS, Rydell R : Dandy-Walker Malformation : association with Syringomyelia. J Minnesota Med 1971; 54: 889-893.

7. Barkovich AJ, Kjos BO, Norman D, Edwards MS : Revised classification of posterior fossa cysts and cystlike malformations based on the resuls of multiplanar MR imaging. Am J Roentgenol 1989; 153:1289-1300.

8. Benda CE : The Dandy-Walker syndrome or the so-called atresia of the foramen Magendie. J. Neuropath Exp Neurol 1954; 13:14-29.

9. Benke PJ : The isotretinoin teratogen syndrome. JAMA 1984; 251:3267-3269.

10. Bindal AK, Storrs BB, McLone DG : Management of the Dandy-Walker syndrome. Pediatr Neurosurg. 1990-91;16(3):163-9.

11. Biver A, De Rijcke S, Toppet V, Ledoux-Corbusier M, Van Maldergem L: Congenital cutis laxa with ligamentous laxity and delayed development, Dandy-Walker malformation and minor heart and osseous defects. Clin Genet. 1994;45:318-322.

12. Boddaert N, Klein O, Ferguson N, Sonigo P, Parisot D, Hertz-Pannier L, Baraton J, Emond S, Simon I, Chigot V, Schmit P, Pierre-Kahn A, Brunelle F. Intellectual prognosis of the Dandy-Walker malformation in children: the importance of vermian lobulation. Neuroradiology. 2003 May;45(5):320-324.

13. Bonnevie K, Brodal A : Hereditary hydrocephalus in the house mouse. IV.The development of the cerebellar anomalies during fœtal life with notes on the normal development of the mouse cerebellum.Skr Norske Vidensk Akad I Nat 1946; 1:1-60.

14. Brown JR: The Dandy-Walker syndrome. In: Vinken PJ, Bruyn GW Eds. Handbook of Clinical Neurology. Amsterdam North Holland, 1977;623-646.

15. Bruyere HJ, Visekul C, Opitz JM, Langer LO, Ishikawa S, Gilbert EF : A fetus with upper limb Amelia, “causal regression” and Dandy-Walker defect with an insulin-dependent diabetic mother. Eur. J. Pediatr 1980; 134: 139-143.

16. Calabrò F, Arcury T, Jinkins JR : Blake's pouch cyst: an entity within the Dandy-Walker continuum. Neuroradiology 2000; 42: 290-295.

17. Castillòn AH : Über paläocerebellare Aplasie des Kleinhirns. Neur. u. Psych 1933; 144: 113-134.

18. Cavalheiro S, Moron AF, Zymberg ST, Dastoli P : Fetal hydrocephalus--prenatal treatment. Childs Nerv Syst. 2003 Aug;19(7-8):561-73. Epub 2003 Aug 08.

19. Cazorla Calleja MR, Verdu A, Felix V. : Dandy-Walker malformation in an infant with tetrasomy 9p. Brain Dev. 2003; 25 : 220-223.

20. Ceballos R, Ch'ien LT, Whitley RJ, Brans YW: Cerebellar hypoplasia in an infant with congenital cytomegalovirus infection. Pediatrics 1976; 57:155-157.

21. Cedzich C, Lunkenheim A, Baier G, Muller J, Kühner A : Ultrasond-guided puncture of a Dandy-Walker cyst via the lateral and III ventricules Child's Nerv Syst 1999; 15: 472-476.

22. Chemke J, Czernobilsky B, Mundel G, Barishak YR : A familial syndrome of nervous system and ocular malformations. Clin Genet 1975; 7:1-7

23. Christoph CL, Poole CA, Kochan PS : Operative gastric perforation: a rare complication of ventriculoperitoneal shunt. Pediatr Radiol. 1995 Nov;25 Suppl 1:S173-4.

24. Clarren SK, Smith DW: The fetal alcohol syndrome. N Engl J Med 1978; 11;298:1063-1067.

25. Coffey GL, O'Sullivan DJ, Connelley TJ : Developmental anomalies affecting the fourth ventricular outflow region: a report of four cases. Clin Exp Neurol 1983;19:123-138.

26. Cohen I : Agenesis of the cerebellum (verified by operation). Journal of the Mount Sinai Hospital 1941; 8: 441-446.

27. Coleman CC, Troland CE : Congenital atresia of the foramina of Luschka and Magendie, with report of two cases of surgical cure. J. Neurosurg 1948; 5:84-88.

28. Cone AM : Head injury in an adult with previously undiagnosed Dandy-Walker syndrome: a review of the condition and discussion of its anaesthetic implications. Anaesth Intensive Care 1995;23:613-615.

29. Cox TA : Rebound nystagmus. An adult with Dandy-Walker syndrome. J Kans Med Soc 1979; 80:414-416.

30. d'Agostino AN, Kernohan JW, Brown JR : The Dandy-Walker Syndrome. J Neuropathol Exp Neurol 1963; 22:450-455.

31. Dandy WE, Blackfan KD : Internal Hydrocephalus. An experimental, clinical and pathological study. Amer J Dis Child 1914; 8:406-482.

32. Duffau H, Capelle L, Denvil D, Sichez N, Gatignol P, Lopes M, Mitchell MC, Sichez JP, Van Effenterre R. Functional recovery after surgical resection of low grade gliomas in eloquent brain: hypothesis of brain compensation. J Neurol Neurosurg Psychiatry. 2003;74: 901-907.

33. Encha-Ravazi F, Escudier E : Embryologie humaine. De la molécule à la clinique. Eds. Masson, 1999, 2e édition, pp243-275.

34. Engelhard HH, Meyer JR : Adult-Onset Presentation of Dandy-Walker Variant in Siblings. Surg Neurol 1995; 44:43-47.

35. Engelhardt P, Trostdorf E : Dandy-Walker Syndrom mit luftencephalographischer Zystendarstellung. Nervenartz 1975; 46:539-571.

36. Freemann SRM, Jones PH : Old age presentation of Dandy-Walker syndrome associated with unilateral sudden sensorineural deafness and vertigo. J Laryngol Otol 2002;116:127-131.

37. Frieden IJ, Reese V, Cohen D: PHACE syndrome. The association of posterior fossa brain malformations, hemangiomas, arterial anomalies, coarctation of the aorta and cardiac defects, and eye abnormalities. Arch Dermatol 1996;132:307-311.

38. Fryns JP, Moerman F, Goddeeris P, Bossuyt C, Van den Berghe H: A new lethal syndrome with cloudy corneae, diaphragmatic defects and distal limb deformities. Hum Genet 1979;50:65-70.

39. Gardner E, O'Rahilly R, Prolo D : The Dandy-Walker and Arnold-Chiari Malformations. Clinical, developmental and teratological considerations. Arch Neurol 1975; 32:393-407.

40. Gardner WJ : Hydrodynamic factors in Dandy-Walker and Arnold-Chiari malformations. Childs Brain 1977; 3:200-212.

41. Giannakopoulos P, Hof PR, Giannakopoulos AS, Buée-Scherrer V, Delacourte A, Bouras C. Dementia in the oldest old : Quantitative analysis of 12 cases from a psychiatric hospital. Dementia 1994 ;5 :348-356

42. Gutzmann H, Kühl KP : Emotion control and cerebellar atrophy in senile dementia. Arch Gerontol Geriatr 1987; 6:61-71.

43. Hall JG, Reed SD, Greene G : The distal arthrogryposes: delineation of new entities-review and nosologic discussion. Am J Med Genet 1982; 11:185-239.

44. Hamada S, Hiroshima K, Oshita S, Doi T, Ono K: Ehlers-Danlos syndrome with soft-tissue contractures.J Bone Joint Surg Br. 1992;74:902-905.

45. Hanigan WC, Weight R, Wright S : Magnetic resonance of the Dandy-Walker malformation. Pediatr Neurosci 1985-86; 12:151-156.

46. Hart MN, Malamud N, Ellis WG : The Dandy-Walker syndrome. A clinicopathological study based on 28 cases. Neurology 1972;22.: 771-780.

47. Hirsch JF, Pierre-Kahn A, Renier D, Sainte-Rose C, Hoppe-Hirsch E : The Dandy-Walker malformation. A review of 40 cases. J Neurosurg 1984;61:515-522.

48. Iancu I, Kotler M, Lauffer N, Dannon P, Lepkifker E : Seizures and the Dandy-Walker syndrome: a case of suspected pseudoseizures. Psychother Psychosom 1996;65:109-111.

49. Jacome DE : Epillepsy in Ehlers-Danlos Syndrome. Epilepsia. 1999;40: 467-473.

50. Jenkyn LR, Roberts DW, Merlis AL, Rozycki AA, Nordgren RE : Dandy-Walker malformation in identical twins. Neurology 1981;31:337-341.

51. Joy HM, Barker CS, Small JH, Armitage M : Trans-sphenoidal encephalocele in association with Dandy-Walker complex and cardiovascular anomalies. Neuroradiology 2001;43:45-48.

52. Kaplan LC, Anderson GG, Ring BA : Congenital hydrocephalus and Dandy-Walker malformation associated with warfarin use during pregnancy. Birth Defects Orig Artic Ser 1982;18:79-83.

53. Kawaguchi T, Jokura H, Kusaka Y, Shirane R, Yoshimoto T : Intraoperative direct neuroendoscopic observation of the aqueduct in Dandy-Walker malformation. Acta Neurochir (Wien). 2003 Jan;145(1):63-7.

54. Kölble N, Wisser J, Kurmanavicius J, Bolthauser E, Stallmach T, Huch A, Huch R : Dandy-Walker malformation : prenatal diagnosis and outcomme Prenat diagn 2000;20:318-327

55. Koul RL, Chacko A, Leven HO : Dandy-Walker syndrome in association with neurofibromatosis in monozygotic twins. Saudi Med J 2000 ;21:390-392.

56. Kumar R, Jain MK, Chhabra DK : Dandy-Walker syndrome: different modalities of treatment and outcome in 42 cases. Childs Nerv Syst 2001;17:348-352.

57. Laing FC, Frates MC, Brown DL, Benson CB, DiSalvo DN, Doublilet PM : Sonography of the fetal posterior fossa: false appearance of mega-cisterna magna and Dandy-Walker variant. Radiology 1994;192:247-251.

58. Lamy C, Duyckaerts C, Delaere P, Payan C, Fermanian J, Poulain V, Hauw JJ. Comparison of seven staining methods for senile plaques and neurofibrillary tangles in a prospective series of 15 elderly patients. Neuropathol Appl Neurobiol. 1989;15:563-578.

59. Lee M, Leahu D, Weiner HL, Abbott R, Wisoff JH, Epstein FJ : Complications of fourth-ventricular shunts. Pediatr Neurosurg. 1995;22(6):309-13; discussion 314.

60. Lehman RM : Dandy-Walker syndrome in consecutive siblings : familial hindbrain malformation. Neurosurgurgy 1981;8:717-719.

61. Lipton HL, Preziosi TJ, Moses H : Adult Onset of the Dandy-Walker Syndrome. Arch Neurol 1978;35-672.

62. Litzman J, Buckova H, Ventruba J, Holcikova A, Mikyska P, Lokaj J : A concurrent occurrence of cutis laxa, Dandy-Walker syndrome and immunodeficiency in a girl. Acta Paediatr. 2003 Jul;92(7):861-4.

63. Maloney A.F.J. : Two cases of congenital atresia of Magentie and Luschka. J Neurol Neurosurg Psych1954;17:134-138.

64. Manto MU, Jacquy J: Proximal exertional tremor in posterior fossa malformations. J Mov Disord 2001;16:976-980.

65. Martin P, Albers M : Cerebellum and schizophrenia: a selective review. Schizophrenia Bulletin 1995; 21:241-250.

66. Masuzawa T, Yamamoto H, Sato F : Ultrastructure of the wall of the Dandy-Walker cyst. Acta Neuropathol 1984;62:225-229.

67. Matsumaru Y, Noguchi S, Egashira T, Takano S, Yamada Y, Maki Y, Nose T : A case of asymptomatic Dandy-Walker syndrome with cerebellar hemorrhage. No Shinkei Geka 1992; 20:1103-1106.

68. McCormack W M Jr, Shen JJ, Curry SM, Berend SA, Kashork C, Pinar H, Potocki L, Bejjani BA : Partial deletions of the long arm of chromosome 13 associated with holoprosencephaly and the Dandy-Walker malformation. Am J Med Genet. 2002;112:384-9.

69. McKee SA, Barnicoat A, Fryer A, Flinter F, McCormick D, McKeown C : Joint and skin laxity with Dandy-Walker malformation and contractures: a distinct recessive syndrome? Clin Dysmorphol 2001;10:177-180.

70. Miyamori T, Okabe T, Hasegawa T, Takinami K, Matsumoto T : Dandy-Walker syndrome successfully treated with cystoperitoneal shunting--case report. Neurol Med Chir (Tokyo). 1999 Oct;39(11):766-8.

71. Moerman P, Pauwels P, Vandenberghe K, Lauweryns JM, Fryns JP : Goldston syndrome reconsidered.Genet Couns 1993;4:97-102.

72. Mohanty A.: Endoscopic third ventriculostomy with cystoventricular stent placement in the management of dandy-walker malformation: technical case report of three patients. Neurosurgery. 2003 Nov;53(5):1223-8; discussion 1228-9.

73. Moore KL et Lütjen-Drecoll E: Embryologie Lehrbuch und Atlas der Entwicklungsgechichte des Menschen. Eds. Schattauer, 1990, pp. 438-455.

74. Muga R., Paret A., Rey-Joly C.,Bonet J,Foz M : Dandy-Walker syndrome and associated polycystic renal disease. Nephon 1992;60:253-257.

75. Murray JC, Johnson JA, Bird TD : Dandy-Walker malformation : etiologic heterogeneity and empiric recurrence risks. Clinical Genetics 1985;28:272-283.

76. Neau JP, Arroyo-Anllo E, Bonnaud V, Ingrand P, Gil R : Neuropsycholgical-disturbances in cerebellar infacts. Acta Neurol Scand 2000;102:363-370.

77. Neetens A, Rubbens MC : Parinaud's syndrome, false localizing sign of pseudo-Dandy-Walker syndrome. Bull-Soc Belge Ophtal 1978; 182:131-138.

78. Nyberg DA, Mahony BS, Hegge FN, Hickok D, Luthy DA, Kapur R : Enlarged cisterna magna and the Dandy-Walker malformation: factors associated with chromosome abnormalities. Obstet Gynecol. 1991;77(3):436-442.

79. Ondo WG, Delong GR: Dandy-Walker syndrome presenting as opisthotonus: proposed pathophysiology. Pediatr Neurol 1996; 14:165-168.

80. Osenbach RK, Menezes AH :Diagnosis and Management of the Dandy-Walker Malformation : 30 years of experience. Pediatr. Neurosurg 1992;18:179-189.

81. Pascual-Castroviejo I, Velez A, Pascual-Pascual SI, Roche MC, Villarejo F, Dandy-Walker malformation: analysis of 38 cases : Childs Nerv Syst 1991;7:88-97.

82. Pascual-Castroviejo I: Vascular and nonvascular intracranial malformation associated with external capillary hemangiomas. Neuroradiology 1978;16:82-84.

83. Patel S, Barkovich AJ: Analysis and classification of cerebellar malformations. Am J Neuroradiol. 2002;23:1074-1087

84. Patterson JC 2nd : Cerebellar perfusion abnormalities correlated with change in cognitive and affective state in a 78-year old man. Am J Geriatr Psychiatry 2001; 9:309-314.

85. Peterson DI, Stirling K, Pena AM : Dandy-Walker syndrome without hydrcephalus in an adult. Bull. clin. Neurosci 1983;48:115-121.

86. Petitto LA, Zatorre RJ, Gauna K, Nikelski EJ, Dostie D, Evans AC. : Speech-like cerebral activity in profoundly deaf people processing signed languages: implications for the neural basis of human language. Proc Natl Acad Sci USA. 2000;97:13961-13966.

87. Pierce K, Courchesne E : Evidence for a cerebellar role in reduced exploration and stereotyped bahavior in autism. Biol Psychiatry 2001;49:655-664.

88. Pierre-Kahn A, Sonigo P : Malformative intracranial cysts: diagnosis and outcome. Childs Nerv Syst. 2003 Aug;19(7-8):477-83. Epub 2003 Jul 19.

89. Pilu G, Romero R, De Palma L, Rizzo N, Jeanty P, Copel JA, Bovicelli L, Hobbins J : Antenatal diagnosis and obstetric management of Dandy-Walker syndrome. J reprod Med 1986;31:1017-1022.

90. Planas S, Peiro R, Rubio R, Villanueva R, Seres A, Carreras R. A new report of mesomelic camptomelia, polydactyly and Dandy-Walker complex in siblings. Prenat Diagn. 2003;23:372-4.

91. Pollak L, Klein C, Rabey JM, Schiffer J Posterior fossa lesions associated with neuropsychiatric symptomatology. Int J Neurosci 1996;87:119-126.

92. Raimondi AJ, Samuelson G, Yarzagaray L, Norton T : Atresia of the foramina of Luschka and Magendie: the Dandy-Walker cyst. : J Neurosurg 1969;31:202-216.

93. Raybaud C : Cystic malformations of the posterior fossa. Abnormalities associated with the development of the roof of the fourth ventricle and adjacent meningeal structures. J Neuroradiol 1982; 9:103-133.

94. Reddy P, Vannemreddy PS, Grier L, Nanda A : Dandy-Walker syndrome : presentation of the congenital malformation in an older patient. J La State Med Soc 2000;152:31-34.

95. Ritscher D, Schinzel A, Boltshauser E, Briner J, Arbenz U, Sigg P: Dandy-Walker (like) malformation, atrio-ventricular septal defect and a similar pattern of minor anomalies in 2 sisters: a new syndrome? Am J Med Genet 1987;26:481-491.

96. Rittler M, Castilla EE : Postaxial polydactyly and Dandy-Walker malformation. Further nosological comments. Clin Genet 1999;56:462-463.

97. Russ PD, Pretorius D, Johnson M : Dandy-Walker syndrome : A review of fifteen cases evaluated by prenatal sonography. Am J Obstet Gynecol 1989;161:401-406.

98. Sachs AL : Congenital anomaly of the cerebellar vermis. Arch Pathol 1941;32:52-63.

99. Saitoh K, Kawamoto T, Ebina T, Tanaka T : Sib cases of Dandy-Walker syndrome. No To Shinkei 1978;30:875-879.

100. Sato K, Kubota T, Nakamura Y : Adult onset of the Dandy-Walker syndrome. Br J Neurosurg 1996;10:109-112.

101. Schmahmann JD, Sherman JC : The cerebellar cognitive affective syndrome Brain 1998;121: 561-579.

102. Shurtleff DB, Kronmal R, Foltz EL : Follow-up comparison of hydrocephalus with and without myelomeningocele. J Neurosurg 1975;42:61-68.

103. Singh P, Heera PK, Kaur G : Expression of neuronal plasticity markers in hypoglycemia induced brain injury. Mol Cell Biochem. 2003;247:69-74.

104. Snijders RJ, Johnson S, Sebire NJ, Noble PL, Nicolaides KH: First-trimester ultrasound screening for chromosomal defects. Ultrasound Obstet Gynecol 1996;7:216-226.

105. Stovall JM, Venkatesh R : Magnetic resonance imaging of an adult with the Dandy-Walker syndrome. J Nalt Med Assoc 1988;80:1241-1243,1246-1247.

106. Sutton JB : The lateral recesses of the fourth ventricule; their relation to certain cysts and tumours of the cerebellum, and to occipital meningocele. Brain 1887;9:352-362.

107. Tal Y, Freigang B, Dunn HG, Durity FA, Moyes PD: Dandy-Walker syndrome: analysis of 21 cases. Dev Med Child Neurol 1980;22:189-201.

108. Tan EC, Takagi T, Karasawa K: Posterior fossa cystic lesions-magnetic resonnance imaging manifestations. Brain Dev 1995;17:418-424.

109. Tortori-Donati P, Fondelli MP, Rossi A, Carini S : Cystic malformations of the posterior cranial fossa originating from a defect of the posterior membranous area. Mega cisterna magna and persisting Blake's pouch : two separate entities. Childs Nerv Syst 1996;12:303-308.

110. Tuchmann-Duplessis H, Auroux M, Haegel P : Organogénèse. In : Auroux M et Haegel P : Embryologie. Travaux pratiques-enseignement dirigé. Eds. Masson, 1982, 3e édition, pp. 32-77.

111. Turner SJ, Poole R, Nicholson MR, Ghadiali EJ : Schizophrenia-like psychosis and Dandy-Walker variant. Schizophr Res 2001;42:365-367.

112. Udvarhelyi GB, Epstein MH : The So-Called Dandy-Walker Syndrome : Analysis of 12 Operated Cases. Child's Brain 1975;1:158-182.

113. Ulm B, Ulm MR, `Deutinger J, Bernaschek G : Isolated Dandy-Walker malformation: prenatal diagnosis in two consecutive pregnancies. Am J Perinatol 1999;16:61-63.

114. Ulm B, Ulm MR, Deutinger J, Bernaschek G : Dandy-Walker malformation diagnosed before 21 weeks of gestation : associated malformations and chromosomal abnormalities. Ultrasound Obstet. Gynecol 1997;10:167-170.

115. Unsgaard G, Sand T, Stovring J, Ringkjob R : Adult manifestation of the Dandy-Walker syndrome. Report of two cases with review of the literature. Neurochirurgia 1987;30:21-24.

116. Vallet PG, Guntern R, Hof PR, Golaz J, Delacourte A, Robakis NK, Bouras C. A comparative study of histological and immunohistochemical methods for neurofibrillary tangles and senile plaques in Alzheimer's disease. Acta Neuropathol 1992 ;83 :170-178

117. Váradi V, Szabo L, Papp Z : syndrome of polydactily, cleft lip/palate or lingual lump, and psychomotor retardation in endogamic gypsies. J Med Genet 1980 ;119-122.

118. Walker AE : A case of congenital atresia of the foramina of Luschka and Magendie. J Neuropath Exp Neurol 1943;22:241-242.

119. Walker AE: Lissencephaly. Arch Neurol Psychiatr 1942;48:13–29.

120. Warburg M: Heterogeneity of congenital retinal non-attachment, falciform folds and retinal dysplasia. A guide to genetic counselling. Hum Hered 1976;26:137–148.

121. Warburg M: Hydrocephaly, congenital retinal nonattachment, and congenital falciform fold. Am J Ophthalmol 1978;85:88–94.

122. Whitten CA, Moyar JB, Wise BL : Hydrocephalus Syndrome. Obstruction of the Foramina of the Fourth Ventricle. Am J Dis Child 1962;103:55-60.

123. Wisniewski K, Dambska M, Sher JH, Qazi Q: A clinical neuropathological study of the fetal alcohol syndrome. Neuropediatrics 1983;14:197-201

124. Yamamoto Y, Waga S : Asymptomatic Dandy-Walker Variant in an Adult. Surg Neurol 1984;22:241-242.

125. Zander E, Foroglou G: The Dandy-Walker syndrome. Schweiz Arch Neurol Neurochir Psychiatr 1968;101:313-333.