



Article professionnel

Article

2007

Published version

Open Access

This is the published version of the publication, made available in accordance with the publisher's policy.

Xérostomie radio-induite: prévention, traitement, perspectives

Guinand, Nils; Dulguerov, Pavel; Giger, Roland

How to cite

GUINAND, Nils, DULGUEROV, Pavel, GIGER, Roland. Xérostomie radio-induite: prévention, traitement, perspectives. In: Revue médicale suisse, 2007, vol. 3, n° 127, p. 2225–2229.

This publication URL: <https://archive-ouverte.unige.ch/unige:33097>



Xérostomie radio-induite : prévention, traitement, perspectives

Une grande partie des patients atteints d'un cancer de la sphère ORL bénéficie d'une radiothérapie. La xérostomie en est un des effets secondaires les plus fréquents. Cet article décrit les critères subjectifs et objectifs utiles à l'évaluation de la xérostomie et fait le point sur les traitements cytoprotecteurs, les nouvelles méthodes de radiothérapie et les techniques chirurgicales qui visent à préserver les glandes salivaires. Des avancées importantes dans la compréhension de la pathophysiologie ont été effectuées et de nouvelles perspectives de traitement se dessinent.

INTRODUCTION

Le terme de «xérostomie» signifie bouche sèche. Il s'agit aussi bien d'un symptôme subjectif que d'un signe clinique que l'on peut objectiver.

Chaque année, le nombre de nouveaux cas de cancer de la région cervico-faciale s'élève à 40 000 aux Etats-Unis et près de 400 000 dans le monde. La majeure partie de ces patients aura besoin d'une radiothérapie. Or, l'irradiation de la région cervico-faciale est une cause majeure de xérostomie, qui peut apparaître aussi bien dans la phase aiguë, à savoir pendant et

dans les trois mois suivant la fin de la radiothérapie, que dans la phase tardive. Trois ans après une radiothérapie, 64% des survivants présentent une xérostomie modérée à sévère.¹

PATHOPHYSIOLOGIE

L'homme possède trois paires de glandes salivaires principales, ainsi que de nombreuses glandes salivaires accessoires (~ 1000) réparties dans la cavité buccale et l'oropharynx. Les glandes parotides produisent une salive à prédominance séreuse, les glandes sous-mandibulaires une salive séro-muqueuse, et les glandes sous-linguales une salive à prédominance muqueuse. Le flux salivaire total sans stimulation est d'environ 0,4 ml/min. Il est multiplié par un facteur 10 après stimulation.² Selon Navazesh et coll., le seuil minimal de sécrétion physiologique des glandes salivaires est supérieur à 0,12 ml/min.³ La production quotidienne de salive se situe entre 800 et 1500 ml. La salive est composée à 99% d'eau.

C'est un radiobiologiste français, Bergonie, qui met en évidence la radiosensibilité toute particulière des glandes salivaires, en 1911.⁴ Dès la première semaine de radiothérapie, après une dose d'environ 15 Gy, le flux salivaire total diminue de 90%.⁵ A ce stade, la glande apparaît encore histologiquement normale et les mécanismes physiopathologiques semblent liés à une altération des signaux intracellulaires et/ou de la membrane cellulaire.⁶ Si l'irradiation est arrêtée à ce stade, une récupération fonctionnelle reste possible. Si le traitement est poursuivi, le flux reste stable et s'améliore même légèrement à la fin du traitement.⁵ Néanmoins, sur le plan histologique, apparaît une destruction progressive des acini salivaires, accompagnée d'inflammation et de fibrose interstitielle (figure 1). L'atteinte touche de façon égale les glandes parotides et les glandes sous-man-

Rev Med Suisse 2007; 3 : 2225-9

N. Guinand
P. Dulguerov
R. Giger

Drs Nils Guinand, Pavel Dulguerov
et Roland Giger
Service d'oto-rhino-laryngologie
et de chirurgie cervico-faciale
HUG, 1211 Genève 14
Nils.Guinand@hcuge.ch

Radiation-induced xerostomia : prevention, treatment, perspectives

Most of head and neck cancer patients will undergo radiotherapy. Xerostomia is probably its most frequent side effect. Subjective and objective criteria allow evaluating and grading xerostomia. New radiotherapy techniques and use of cytoprotectants can help to preserve salivary gland function. Parasympathicomimetics and saliva substitutes reduce symptoms. Strict mouth cleaning and fluoride's use prevent teeth deterioration and infections. Important breakthroughs have been made in the pathophysiology of xerostomia and new treatments are developed.

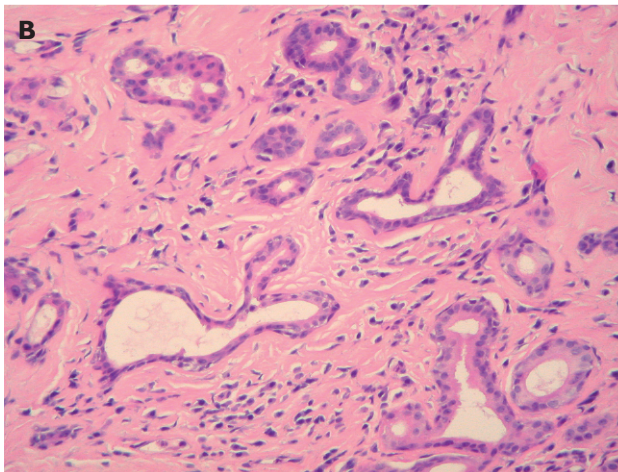
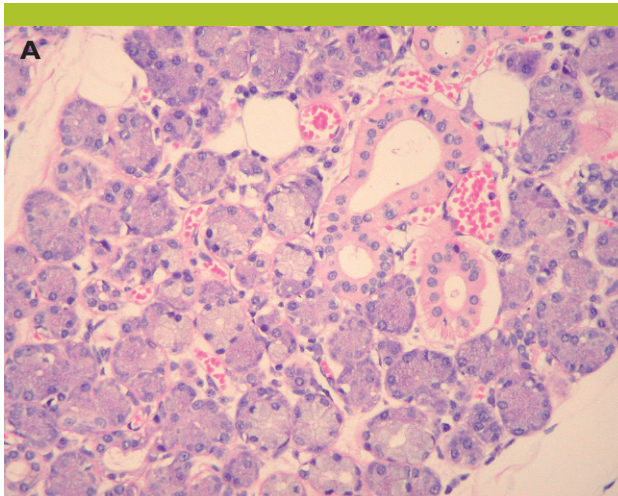


Figure 1. Histologie d'une glande salivaire normale (A) et d'une glande irradiée (B)

A : les structures canalaire et acinaires de la glande normale sont régulières. **B :** après irradiation, on note une importante fibrose, une atrophie des structures acinaires, une légère dilatation des structures canalaire et des traces d'inflammation. (hématoxyline & éosine; agrandissement original 200x).

dibulaires. Les nouvelles formes de fractionnement des rayons ne semblent pas aggraver la destruction glandulaire.⁷

ÉVALUATION DE LA XÉROSTOMIE

L'évaluation de la xérostomie est basée sur l'examen clinique, des questionnaires standardisés, et sur la mesure objective du flux salivaire. L'examen clinique révèle l'état plus ou moins sec de la muqueuse buccale et permet de détecter les séquelles d'une xérostomie chronique, telles que des caries dentaires, une parodontose, un déchaussement dentaire, une mycose orale, etc.

Les mesures objectives ne correspondent pas toujours à l'importance des symptômes rapportés par le patient.⁸ Ceci souligne la nécessité d'inclure des questionnaires standardisés dans l'évaluation. Divers questionnaires de qualité de vie prennent en compte la xérostomie et ses conséquences, sans qu'aucun ne soit largement accepté. Dernièrement, The Common terminology criteria for adverse events v3.0 (CTCAE v3.0) a été mis au point.⁹ Il présente

l'avantage de prendre en compte des paramètres subjectifs et objectifs (tableau 1). La validité de cette échelle n'a néanmoins pas encore été démontrée.

La sialométrie est la technique de mesure objective la plus souvent utilisée. Trois tampons de coton, préalablement pesés, sont placés en bouche au niveau des orifices des canaux sécréteurs, deux en regard des orifices de Stenon, au niveau de la face interne des joues, et un au plancher buccal antérieur, en regard des orifices de Wharton, pour une durée de cinq minutes. La différence de poids détermine la quantité de salive sécrétée, avec des valeurs normales au-dessus de 2 g. De multiples paramètres tels que l'état d'hydratation du patient ou la période de la journée peuvent influencer la sécrétion de salive.

Même s'il est admis qu'après radiothérapie, une diminution du flux salivaire à 25% de la valeur initiale est synonyme de xérostomie, il n'est pas évident de corrélérer les valeurs objectives avec la symptomatologie clinique.

Tableau 1. Critères d'évaluation de la xérostomie

Degré de sévérité	Critères
0	Aucun symptôme
1	Symptomatique (salive épaisse ou sécheresse) sans altération significative de la nutrition; flux salivaire non stimulé de > 0,2 ml/min
2	Symptomatique et diminution significative de la nutrition p. o. (prise excessive d'eau, utilisation de lubrifiants, régime lisse, prise d'aliments riches en eau); flux salivaire non stimulé entre 0,1 et 0,2 ml/min
3	Symptômes empêchant une alimentation orale suffisante; hydratation i.v., sonde nasogastrique, indication à la gastrostomie; flux salivaire non stimulé de < 0,1 ml/min

EFFETS ASSOCIÉS À LA XÉROSTOMIE

Dans une étude incluant 65 patients irradiés au niveau de la région cervico-faciale six mois au préalable, Epstein et coll.¹⁰ ont montré que 91% d'entre eux souffraient de xérostomie, 75% de dysgueusie, 63% de dysphagie, 60% de douleurs ou sensations de brûlures, 50% de dysphonie, 43% de troubles de la mastication et 38% de dégradation de l'état dentaire. Même si le manque de salive n'est pas directement à l'origine de ces troubles, il potentialise les lésions tissulaires engendrées par la radiothérapie.¹⁰

L'état physique et psychique des patients est diminué, avec un impact significatif sur leur qualité de vie.

PRÉVENTION

Médicaments cytoprotecteurs

L'amifostine (Ethyol) a été développée dans les années 70 dans le cadre du programme nucléaire militaire américain. Son effet bénéfique a été démontré par une étude randomisée et en double aveugle portant sur plus de 300 patients irradiés pour une néoplasie de la région cervico-faciale.¹¹ Les effets secondaires les plus fréquents étaient des nausées, des vomissements et une hypotension. Plusieurs études qui ont suivi n'ont pas toutes été aussi en-



thousiastes.¹² Le débat reste donc ouvert. En Suisse, un traitement prophylactique d'amifostine coûte environ CHF 9000.– pour une radiothérapie standard de six semaines. Seuls les cas pour lesquels plus de 75% du volume parotidien se trouve dans le champ d'irradiation sont pris en charge par l'assurance maladie.

Modalités d'irradiation

La dose totale de radiation ainsi que le volume total irradié déterminent l'importance des dommages. Pour préserver au mieux les tissus sains adjacents à la tumeur, sans diminuer la dose totale délivrée au niveau du tissu tumoral, une technique d'irradiation sélective a été développée, l'intensity modulated radiation therapy (IMRT). Elle permet une diminution significative de la toxicité tardive sur les glandes salivaires, ainsi qu'une diminution de la xérostomie, sans influence négative sur le contrôle de la maladie ni sur la survie.¹³ La sélection du volume à irradier se faisant manuellement sur la base des images radiologiques, l'IMRT nécessite énormément de temps de programmation. C'est pourquoi, elle ne peut être appliquée à tous les patients, sans augmenter les ressources en personnel des centres de radiothérapie.

Transfert d'une glande sous-mandibulaire

Jha et Seikaly ont développé une technique chirurgicale qui consiste à transférer la glande sous-mandibulaire controlatérale à la tumeur dans l'espace sous-mentonnier. Deux ans après la radiothérapie, 83% des patients présentent un taux de satisfaction supérieur à une population contrôle, sans une différence considérable du flux salivaire. Aucun cas de récurrence du côté de la glande transférée, ni aucune complication chirurgicale n'ont été mis en évidence.¹⁴

TRAITEMENT

Sialogogues

La pilocarpine (Salagen) et la céviméline (Evoxac) appartiennent à la famille des parasymphomimétiques. Plusieurs études multicentriques, randomisées, en double aveugle, ont montré que l'administration de pilocarpine permet de diminuer de façon significative les symptômes de xérostomie après radiothérapie.¹⁵ Un traitement d'au moins 3x5 mg/j p. o. et d'une durée d'au moins huit semaines semble le plus performant. La pilocarpine peut être utilisée comme traitement de fond au long cours. Une transpiration excessive, des épisodes de céphalées, de rhinite, de nausées, de larmoiement ainsi que de pollakiurie ont été relevés, sans aucun effet secondaire grave. L'efficacité de la céviméline, administrée à raison de trois doses quotidiennes de 30 mg p. o. pendant douze semaines, a été démontrée chez des patients présentant une xérostomie dans le cadre d'un syndrome de Sjögren.¹⁶ Une sudation, des nausées, une rhinite ainsi que des épisodes de diarrhées étaient les effets secondaires les plus fréquents, touchant jusqu'à 20% des patients. Cette substance n'est pas encore disponible sur le marché européen. La prescription de ces deux médicaments implique la prise en compte des contre-indications générales concernant les parasymphomimétiques.

Salive artificielle

Dans une étude prospective en double aveugle, Momm et coll.¹⁷ ont évalué l'efficacité de quatre substituts de salive chez des patients irradiés présentant une xérostomie à l'aide d'un questionnaire. Il s'agissait de l'Aldiamed gel (Biomedica, Rodgau, Germany), le carmellose (Glandosane spray; cell pharm, Hannover, Germany), l'huile de colza (Brändle, Germany) et un spray contenant de la mucine (Medac, Wedel, Germany). Chaque produit diminue de façon significative la xérostomie, sans différence significative entre les quatre produits.

Acupuncture

Aucune étude de qualité ne montre une quelconque efficacité.¹⁸

Autres

Le maintien d'une hygiène buccale irréprochable joue un rôle prépondérant dans la prévention d'infections buccales et la préservation de l'état dentaire. Le brossage régulier des dents, l'utilisation du fil dentaire, la minéralisation de l'émail par application de fluorides concentrés, les rinçages buccaux avec un antimicrobien comme la chlorhexidine, la providone-iodine ou la tétracycline sont autant de mesures qui devraient être effectuées régulièrement (tableau 2).

Tableau 2. Prise en charge de la xérostomie radio-induite

Objectifs	Moyens
Elimination des plaques dentaires	Brossage des dents, fil dentaire, hygiène buccale
Reminéralisation	Fluorides topiques concentrés
Infection : prévention, traitement	Antimicrobiens : chlorhexidine, providone-iodine, tétracycline
Diminution temporaire des symptômes	Gel, carmellose, huile, mucine
Stimulation du tissu résiduel fonctionnel des glandes salivaires	Sialogogues : pilocarpine (minimum 3 x 5 mg/j) céviméline (minimum 3 x 30 mg/j)

PERSPECTIVES DE PRÉVENTION ET DE TRAITEMENT

Antioxydant

Les investigations quant au possible rôle radioprotecteur de la Vitamine E datent de plus de 30 ans. Selon certains, l'administration avant la radiothérapie d'un antioxydant, comme la Vitamine E (alpha-tocophérol), pourrait avoir un effet protecteur,¹⁹ mais les résultats d'autres études ne montrent pas d'effet significatif. Il en va de même pour le bêta-carotène.

Chez le rat, Nagler et coll. ont cependant montré que la fonction de la glande parotide pouvait être partiellement protégée contre les effets de l'irradiation, à deux mois, par l'administration d'un puissant antioxydant ou d'un chélateur intracellulaire du fer (*intracellular chelator of iron*).²⁰



Concept des agonistes de récepteur

La stimulation des récepteurs membranaires adrénergiques ou muscariniques pendant la période d'irradiation pourrait conférer une protection aux glandes salivaires. Le mécanisme d'action n'est pas connu, mais il pourrait s'agir d'un changement de structure tridimensionnelle de la membrane cellulaire empêchant les radicaux libres d'atteindre les molécules membranaires clés.²¹ Coppes et coll.²² ont démontré sur des rats que la métacholine (parasymphatomimétique) associée au phényléphrine (sympathomimétique) est la combinaison qui confère la meilleure protection. Huit mois après l'irradiation, 50% du flux parotidien étaient conservés. Dans une étude semblable, Zeilstra et coll.²³ suggèrent que la protection de la morphologie ainsi que de la fonction des glandes salivaires, stimulées par des sialogogues pendant l'irradiation, pourrait être due à une résistance augmentée des cellules progénitrices aux effets létaux des rayons.

Thérapie génique

Il a été démontré que le transfert du gène codant pour l'aquaporine humaine (hAQP1) par injection dans les canaux de Wharton, chez le rat, et par injection dans les canaux de Stenon, chez le cochon, tous irradiés seize semaines auparavant, permettait de retrouver un flux salivaire correspondant au minimum à 80% du flux salivaire avant traitement. Les animaux irradiés présentaient tous une diminution de 65 à 80% du flux salivaire avant le transfert du gène.²⁴

Transplantation de glandes salivaires

Chez un chien donneur, il a été possible de prélever une glande sous-mandibulaire en conservant le canal de Wharton, l'extrémité des branches de la corde du tympan ainsi que l'artère maxillaire et la veine jugulaire externe pour la transplanter chez un chien receveur. Deux semaines après la procédure, la glande transplantée produisait plus de 90% du volume de salive sécrétée par la glande de contrôle. A huit semaines, la production de salive du transplant était même plus importante que celle du contrôle. Un traitement immunosuppresseur était toutefois nécessaire à la survie des transplants.

Glande salivaire artificielle

Des auteurs ont montré qu'il était possible de mettre en culture du tissu de glandes salivaires humaines, de le multiplier puis de l'installer sur un support biodégradable de polymères. Cet implant ainsi constitué a été placé en sous-cutané chez des souris immunodéprimées. Les cellules ont conservé leurs caractéristiques phénotypiques jusqu'à huit semaines après l'implantation.²⁵ La difficulté

principale de cette lignée d'expérimentation est la génération de canaux permettant d'acheminer la salive à la cavité buccale.²⁶

Stimulation électrique

Plusieurs études montrent qu'en stimulant électriquement le dos de la langue, la production de salive peut être augmentée et que les patients notent une diminution de l'inconfort lié à la xérostomie. Le stimulus afférent engendrerait, via les structures hautes du système nerveux central, un signal efférent en direction des glandes salivaires. Selon Steller et coll., la stimulation n'est efficace que chez les patients qui ont gardé une fonction résiduelle des glandes salivaires.²⁷

Il a aussi été montré que la stimulation nerveuse électrique transcutanée (TENS) de la parotide augmentait la production de salive chez les sujets sains.²⁸

CONCLUSION

La xérostomie a un impact négatif important sur la qualité de vie des patients atteints d'un cancer de la sphère ORL traités par radiothérapie. Actuellement, les mesures de prévention et les traitements à disposition ne permettent qu'un contrôle limité des symptômes. L'avènement d'une radiothérapie sélective ainsi que l'utilisation systématique de radioprotecteurs permettront de mieux préserver la fonction des glandes salivaires. Diverses techniques encore au stade expérimental ou d'évaluation, telles que la transposition ou transplantation des glandes salivaires, le développement d'une glande salivaire artificielle, la thérapie génique, la stimulation électrique directe des glandes salivaires pourraient aussi offrir des options thérapeutiques prometteuses. ■

Remerciements

Nous remercions le Dr J. A. Lohrinus du Service de pathologie clinique des HUG pour les images.

Implications pratiques

- La xérostomie peut avoir un impact très négatif sur la qualité de vie du patient
- L'évaluation subjective et objective combinée permet d'évaluer le degré de sévérité de la xérostomie
- Les mesures préventives lors de la radiothérapie permettent de diminuer le degré de sévérité de la xérostomie
- Le traitement et les mesures d'accompagnement après radiothérapie doivent être suivis avec rigueur

Bibliographie

- 1 Wijers OB, Levendag PC, Braaksma MM, et al. Patients with head and neck cancer cured by radiation therapy: A survey of the dry mouth syndrome in long-term survivors. *Head Neck* 2002;24:737-47.
- 2 Heintze U, Birkhed D, Bjorn H. Secretion rate and buffer effect of resting and stimulated whole saliva as a function of age and sex. *Swed Dent J* 1983;7:227-38.
- 3 Navazesh M, Christensen C, Brightman V. Clinical criteria for the diagnosis of salivary gland hypofunction. *J Dent Res* 1992;71:1363-9.
- 4 Bergonie J. Sur quelques formes de réactions précoces après des irradiations. *Arch Elect Med* 1911;19:241-5.
- 5 Dreizen S, Brown LR, Handler S, et al. Radiation-induced xerostomia in cancer patients. Effect on salivary and serum electrolytes. *Cancer* 1976;38:273-8.
- 6 Vissink A, Down JD, Konings AW. Contrasting dose-rate effects of gamma-irradiation on rat salivary gland function. *Int J Radiat Biol* 1992;61:275-82.
- 7 Coppes RP, Vissink A, Konings AW. Comparison of radiosensitivity of rat parotid and submandibular glands



after different radiation schedules. *Radiother Oncol* 2002;63:321-8.

8 Liem IH, Olmos RA, Balm AJ, et al. Evidence for early and persistent impairment of salivary gland excretion after irradiation of head and neck tumours. *Eur J Nucl Med* 1996;23:1485-90.

9 Common Terminology Criteria for Adverse Events v3.0 (CTCAE): <http://ctep.cancer.gov/forms/CTCAEv3.pdf>. In; 2003.

10 * Epstein JB, Emerton S, Kolbinson DA, et al. Quality of life and oral function following radiotherapy for head and neck cancer. *Head Neck* 1999;21:1-11.

11 Brizel DM, Wasserman TH, Henke M, et al. Phase III randomized trial of amifostine as a radioprotector in head and neck cancer. *J Clin Oncol* 2000;18:3339-45.

12 Rades D, Fehlauer F, Bajrovic A, et al. Serious adverse effects of amifostine during radiotherapy in head and neck cancer patients. *Radiother Oncol* 2004;70:261-4.

13 Lin A, Kim HM, Terrell JE, et al. Quality of life after parotid-sparing IMRT for head-and-neck cancer: A prospective longitudinal study. *Int J Radiat Oncol Biol Phys* 2003;57:61-70.

14 Seikaly H, Jha N, Harris JR, et al. Long-term outcomes of submandibular gland transfer for prevention of postradiation xerostomia. *Arch Otolaryngol Head Neck Surg* 2004;130:956-61.

15 LeVeque FG, Montgomery M, Potter D, et al. A multicenter, randomized, double-blind, placebo-controlled, dose-titration study of oral pilocarpine for treatment of radiation-induced xerostomia in head and neck cancer patients. *J Clin Oncol* 1993;11:1124-31.

16 Fox RI. Use of cevimeline, a muscarinic M1 and M3 agonist, in the treatment of Sjogren's syndrome. *Adv Exp Med Biol* 2002;506:1107-16.

17 Momm F, Volegova-Neher NJ, Schulte-Monting J, et al. Different saliva substitutes for treatment of xerostomia following radiotherapy. A prospective crossover study. *Strahlenther Onkol* 2005;181:231-6.

18 Jedel E. Acupuncture in xerostomia – a systematic review. *J Oral Rehabil* 2005;32:392-6.

19 Ramos FM, Pontual ML, de Almeida SM, et al. Evaluation of radioprotective effect of vitamin E in salivary dysfunction in irradiated rats. *Arch Oral Biol* 2006;51:96-101. Epub 2005 Aug 8.

20 Nagler R, Marmary Y, Golan E, et al. Novel protection strategy against X-ray-induced damage to salivary glands. *Radiat Res* 1998;149:271-6.

21 ** Konings AW, Coppes RP, Vissink A. On the mechanism of salivary gland radiosensitivity. *Int J Radiat Oncol Biol Phys* 2005;62:1187-94.

22 Coppes RP, Zeilstra LJ, Kampinga HH, et al. Early to late sparing of radiation damage to the parotid gland by

adrenergic and muscarinic receptor agonists. *Br J Cancer* 2001;85:1055-63.

23 Zeilstra LJ, Vissink A, Konings AW, et al. Radiation induced cell loss in rat submandibular gland and its relation to gland function. *Int J Radiat Biol* 2000;76:419-29.

24 Baum BJ, Zheng C, Cotrim AP, et al. Transfer of the AQP1 cDNA for the correction of radiation-induced salivary hypofunction. *Biochim Biophys Acta* 2006;1758:1071-7. Epub 2005 Dec 5.

25 Joraku A, Sullivan CA, Yoo JJ, et al. Tissue engineering of functional salivary gland tissue. *Laryngoscope* 2005;115:244-8.

26 Baum BJ, Tran SD. Synergy between genetic and tissue engineering: Creating an artificial salivary gland. *Periodontol* 2000;41:218-23.

27 Steller M, Chou L, Daniels TE. Electrical stimulation of salivary flow in patients with Sjogren's syndrome. *J Dent Res* 1988;67:1334-7.

28 Hargitai IA, Sherman RG, Strother JM. The effects of electrostimulation on parotid saliva flow: A pilot study. *Oral Surg Oral Med Oral Pathol Oral Radiol Endod* 2005;99:316-20.

* **à lire**

** **à lire absolument**