UNIVERSITÉ DE GENÈVE

Archive ouverte UNIGE
https://archive-ouverte.unige.ch

Thèse 2003

Open Access

This version of the publication is provided by the author(s) and made available in accordance with the copyright holder(s).

Les cryptorchidies opérées selon la technique de Stephen-Fowler

Bazarbachi, Dania

How to cite

BAZARBACHI, Dania. Les cryptorchidies opérées selon la technique de Stephen-Fowler. Doctoral Thesis, 2003. doi: 10.13097/archive-ouverte/unige:188

This publication URL: https://archive-ouverte.unige.ch/unige:188
Publication DOI: 10.13097/archive-ouverte/unige:188

© This document is protected by copyright. Please refer to copyright holder(s) for terms of use.

UNIVERSITE DE GENEVE

FACULTE DE MEDECINE
Section de médecine clinique
Département de pédiatrie
Clinique et policlinique
de chirurgie pédiatrique

Thèse préparée sous la direction du Professeur Claude Le Coultre

LES CRYPTORCHIDIES OPEREES SELON LA TECHNIQUE DE STEPHEN-FOWLER

Thèse

Présentée à la Faculté de Médecine
de l'Université de Genève
pour obtenir le grade de Docteur en médecine

par

Dania Bazarbachi

de

Genève

Thèse n° 10317

Genève

2003

DOCTORAT EN MEDECINE

Thèse de :
Madame Dania BAZARBACHI
originaire de Genève (GE)

Intitulée :

LES CRYPTORCHIDIES OPEREES SELON LA TECHNIQUE DE STEPHEN-FOWLER

La Faculté de médecine, sur le préavis de Madame Claude LE COULTRE, professeur ordinaire au Département de pédiatrie, autorise l'impression de la présente thèse, sans prétendre par là émettre d'opinion sur les propositions qui y sont énoncées.

Genève, le 25 mars 2003

Thèse n° 10317

Peter SUTER
Doyen

Remerciements :

Un grand merci au Docteur **Philippe Bugmann**, pour sa disponibilité, ses conseils, suggestions et corrections apportées à cette thèse.
« Vous l'avez chapeautée en première ligne et sans votre aide, elle n'aurait jamais vu le jour ».

J'adresse également mes sincères remerciements aux personnes suivantes qui m'ont aidée et soutenue, de près ou de loin, dans la réalisation de ce travail:

- Professeur Claude Le Coultre
- Docteur Alain Lironi
- Docteur Jacques Birraux
- Docteur Jean-Michel Dubuis
- Docteur René Tabin
- Docteur Jean-Paul Berclaz
- Docteur Grégory Lodygensky
- Philippe Haeberli
- Anouck Muller

Je dédie ce travail à la mémoire de mon père, le docteur Hisham Bazarbachi, avec toute mon affection et toute ma reconnaissance.

Merci, Dania.

Résumé :

Cette thèse traite de la cryptorchidie. Nous abordons les diverses approches thérapeutiques en les comparant les unes aux autres. Le rôle diagnostique et thérapeutique de la laparoscopie est également présenté. La technique selon Stephen-Fowler est traitée en particulier avec ses avantages, inconvénients et son taux de succès. Les critères d'évaluation du taux de succès sont exposés et expliquent une importante variabilité. Cette technique trouve son indication dans certaines situations, toutefois, elle manque encore de recul pour pouvoir la proposer de manière systématique.

Abstract

LES CRYPTORCHIDIES OPEREES SELON LA TECHNIQUE DE STEPHEN-FOWLER :

But de l'étude :
Evaluer les résultats obtenus dans le traitement des cryptorchidies hautes, intra-abdominales, avec la technique selon Stephen-Fowler.

Matériel et méthode :
Nous avons procédé à une étude rétrospective regroupant tous les patients ayant bénéficié d'une laparoscopie pour un ou deux testicules non palpables, de 1993 à 1999.
Nous avons obtenu une collecte de 36 patients, dont 11 présentaient une anorchie, 7 une atrophie testiculaire motivant une orchidectomie, 9 une cryptorchidie opérée par orchidopexie standard et 9 patients (10 testicules) ont été opérés selon la technique de Stephen-Fowler.

Concernant les 9 patients opérés selon la technique de Stephen-Fowler, l'âge moyen est de 5,1 an (âge compris entre 3 et 9 ans).
Le côté gauche est atteint dans 66,6 % des cas (6 cas), le droit dans 22,2 % des cas (2 cas) et une bilatéralité est présente dans 11,1 % des cas (1 cas). L'anamnèse familiale n'est pas précisée.
Le volume testiculaire en pré-opératoire est le plus souvent ignoré.

3 patients présentent des anomalies associées telles que hypospadias et hydrocèle, une hernie inguinale controlatérale et un patient souffre de retard psycho-moteur, d'épilepsie et d'un kyste sacro-coccygien.
8 opérations ont été faites en 2 temps et 1 en un temps. Le 1er temps est effectué par laparoscopie et le 2ème temps est effectué entièrement par laparoscopie chez 2 patients alors qu'un abord inguinal est pratiqué pour l'abaissement chez 6 patients.
Le temps de séjour hospitalier est de 1,4 jours pour le 1er temps opératoire et de 2,5 jours pour le 2ème temps opératoire.

Résultats :

Sur un suivi allant de 1 mois à 1 an post-opératoire, le taux de succès est de 50%. 5 testicules sont de taille et de consistance normales et intra-scrotaux entre 1 et 3 mois post-opératoire. 3 testicules sont de petite taille et haut situés dans le scrotum entre 1 et 6 mois post-opératoire et 2 testicules présentent une atrophie complète entre 4 et 6 mois post-opératoire.

Conclusion:

Le taux de succès rapporté dans cette étude, basé sur la taille et la position intra-scrotale du testicule est faible (50%).
Cette étude comporte certains désavantages d'une étude rétrospective, comme par exemple l'absence d'un suivi post-opératoire systématisé. En effet, celui-ci est très variable d'un patient à l'autre, en fonction de l'opérateur. Le premier contrôle a lieu entre un et quatre mois post-opératoire et le deuxième entre trois mois et deux ans post-opératoire. Le contrôle consiste en un examen clinique, en spécifiant la taille et la position du testicule avec, selon les cas, un echo-doppler du testicule.
Il est à relever que le nombre de cas décrits dans cette étude est trop faible pour pouvoir en tirer des conclusions fiables. Par ailleurs, le suivi post-opératoire est encore trop court, nous avons encore besoin de recul pour pouvoir juger de la fonction testiculaire à plus long terme.
Ce travail est néanmoins intéressant dans le cadre d'un contrôle de qualité d'une technique opératoire introduite dans le service en 1993.

TABLE DES MATIERES :

	Pages :
A- GENERALITES	
1) RAPPELS EMBRYOLOGIQUES	1
2) ANATOMIE DU TESTICULE	6
3) FONCTIONS ENDOCRINES ET EXOCRINES	7
4) DEFINITION DE LA CRYPTORCHIDIE	8
5) EPIDEMIOLOGIE	9
6) ETIOLOGIE	10
7) ANOMALIES ASSOCIEES	11
8) HISTOLOGIE	12
9) COMPLICATIONS	13
10) EVOLUTION	15
11) DIAGNOSTIC DIFFERENTIEL	
12) EXAMENS CLINIQUE ET COMPLEMENTAIRES	16
13) INDICATIONS ET RAISONS OPERATOIRES	18
B- TRAITEMENTS :	19
1) MEDICAL	
2) CHIRURGICAL	21
Orchidopexie conventionnelle	21
Autres :	
a) Orchidopexie en 2 temps	24
b) Technique de Stephen-Fowler	25
c) Orchidopexie micro-vasculaire	
d) Technique Refluo	27
e) Technique selon Koop	
Orchidectomie	
C- ETUDE GENEVOISE :	29
D- DISCUSSION :	36
E- CONCLUSION :	47
F- REFERENCES :	49

LES CRYPTORCHIDIES OPEREES SELON LA TECHNIQUE DE STEPHEN-FOWLER

A- GENERALITES :

1) RAPPELS EMBRYOLOGIQUES :

Gonades :

Les gonades apparaissent chez l'embryon de 4 semaines sous forme d'une crête longitudinale bilatérale, **la crête génitale (ou gonadique)**, due à la prolifération de l'épithélium coelomique. Cette crête est située de chaque côté de la ligne médiane, entre le mésonéphros et le mésentère dorsal. Elle est dépourvue de cellules germinales jusqu'à la 6ème semaine du développement[1].
Les cellules germinales primordiales (gonocytes) apparaissent à un stade précoce et sont situées primitivement dans la paroi de la vésicule vitelline au voisinage de l'allantoïde[2,3]. Elles migrent de façon active le long du mésentère dorsal de l'intestin postérieur en direction des crêtes génitales, dans lesquelles elles pénètrent à la 6ème semaine de développement. Les cellules germinales primitives ont une influence inductrice sur le développement de l'ovaire et du testicule.
Peu avant l'arrivée des cellules primordiales dans la crête génitale, l'épithélium coelomique prolifère et envahit le mésenchyme sous-jacent. Les cellules épithéliales se multiplient pour former les **cordons sexuels primitifs**, qui entourent progressivement les cellules germinales primordiales situées dans le mésenchyme. A ce stade du développement, il est impossible de distinguer la gonade mâle ou femelle, c'est le stade de **gonade indifférenciée**. Dans les deux sexes, ces cordons restent en connexion avec la surface épithéliale. Les gonades acquièrent leur caractère mâle ou femelle à partir de la 7ème semaine de gestation (cf. tableau 1).
Si l'embryon est génétiquement mâle, il a une formule chromosomique XY. Sous l'influence du chromosome Y qui a un effet **"testiculo-déterminant"**, les cordons sexuels primitifs continuent à proliférer pour former les **cordons testiculaires (ou cordons médullaires)**. Vers le hile de la glande, les cordons se résolvent en un réseau de micro-cordons cellulaires, qui donneront naissance plus tard aux canalicules du **rete testis**. Ensuite, les cordons testiculaires perdent leur connexion avec l'épithélium superficiel. Ils sont séparés par **l'albuginée**, tunique fibreuse dense, caractéristique du testicule.

Au 4ème mois, les cordons testiculaires sont constitués de gonocytes et de **cellules de Sertoli (ou cellules sustentaculaires)**[4].

Les cellules de Leydig (ou cellules intersticielles) se développent au dépens du mésenchyme situé entre les cordons testiculaires. Elles sont particulièrement abondantes entre le 4ème et le 6ème mois.

Dès lors, le testicule devient capable d'influencer le développement des voies génitales et des organes génitaux externes. Les cordons restent pleins jusqu'à la puberté. A cette période, ils se creusent d'une lumière, formant ainsi les **tubes séminifères**. Une fois ceux-ci constitués, la lumière des tubes séminifères entre rapidement en continuité avec celle du **rete testis**, qui à son tour, va se continuer avec les **cônes efférents**. Ces derniers, qui proviennent des tubes sécrétoires mésonéphrotiques, pénètrent dans le canal de Wolf qui constituera le **canal déférent**.

Lorsque l'embryon est génétiquement féminin, avec une formule chromosomique XX, les cordons sexuels primitifs se segmentent en amas cellulaires irréguliers, qui contiennent des îlots de gonocytes. Ceux-ci sont situés dans la région médullaire de l'ovaire et seront ensuite remplacés par un stroma vasculaire qui constitue la zone médullaire de l'ovaire. L'épithélium superficiel de la gonade femelle, contrairement à celui de la gonade mâle, reste épais et continue à proliférer. Il donne ainsi naissance à une seconde génération de cordons, les cordons sexuels corticaux (cf tableau 1).

Tableau 1 : Influence des gonocytes sur la gonade indifférenciée.

44 + XY influence Y		44 + XX influence X
	gonade indifférenciée	
TESTICULE		OVAIRE
. Développement des cordons médullaires . Pas d'apparition des cordons corticaux . Formation de l'albuginée		. Disparition des cordons médullaires . Développement des cordons corticaux

Voies génitales :

Initialement, les embryons des deux sexes possèdent deux systèmes pairs de conduits génitaux :

1) **les canaux de Wolf (ou canaux mésonéphrotiques)** constitueront la voie d'excrétion génitale principale mâle.

2) **les canaux de Müller (ou canaux paramésonéphrotiques)** formeront le canal utéro-vaginal.

Le développement et la différenciation des voies génitales est soumis à l'influence des hormones sécrétées à partir de la 7-8ème semaines de gestation[5]. Les cellules de Sertoli du testicule foetal produisent une substance non stéroïdienne inhibitrice de l'appareil Müllerien (MIF : Mullerian Inhibiting Factor), qui entraîne la régression du canal paramésonéphrotique[6,7]. Parallèlement à cette action inhibitrice, les cellules de Leydig du testicule sécrètent également de la testostérone qui se transforme dans les cellules des tissus cibles en dihydrotestostérone, sous l'effet de la 5-alpha-réductase. Les complexes récepteurs à la diydrotestostérone modulent la différenciation des organes génitaux externes. La différenciation Wolfienne est modulée par les complexes récepteurs à la testostérone (cf tableau 2).

Tableau 2 : Influence des glandes génitales sur la différenciation sexuelle mâle :

TESTICULE

Inhibiteur de l'appareil Müllerien (cellule de Sertoli)	Testostérone (cellule de Leydig)
Inhibition des canaux paramésonéphrotiques	Stimulation des canaux mésonéphrotiques

Le canal de Wolf constitue la voie d'excrétion génitale principale. Au dessous de l'abouchement des cônes efférents, il s'allonge considérablement, décrit de nombreuses circonvolutions qui vont former **l'épididyme**. Au niveau de la queue de l'épididyme, à l'émergence de la vésicule séminale, le canal de Wolf s'entoure d'une épaisse tunique musculaire et constitue le **canal déférent**. Au delà de la vésicule séminale, il constitue le **canal éjaculateur**.

Migration testiculaire :

Vers la fin du 2ème mois, le testicule et les vestiges du mésonéphros sont appendus à la paroi postérieure de l'abdomen par un méso, le **méso urogénital**.
Il apparaît également, à partir du pôle caudal du testicule, une condensation mésenchymateuse riche en matrice extra-cellulaire, qui constitue le **gubernaculum testis**. Avant la descente du testicule, cette lame mésenchymateuse se termine dans la région inguinale. Lorsque par la suite, le testicule commence sa descente à travers l'anneau inguinal, il apparaît une portion extra-abdominale du gubernaculum qui progresse en direction inguinale vers les bourrelets scrotaux. Lorsque le testicule traverse le canal inguinal, la portion extra-abdominale du gubernaculum atteint le fond du scrotum[8].

La descente testiculaire est divisée en trois phases embryonnaires :

1) intra-abdominale (1er au 7ème mois) : le gubernaculum s'élargit , entraînant le testicule vers la région inguinale.
2) canaliculaire ou inguinale (7 au 8èmes mois)
3) scrotale (8 au 9èmes mois) : le raccourcissement de la portion extra-abdominale du gubernaculum complète l'attraction du testicule dans le scrotum.

Plusieurs facteurs contribuent à la descente testiculaire :

- Le gubernaculum: il joue le rôle d'un tracteur et d'un guide.
- La pression intra-abdominale: facilite la traversée du canal inguinal (phase canaliculaire).
- Les facteurs hormonaux:
    - i) Inhibiteurs de l'appareil Müllerien (MIF) : auraient une action sur la phase intra-abdominale
    - ii) Androgènes : auraient une action sur les phases extra-abdominales.

Les différentes phases impliquées dans la descente testiculaires sont donc influencées par des facteurs distincts:

Phase intra-abdominale :
- rôle du gubernaculum
- facteur hormonal MIF
- indépendant des androgènes

Phase inguinale :
- migration du gubernaculum
- dépendante des androgènes
- rôle clé du nerf génito-fémoral

Dans cette deuxième phase, la testostérone agit apparemment indirectement via le système nerveux et le nerf génito-fémoral, qui innerve le gubernaculum et le scrotum. Un peptide, « Calcitonin gene-related peptide » (CGRP) a été identifié dans le nerf génito-fémoral et aurait une action de contrôle androgénique sur la descente testiculaire. Les androgènes

causent la masculinisation du nerf génito-fémoral entre la 15ème et la 25ème semaine de gestation, et le nerf masculinisé contrôle la direction de migration du gubernaculum en relâchant le CGRP en périphérie[9].

Souvent, pour une raison inconnue, le testicule gauche descend plus bas que le droit.

2) ANATOMIE DU TESTICULE:

Le testicule parvenu à maturité a une forme ovoïde de 4 à 5,5 cm de longueur et de consistance ferme.

La vascularisation d'origine aortique, suit le testicule au cours de la migration, et les vaisseaux spermatiques cheminent de leur origine lombaire, vers la région inguino-scrotale.

La vascularisation du testicule est assurée par :

- L'artère testiculaire (provient de l'aorte abdominale)
- L'artère déférentielle (provient de l'artère iliaque interne)
- L'artère crémastérique (provient de l'artère iliaque externe)

Il existe par ailleurs un vaste réseau de collatérales entre les vaisseaux testiculaires et déférentiels.

Le retour veineux est assuré par le plexus pampiniforme qui se poursuit en veine testiculaire et se jette dans la veine cave inférieure à droite et dans la veine rénale gauche à gauche.

Lors de la descente testiculaire, le péritoine émet de chaque côté de la ligne médiane, une évagination ventrale, traversant la paroi abdominale. Cette évagination suit le trajet du gubernaculum testis jusque dans le bourrelet scrotal. Elle constitue le **processus vaginal** qui va former avec les muscles et fascias qui l'entourent, le **canal inguinal**.

Le testicule est entouré de différentes couches :

- L'albuginée : enveloppe conjonctive déjà présente avant la traversée.
- La vaginale : séreuse péritonéale provenant du processus vaginal.
    - lame viscérale : feuillet réfléchi du processus péritonéo-vaginal
    - lame pariétale : autre versant du sac péritonéal
- Fascia spermatique interne (ou fibreuse profonde) : provient du fascia transversalis.
- Muscle crémaster : provient du muscle petit oblique.
- Fascia crémastérique (ou fibreuse superficielle) : provient du muscle grand oblique.
- Scrotum : enveloppe cutanée du testicule, contenant le muscle lisse, le Dartos.

3) FONCTIONS ENDOCRINES ET EXOCRINES :

Axe hormonal hypothalamo-hypophyso-testiculaire :

Hypothalamus : GnRH (gonadoréline, LH-RH et FSH-RH)

Hypophyse : (cellules gonadotropes de l'anté-hypophyse)

LH — FSH (gonadotrophines)

Testicule :

Testostérone (T) (cellules de Leydig) — MIF (cellules de Sertoli)

Inhibine, activine

5-alpha-reductase — Spermatogenèse

Dihydrotestostérone (DHT)

Testostérone et DHT : Les androgènes s'unissent aux récepteurs (R) à la surface cellulaire et interagissent avec l'ADN pour contrôler la différentiation du canal de Wolf (pour les complexes R-T) et des organes génitaux externes (pour les complexes R-DHT).

Inhibine, Activine : Il s'agit de deux peptides sécrétés par les cellules de Sertoli, qui interviennent dans la régulation de l'axe gonadotrope.

L'Inhibine freine la multiplication des spermatogonies et la sécrétion de progestérone. Elle exerce par ailleurs un rétro-contrôle négatif sur la FSH.

L'activine a un effet stimulateur de la FSH in vitro, mais sa signification physiologique in vivo est inconnue.

4) DEFINITION DE LA CRYPTORCHIDIE :

Le terme de cryptorchidie dérive du grec “ cryptos ” qui signifie caché et “ orchis ” , le testicule. Les testicules atteignent normalement le scrotum vers le moment de la naissance, mais il existe une grande variation individuelle. Le terme de cryptorchidie s’applique aux cas où le testicule reste indéfiniment en position pelvienne. Toutefois, en raison d’un certain flou retrouvé dans la littérature concernant les termes utilisés, il paraît important de définir les termes suivants :

Testicule ectopique : le testicule se trouve en situation anormale, par migration aberrante et insertion anormale du gubernaculum testis. Les ectopies vraies peuvent être fémorales, périnéales, pubo-péniennes ou intra-scrotales croisées. Une autre migration anormale, la plus fréquente (75%), est l’ectopie intersticielle : le testicule est situé dans la poche inguinale superficielle de Denis Browne, entre le fascia sous-cutané de Scarpa et l’aponévrose du grand oblique, latéralement à l’orifice inguinal externe (cf fig.1). Dans ce cas, le pédicule spermatique est toujours suffisamment long pour permettre un abaissement facile. La plupart des auteurs considère cette ectopie intersticielle comme une cryptorchidie vraie plutôt qu’une ectopie.

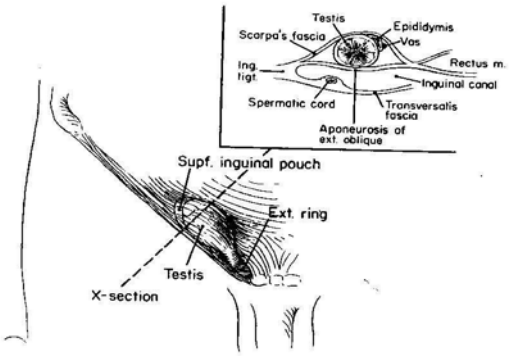

Figure 1: Position du testicule dans l'ectopie intersticielle. Schéma issu du Pediatric Surgery, Kenneth J. Welch et coll., 4ème édition.

Testicule dystopique (ou cryptorchide vrai) : il s’agit d’un arrêt de migration sur le trajet normal du testicule. Celui-ci peut être abdominal, inguinal ou à l’orifice supérieur du scrotum.

Testicule oscillant ou rétractile : le testicule est localisé dans le scrotum à la naissance et remonte temporairement hors du scrotum durant l’enfance, dû à un réflexe crémastérien augmenté, hyperactif et à une attache incomplète du gubernaculum. Il est facilement et complètement abaissable au fond du scrotum et ne fait l’objet d’aucune thérapeutique.

Testicule ascendant : le testicule est souvent non descendu à la naissance, mais atteint le scrotum dans les trois premiers mois de vie. Il s’agit donc d’une descente tardive du testicule qui peut ensuite remonter dans l’enfance, probablement à cause du cordon spermatique qui ne s’allonge pas proportionnellement à la croissance de l’enfant. Dans ces cas, l’indication opératoire est controversée, mais plusieurs chirurgiens les opèrent électivement lorsque le testicule devient

difficilement abaissable dans le scrotum. Ceci aboutit souvent à une ochidopexie entre l'âge de 8 à 11 ans.

Anorchie : absence totale de tissu testiculaire, due à un défaut de développement ou à une torsion testiculaire in utero. L'anorchie est unilatérale dans 80 % des cas. En cas d'anorchie bilatérale, le diagnostic se pose par l'absence de réponse lors du test aux gonadotrophines chorioniques avec dosage de la testostérone plasmatique. Le caryotype est normal (46 XY).

5) EPIDEMIOLOGIE:

La cryptorchidie est une affection fréquente (0,7 à 0,8% après la première année d'âge). L'incidence est plus élevée chez les prématurés. Benson et Lofti [10] rapportent sur une série combinée, une incidence de 26,5% chez les prématurés et 3,2% chez le nouveau-né à terme. En moyenne, l'incidence est de 20 à 30 % chez le prématuré, de 1,8 à 4%[11,12] chez le nouveau né à terme et diminue à partir de l'âge de un an à 0,8 à 1%[13]. Les testicules non palpables représentent 13 à 43% de la population cryptorchide[14]. Dans 80% des cas, la cryptorchidie est unilatérale, légèrement plus fréquente à droite (53 à 58 %) qu'à gauche (42 à 47 %) selon certains auteurs. Elle peut être bilatérale dans 10 à 25% des cas [15,16]. Kirsch[17] décrit une incidence plus élevée à gauche (58%) qu'à droite (35%) et une bilatéralité dans 7% des cas. A noter que la plupart des testicules non palpés à la naissance terminent leur descente jusqu'à la fin de la première année de vie. Dès lors, à moins d'une hernie compliquée associée, aucune thérapie n'est requise durant les 18 premiers mois de vie. Une prédisposition familiale a parfois été retrouvée.

6) ETIOLOGIE:

Plusieurs causes sont susceptibles d'être à l'origine d'une anomalie de la migration testiculaire :

a) l'obstacle mécanique : brièveté des vaisseaux spermatiques ou du canal déférent, étroitesse du canal inguinal, obturation fibreuse de l'orifice scrotal, anomalie de la musculature abdominale et adhésion anormale du testicule foetal au tissu rétropéritonéal ont souvent été invoqués dans la littérature[18].

b) anomalie anatomique : anomalie du gubernaculum testis[19].

c) origine centrale : diencéphalique ou hypophysaire, par défaut de sécrétion de gonadotrophine.

d) anomalie testiculaire intrinsèque : le testicule pourrait lui-même être anormal et présenter des lésions primitives empêchant la sécrétion ou l'action de dihydrotestostérone.

e) origine iatrogène : par accident chirurgical lors d'une cure de hernie inguinale.

f) origine génétique : la cryptorchidie est fréquente dans divers syndromes (cf anomalies associées : Prune-Belly Syndrome, syndrome de Prader- Willi, syndrome de Noonan, syndrome de Morsier ou de Kallman).

Au total, il apparaît que les anomalies de migration testiculaire ne révèlent pas d'un mécanisme unique. Par ailleurs, la cause reste parfois inconnue.

7) ANOMALIES ASSOCIEES:

a) Anomalies de la paroi abdominale : Prune-Belly Syndrome (aplasie de la musculature abdominale associée à une cryptorchidie, mégavessie, méga-uretères et une hydronéphrose avec dysplasie rénale).

b) Anomalies chromosomiques et Syndromes : syndrome de Prader-Willi (hypotonie et troubles de la déglutition en période néonatale, suivie après l'âge de 4 à 6 ans du développement d'une obésité et d'un retard mental de gravité moyenne, ce syndrome peut par ailleurs être associé à un hypogonadisme hypogonadotrope), syndrome de De Morsier ou de Kallmann (atteinte hypothalamo-hypophysaire associée à une cryptorchidie et/ou à une anosmie réalisant la dysplasie olfactogénitale).

c) Troubles endocriniens : pas de cause définie, rôle de la testostérone incertain, déficit transitoire en LH invoqué mais incertain, rôle du facteur anti-müllerien (MIF). L'anomalie peut se situer au niveau hypothalamique, hypophysaire ou testiculaire :

Hypothalamus : (Kallman, Prader-Willi)		GnRH	
Hypophyse : (Hypoplasie)	LH		FSH (gonadotrophines)
Testicule : (Anorchie)	Testostérone (cellules de Leydig)		MIF (cellules de Sertoli)

d) Anomalies testiculaires *:* le testicule a presque toujours un volume légèrement diminué et une consistance plus molle que la normale.

e) Anomalie des voies spermatiques : ces anomalies sont fréquentes, 25% selon Scorer[20]et 36% selon F.F. Marshall[21]. Le trajet du canal déférent peut être aberrant, on peut également constater une atrésie du déférent, de l'épididyme ou bien une fusion épididymo-testiculaire incomplète voire absente. Kirsch[17] a démontré chez 37% de patients avec testicule intra-abdominal des anomalies de l'épididyme, ce qui correspond plus ou moins aux résultats d'autres auteurs : 33%[22] et 50%[23].

Plusieurs de ces anomalies peuvent limiter le flux de spermatozoïdes et ainsi devenir une source d'infertilité[24].

f) Malformations urinaires : agénésie ou hypoplasie rénale, hydronéphrose sur obstruction pyélo-urétérale (7,5% selon Felton[25]) et rein en fer à cheval. Certains auteurs préconisent une urographie intraveineuse de routine dans la première année de vie, dans les cas de cryptorchidie bilatérale[26]. L'hypospadias a été retrouvé chez approximativement 3% d'enfants avec une cryptorchidie bilatérale.

Kirsh[17] rapporte diverses malformations associées à des testicules intra-abdominaux. Sur 447 patients avec testicules non palpés, 8 patients présentent un hypospade, 5 un Prune Belly Syndrome, 3 une anomalie génito-urinaire, 4 une anomalie gastro-intestinale, 3 une anomalie cardiaque, 3 un trouble du SNC, 1 une neuro-fibromatose, 1 un syndrome de Noonan, 1 un syndrome de Russel-Silver et un patient avec une hypomélanose de Ito.

8) HISTOLOGIE:

La plupart des testicules cryptorchides sont histologiquement normaux à la naissance, mais perdent de manière progressive et irréversible les spermatogonies et subissent des altérations de structure, si ils restent en dehors du scrotum après la 2ème année de vie [27,28]. 50% des patients atteints de cryptorchidie unilatérale et 70% atteints de cryptorchidie bilatérale, ont une production de sperme diminuée[29]. Ces testicules ont un haut degré de tissu dysgénétique, responsable de leur potentiel de transformation maligne.

Environ 10% des patients présentant une tumeur testiculaire ont dans leurs antécédents une cryptorchidie[30,31].

9) COMPLICATIONS:

a) Hernie inguinale : Elle apparaît surtout comme une lésion associée : Le péritoine du bas abdomen descend normalement avec le testicule à travers le canal inguinal jusque dans le scrotum pour former la tunique vaginale. Cet étroit processus péritonéo-vaginal se rétrécit habituellement et est comprimé par la musculature abdominale dans le canal inguinal, causant sa fermeture dans les premières semaines de vie. Lorsque le testicule est arrêté dans sa descente normale, les facteurs qui normalement causent la fermeture du processus péritonéo-vaginal ne se produisent pas, entraînant la persistance du processus[32]. Celui-ci peut rester suffisamment large pour résulter en une hernie inguinale. La plupart des auteurs indiquent l'incidence d'une hernie associée dans plus de 65 % des cas[33,34,35,36]. Plus récemment (1999), Radmayr[37] rapporte une incidence moindre de 26% de hernie inguinale due à un processus vaginal perméable, associée à une cryptorchidie.

b) Torsion testiculaire : lorsqu' une torsion se produit sur un testicule cryptorchide, le risque de perte de vitalité est plus élevé que sur un testicule normal[38], peut-être parce que la torsion se produit souvent sur un testicule adulte qui a déjà subi une dégénérescence maligne. Sur des testicules d'adultes cryptorchides compliqués d'une torsion, 65% ont été retrouvés malins[39].

c) Traumatismes : favorisés par une situation superficielle, les ectopies périnéales sont particulièrement vulnérables.

d) Troubles psychiques et esthétiques : ils n'existent pratiquement pas avant l'adolescence.

e) Tumeur maligne : le risque de dégénérescence maligne reste un sujet controversé. Le risque de dégénérescence maligne varie en fonction de la position du testicule cryptorchide. Un testicule intra-abdominal a 5 fois plus de risques de développer une tumeur maligne qu'un testicule inguinal ; le risque est d'autant plus élevé qu'une anomalie testiculaire est observée[40]. Chez l'enfant, les tumeurs testiculaires sont très rares et leur développement sur une ectopie encore plus rare[41]. Chez l'adulte, Gilbert et Hamilton rapportent une série de 7000 cas de tumeur testiculaire, dont 840 sur des testicules cryptorchides (incidence de 12 %) . Ils indiquent que le risque de néoplasme du testicule en cas d'ectopie serait multiplié par 40 ou 50[42]. D'autres auteurs retiennent que le risque de tumeur est accru en cas d'ectopie, mais reste très faible (2 à 3 pour 100'000). Le type de tumeur rencontré est le plus souvent un séminome ,qui constitue le 30 à 40 % des tumeurs testiculaires intra-scrotales, mais le 60 % des tumeurs des testicules cryptorchides[43]. Les autres tumeurs, térato-carcinome, carcinome embryonnaire et tératome de l'adulte sont également rencontrées, mais à moindre fréquence. L'âge moyen d'apparition des tumeurs est de 26 ans.

Les raisons pour lesquelles une tumeur se développe plus fréquemment sur un testicule cryptorchide qu'intrascrotal, sont classiquement l'atrophie, mais également l'environnement testiculaire altéré, une ischémie testiculaire ou un déséquilibre hormonal. Le risque de tumeur est

favorisé par une ectopie haute intra-abdominale et il devient très grand si le caryotype est anormal. Le risque de malignité affecte également le testicule controlatéral en position intra-scrotale. Certains auteurs[41] notent une incidence augmentée de tumeur dans le testicule controlatéral descendu chez des patients avec une cryptorchidie unilatérale. Environ 1/5 ème des tumeurs testiculaires rapportées chez des patients cryptorchides se développent sur le testicule intra-scrotal[44]. Enfin, il est classique de souligner que le risque de dégénérescence n'est pas diminué par l'orchidopexie, mais ce n'est peut-être pas vrai en cas d'intervention très précoce[45 ,46].

f) Stérilité : plusieurs raisons peuvent expliquer une stérilité.

En règle générale, c'est la position anormale du testicule, où la température est plus élevée (35 à 37 ° dans l'abdomen) que dans le scrotum (33 °), qui est responsable de la dégénérescence des cellules germinales. Le testicule perd ainsi toute possibilité de spermatogenèse. L'effet de la température sur le testicule s'exerce à partir des 2ème-3ème année d'âge, avec des changements dégénératifs progressifs et sévères, ce qui implique un traitement précoce avant la fin de la 2ème année. Moore et Oslund[47] ont montré expérimentalement que la disparition des spermatogonies suite à la dégénérescence des cellules germinales était due à l'augmentation de la température à laquelle le testicule était soumis. Dans certains cas, il s'agit de lésions testiculaires primitives.

A noter que les lésions sont d'autant plus importantes que le testicule est haut situé[48] et qu'elles peuvent être prévenues par l'abaissement chirurgical[49].

Le testicule controlatéral peut également subir des lésions dégénératives induites par le testicule ectopique, peut-être par un mécanisme auto-immun : le testicule ectopique produirait des auto-anticorps[50]. Ces lésions sont aussi réversibles par abaissement du testicule ectopique[51].

L'infertilité a une incidence 6 fois plus élevée que la population générale pour les cryptorchidies bilatérales, ce qui correspond à environ 50% des patients. Après une cryptorchidie unilatérale, l'incidence est supérieure de 2 fois la norme par rapport à la population générale, ce qui correspond à environ 10% des patients atteints de cryptorchidie unilatérale.

10) EVOLUTION:

L'évolution dans le temps des anomalies de migration testiculaire pose de nombreux problèmes. La descente spontanée reste possible pendant la première année, surtout chez le jeune prématuré, dans 82% des cas selon Scorer[20]. Le testicule sera alors normal. Après la première année, la possibilité de migration spontanée a été diversement appréciée sans doute parce que certaines statistiques ne tenaient pas compte des testicules simplement rétractiles. Actuellement, la migration spontanée après la première année est considérée comme très exceptionnelle.

11) DIAGNOSTIC DIFFERENTIEL :

a) Le testicule oscillant : il est facilement et complètement abaissable au fond du scrotum.

b) L'anorchie : si elle est bilatérale, elle est différenciée de la cryptorchidie par le test aux gonadotrophines chorioniques avec dosage de la testostérone plasmatique (cf ci-dessous). Le caryotype doit être normal (46 XY).

c) Les états intersexués : tout patient apparemment de sexe masculin, avec des testicules non perçus, est, à priori, suspect d'être une fille atteinte d'hyperplasie congénitale des surrénales. De même tout micropénis ou hypospade associé à une ectopie même unilatérale doit faire suspecter une ambiguïté sexuelle. Il faut alors réaliser un certain nombre d'investigations : chromatine, caryotype, étude de la testostérone et de la réceptivité des organes génitaux externes à la testostérone, étude de la situation anatomique (UIV, CUM, urétroscopie). C'est ainsi que l'on pourra dépister une hyperplasie surrénale congénitale, une dysgénésie gonadique mixte ou un syndrome de résistance des récepteurs testiculaires à la testostérone.

d) Syndromes malformatifs ou endocriniens : dans certains cas, l'ectopie n'est qu'un élément d'un syndrome plus complexe : aplasie de la paroi abdominale, retard de croissance intra-utérine, syndrome de Noonan (Turner masculin), hypogonadisme hypogonadotrophique isolé ou entrant dans le cadre d'une insuffisance hypophysaire globale.

12) EXAMENS CLINIQUE ET COMPLEMENTAIRES :

Chez environ 85% des enfants chez lesquels le scrotum est vide, le testicule peut être palpé au niveau du canal inguinal, de la poche inguinale superficielle ou dans une autre position ectopique. Lorsque le testicule est palpé dans une position supra-scrotale, il est important de préciser sa taille par rapport au testicule controlatéral et à l'âge du patient. La forme et la consistance du testicule doivent aussi être notées. Après la palpation, des manœuvres permettant d'abaisser le testicule sont effectuées et la position la plus basse notée. La position debout ou couché avec les jambes croisées facilite la descente manuelle du testicule. Si le testicule n'est pas palpé en position debout, l'enfant doit être examiné en position assise en tailleur ou accroupie. A noter que la qualité de l'examen clinique dépend beaucoup de l'expérience de l'examinateur.
Occasionnellement, une légère sédation peut faciliter l'examen clinique.
En l'absence totale de palpation testiculaire, plusieurs diagnostics doivent être évoqués :

- anorchie congénitale
- atrophie testiculaire, secondaire à un traumatisme ou à une torsion
- testicule intra-abdominal
- ambiguité sexuelle (pseudohermaphrodisme féminin ou masculin)

Face à un scrotum vide, dans plus de 80% des cas, nous sommes en présence d'une cryptorchidie vraie (dont les cryptorchidies intra-abdominales et intracanaliculaires) ; dans les autres cas, il s'agit d'une atrophie ou dysgénésie testiculaire, d'une anorchie et d'une ectopie.
Si le testicule est resté non perçu après un examen clinique répété, des examens sont effectués afin de démontrer la présence de tissu testiculaire :

a) Dosage de la testostérone

b) Test de stimulation aux gonadotrophines : dosage de la testostérone plasmatique avant et après injection de **hCG (human Chorionic Gonadotrophin)** : si l'élévation de la testostérone est normale, cela indique la présence de testicule et donc de cellules de Leydig, la virilisation sera alors normale. Une élévation de 4 fois la norme signale la présence d'au moins un testicule[52]. Ce test hormonal n'est utile qu'en cas de cryptorchidie bilatérale. Si la réponse est nulle ou médiocre, le **test à la L.H.R.H. (gonadoréline)** sera nécessaire pour préciser l'origine du déficit, périphérique ou hypophysaire.

c) Caryotype : en cas d'ectopie bilatérale à testicules non perçus, un caryotype normal 46 XY permettra d'exclure une ambiguité sexuelle et parlera en faveur d'une anorchie (si la réponse au test au gonadotrophines est négative).

d) Dosage du MIF (facteur anti-müllerien) : Le MIF est présent si du tissu testiculaire existe. Cet examen a une sensibilité de 94% et une spécificité de 96%[53]. Il s'agit d'un examen plus fiable que le dosage de la testostérone après test au hCG.

Des examens radiologiques permettent dans une moindre mesure, d'apporter quelques informations :

e) US , CT-SCAN et IRM abdominaux : peuvent parfois aider à détecter de manière non invasive la présence de testicules intra-abdominaux, mais leur sensibilité et spécificité sont trop faibles pour être des examens fiables. L'US est utile pour les testicules inguinaux[54], mais il existe un grand taux de faux négatifs pour les testicules intra-abdominaux[55]. La seule indication valable à pratiquer un US est lorsque le testicule est difficilement palpable à l'orifice profond, en raison d'une obésité ou d'une cicatrice post cure de hernie inguinale. L'US a une sensibilité de 13% dans les testicules non palpables[56,57,58] .

Le CT-Scan a une incidence de faux négatifs de 44% dans la population pédiatrique. En effet, chez le jeune enfant, le tissu adipeux entourant le testicule est insuffisant, de telle sorte qu'il est difficile de l'identifier par rapport aux autres structures avoisinantes[59]. De plus, l'irradiation est non négligeable.

L'IRM donne de meilleurs résultats[60], il est plus sensible que le CT-Scan, mais le coût est trop élevé pour un usage de routine.

f) Artériographie sélective, phlébographie de la veine spermatique et pneumographie rétro-péritonéale : ces examens peuvent également aider à la localisation, toutefois, en raison de leur caractère invasif, ils ne sont que très rarement pratiqués.

g) Scintigraphie au Thallium, Gd-MRA[61] (Angiographie par résonance magnétique au Gadolinium): malgré une bonne sensibilité (96%) et spécificité (100%), cet examen n'est que rarement pratiqué.

En effet, la laparoscopie est préférée étant donné qu'elle permet le plus souvent un geste thérapeutique en même temps que diagnostique. D'autre part, seule la laparoscopie permet de confirmer avec certitude l'absence totale de résidus testiculaires pouvant éventuellement conduire à un tumeur maligne.

Ces deux raisons expliquent pourquoi la scintigraphie, malgré qu'elle soit moins invasive, n'est pas à même de se substituer à la laparoscopie exploratrice.

En fait, tout patient avec un testicule non palpable devrait bénéficier d'une exploration chirurgicale. L'examen clinique sera répété en anesthésie générale avant tout geste chirurgical.

h) L'exploration abdominale laparoscopique : la laparoscopie reste le seul examen permettant de

définir avec certitude la présence ou l'absence d'un testicule intra-abdominal, la localisation exacte du testicule et sa nature. La laparoscopie représente donc la méthode d'exploration de choix.
24% des enfants cryptorchides ont un testicule non palpable à l'examen clinique. Lors de l'exploration chirurgicale, 39% des testicules se trouvent en position distale par rapport à l'anneau inguinal interne, 41% sont atrophiques ou absents et 20% des testicules sont intra-abdominaux[17].

13) INDICATIONS ET RAISONS OPERATOIRES :

L'âge préférentiel d' une orchidopexie se situe entre un et deux ans d'âge. Après la première année, lorsqu'une descente spontanée ultérieure est peu probable ; avant la deuxième année où le risque d'altérations progressives et irréversibles, compromettant la spermatogenèse apparaît[62].
Les buts de l'opération sont divers : elle préserve la spermatogenèse et donc la fertilité,
elle préserve également la production hormonale endogène. De plus, l'intervention chirurgicale prévient les complications telles la torsion testiculaire (par fixation intra-scrotale) et la hernie inguinale (par ligature concomitante du processus vaginal).
Le risque de transformation maligne est diminué, indirectement par la détection précoce lors de l'auto-palpation et peut-être même directement.
Finalement, la chirurgie offre une apparence génitale normale, préservant l'image corporelle et évitant certains problèmes d'ordre psychologique.

B-TRAITEMENTS :

1) MEDICAL :

Il réside dans l'hormonothérapie : l'efficacité rapportée est faible, mais très variable. En moyenne, sur 33 études publiées entre 1950 et 1990, les taux de succès rapportés sont de 21% pour le GnRH, 19% pour le hCG et 4% pour l'effet placebo[63].

a) Administration intramusculaire de hCG (Human Chorionic Gonadotrophin) exogène : en cas de cryptorchidie bilatérale, elle peut aider à la descente testiculaire s'il n'y a pas d'obstacle mécanique comme cause à la cryptorchidie. En réalité, l'administration de gonadotrophines chorioniques a fait l'objet de très nombreux travaux depuis Shapiro en 1931. Elle doit être considérée beaucoup moins comme un traitement que comme un test diagnostic qui permet d'évaluer les possibilités de migration du testicule et son aptitude à sécréter la testostérone. L'administration de hCG peut entraîner une descente testiculaire d'un testicule non palpable de manière à ce qu'il devienne palpable, mais la probabilité qu'elle entraîne la descente jusqu'en position scrotale n'est que de 2%[64]. La plupart des auteurs concluent que les gonadotrophines n'entraînent que la descente des testicules qui seraient de toute façon spontanément descendus. Matthews[65] a tenté de déterminer si l'administration de hCG en per-opératoire améliorait la fertilité : son expérience a consisté à rendre des rats cryptorchides en excisant le gubernaculum à 14 jours de vie. La moitié a reçu 10 U de hCG quotidiennement de J14 à J28, où l'orchidopexie est pratiquée. A J65, les rats mâles sont couplés à des femelles durant 3 cycles ovariens. Les résultats montrent que les testicules intra-abdominaux chez le rat ont un potentiel limité de fertilité après orchidopexie, risque qui n'est pas amélioré par l'administration de hCG. En fait, la fertilité après orchidopexie est intimement liée à la taille du testicule.

b) Administration de testostérone : l'androgénothérapie induirait la descente des testicules cryptorchides dans environ un quart des patients[66]. Les résultats obtenus sont toutefois peu convainquant avec cette thérapie.

c) Administration de LH-RH (gonadoréline, GnRH) par voie intranasale : elle a fait l'objet de nombreux travaux depuis 1970 [67]. Hadziselimovic[68] a démontré une descente testiculaire chez 17 patients sur 30 traités par LH-RH. Le taux de succès rapporté est d'environ 50%. Les résultats avec cette thérapie sont supérieurs à ceux obtenus avec les gonadotrophines et n'ont pas comme

effets secondaires les “ puberty-like effects ”.

Un léger progrès a été obtenu avec un traitement combiné de LH-RH suivi de HCG[68].

L’hormonothérapie est un sujet très débattu, qu’il s’agisse des doses à utiliser, des risques possibles pour le testicule, des résultats et des indications. Elle entraînerait peut-être une amélioration de la fertilité.

Le taux de succès du traitement hormonal dépend de la situation initiale du testicule : il augmente si le testicule est bas situé. En effet, plus le testicule cryptorchide est haut situé, plus il a de risques d’être dysgénétique et moins l’hormonothérapie n’a de chance de réussir.

Les testicules haut situés représentent donc clairement une indication à la chirurgie.

2) CHIRURGICAL :

Il existe différentes techniques opératoires, que nous allons passer en revue :

Orchidopexie conventionnelle : cette intervention est basée sur le fait qu'après dissection, les vaisseaux spermatiques sont suffisamment longs pour permettre l'abaissement et la fixation dans le scrotum. (cf fig.2) Ceci représente le 80% des cas de cryptorchidie.

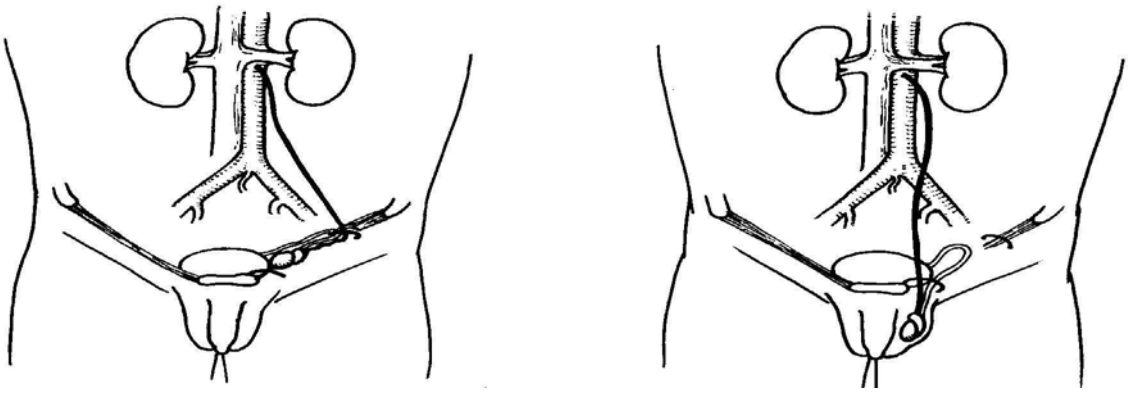

Figure 2: Le trajet de l'artère spermatique est redressé après dissection. Schémas issus du Précis d'Urologie de l'Enfant, P. Mollard, édition Masson.

L'orchidopexie conventionnelle est indiquée lorsque le testicule est palpable et implique une incision inguinale, l'exposition du canal inguinal, la séparation du processus vaginal et la mobilisation du testicule et du cordon spermatique par dissection proximale des vaisseaux spermatiques. La seconde partie, l'orchidopexie elle-même, implique la fixation du testicule dans le scrotum. (cf fig.3)

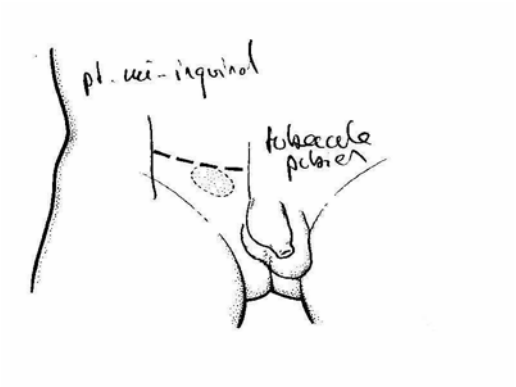

1: Incision cutanée

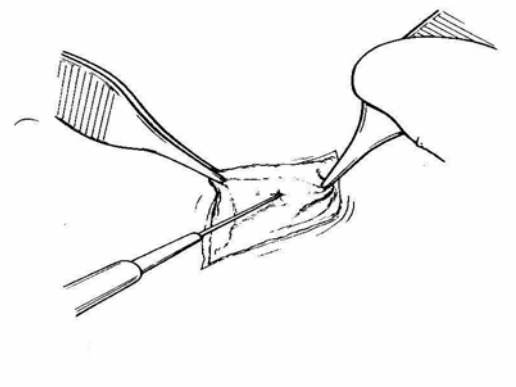

2: Incision fascia superficiel de Scarpa

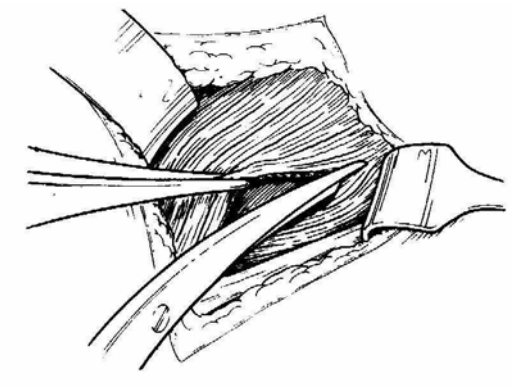

3: Incision aponévrose oblique externe

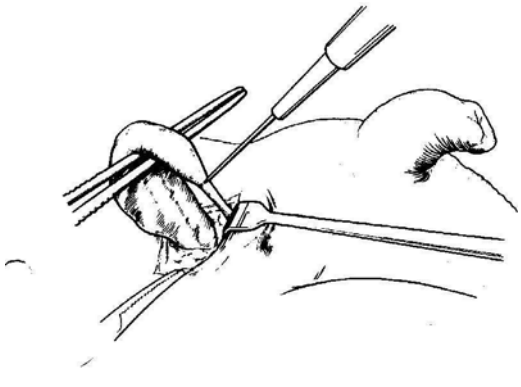

4: dissection et section du gubernaculum testis

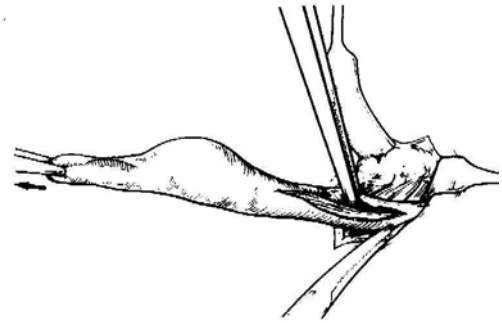

5: Dissection des fibres crémastériques

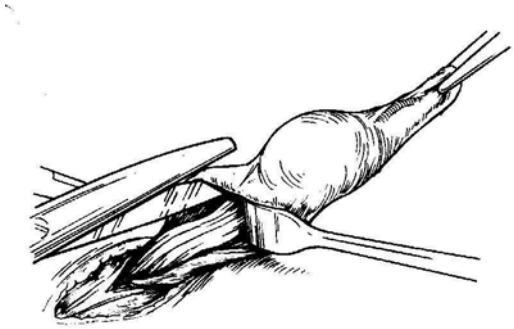

6: Dissection du processus vaginal

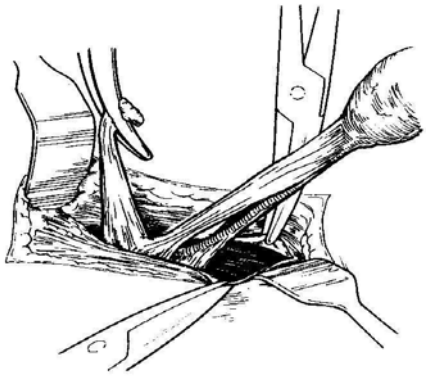

7: Séparation cordon du proc. vaginalis

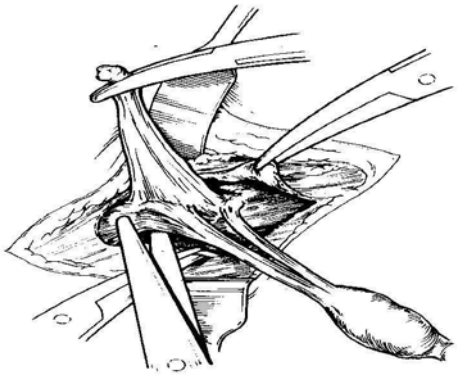

8: Allongement du cordon par dissection

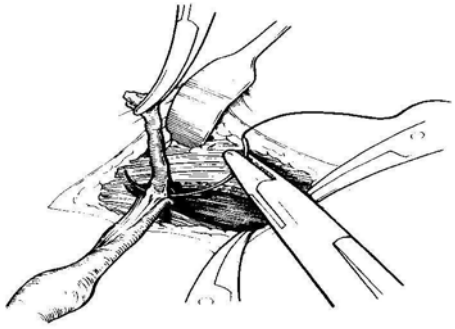

9: Ligature du processus vaginal

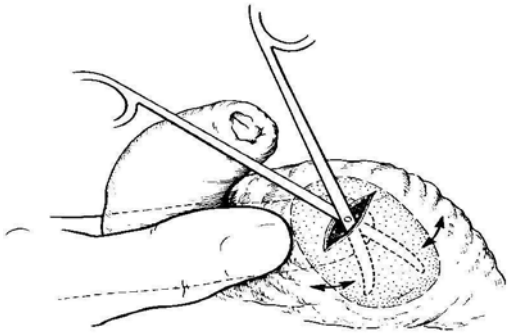

10: Incision scrotale et poche sous-cut.

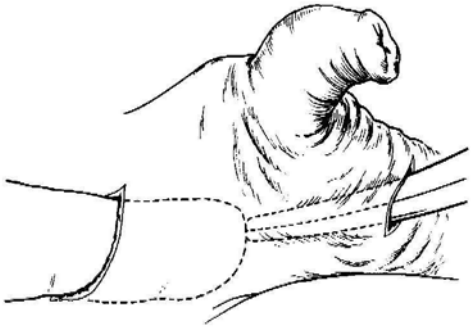

11: Passage guidé entre 2 incisions

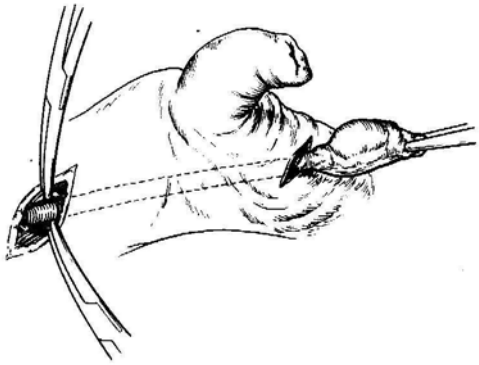

12: descente du testis et du cordon

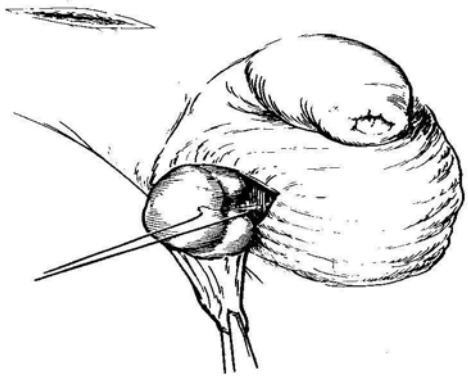

13: Testis abaissé et fixé au Dartos

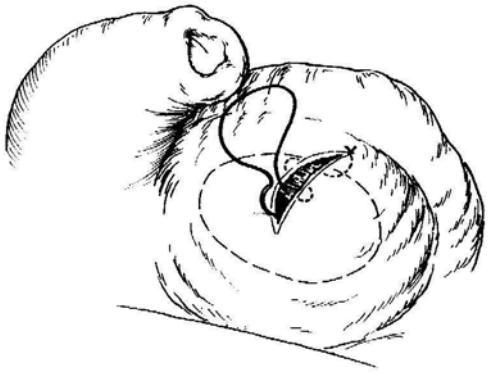

14: Fermeture incision scrotale

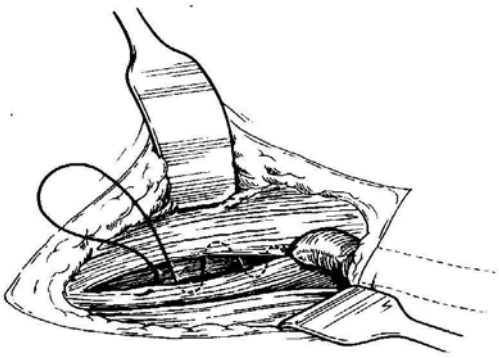

15: Fermneture inguinale

Figure 3: Orchidopexie conventionnelle.

Schémas issus du Pediatric Surgery, Rob and Smith's, 5ème édition.

Lorsque le testicule est haut situé ou lorsqu'il est intra-abdominal, qu'il est donc non palpable et que le pédicule vasculaire est trop court pour être abaissé dans le scrotum et, ainsi, assurer une bonne vascularisation au testicule, d'autres options chirurgicales sont proposées :

a) Orchidopexie en deux temps : le pôle inférieur de la tunique testiculaire peut être attaché au pubis ou au muscles adjacents. Un intervalle d'un an est requis pour la deuxième intervention qui consiste en l'abaissement testiculaire. Les résultats sont souvent décevants. En effet, il n'y a aucune raison que les vaisseaux s'allongent entre les deux temps opératoires et la fibrose post-opératoire gêne beaucoup la deuxième intervention.

b) Technique de Stephen-Fowler : cette opération en un ou deux temps opératoires a pour but d'autonomiser la vascularisation testiculaire. Elle peut se faire par laparotomie et/ou par laparoscopie pour les deux temps respectivement. Le premier temps abdominal (le plus souvent laparoscopique) consiste à lier les vaisseaux testiculaires. La vascularisation sera alors assurée par le développement d'une circulation collatérale à partir des artères déférentielle et crémastérique, ainsi que des vaisseaux du gubernaculum, qui sont toujours assez longs pour permettre l'abaissement du testicule. Le deuxième temps opératoire, pratiqué quelques mois après la première intervention, consiste alors à abaisser le testicule dans le scrotum.
En 1959, Stephen et Fowler[69] ont signalé un risque significatif d'atrophie testiculaire (50 à 100%). A noter que jusqu'en 1984, la plupart des chirurgiens pratiquaient cette technique en un seul temps opératoire. Ransley et ses collaborateurs[70] ont montré une augmentation significative du développement de la circulation collatérale lorsque l'intervention est pratiquée en deux temps. De plus, Lowell[52] a noté une amélioration des résultats avec le temps en remarquant que la circulation collatérale se développe mieux si une partie du péritoine située au dessus du testicule est disséquée en laissant une partie attachée au canal déférent.
Becker[71], en colligeant des résultats publiés jusqu'en 1980, a constaté 73% de succès. En moyenne, le taux de succès est approximativement 70% et la viabilité testiculaire dépend de la circulation collatérale[72].
Cette technique est de plus en plus utilisée bien que ses effets soient incertains sur la viabilité du testicule. Kirsch[17] rapporte une incidence de 25% d'atrophie testiculaire.
Par ailleurs, cette technique expose peut-être le testicule à une période prolongée d'ischémie chaude ainsi qu'à un drainage veineux insuffisant responsable d'une congestion testiculaire pouvant aboutir à une stérilité.

c) Orchidopexie micro-vasculaire :cette technique restaure immédiatement l'apport sanguin au testicule par une anastomose entre les vaisseaux testiculaires et les vaisseaux épigastriques inférieurs. Il s'agit d'une autotransplantation sur les vaisseaux épigastriques (cf fig.4), intervention longue et délicate, mais susceptible d'excellents résultats[73,74,75].

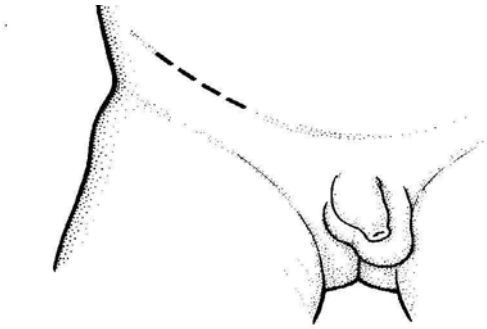

1: Incision cutanée

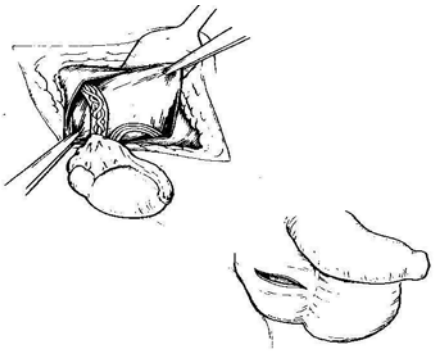

2: Vx testiculaires et canal déférent

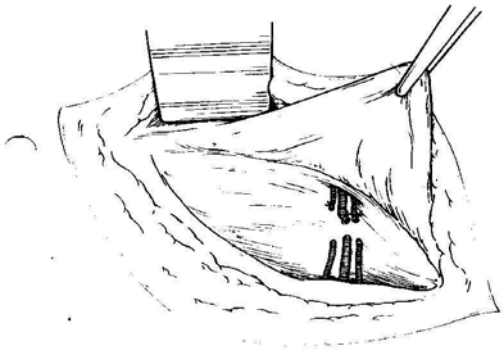

3:Section des vaisseaux épigastriques

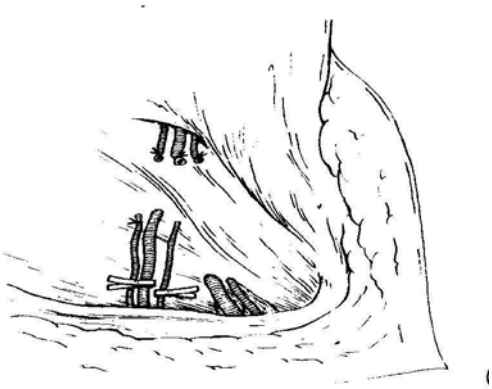

4: Préparation de l'anastomose

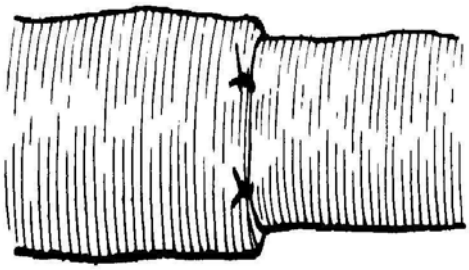

5a: Anastomose termino-terminale

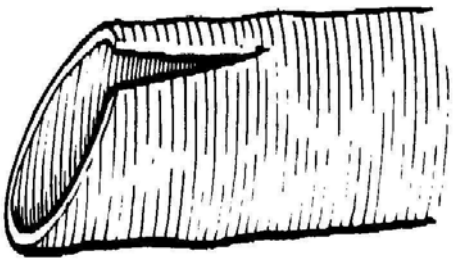

5b: Modification de calibre pour faciliter l’anastomose

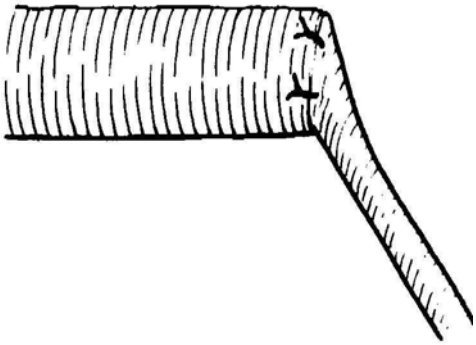

5c: Anastomose termino-oblique

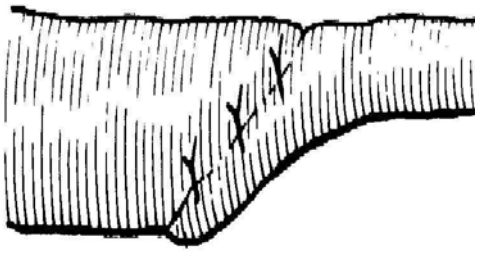

5d: Anastomose oblique-oblique

Figure 4 : Orchidopexie micro-vasculaire.

Cette procédure a été associée à 92% de survie et de croissance testiculaire. En effet, la période limitée d'ischémie chaude (45 à 90 minutes) n'a pas démontré de morbidité notable.
Cette option n'est que rarement utilisée en raison du haut degré de technique micro-chirurgicale exigée[76].

d) Technique " Refluo " : aussi appelée auto-transplantation testiculaire refluo. L'opération consiste en une anastomose veineuse uniquement, entre les veines testiculaires et épigastriques. Elle se base également sur la circulation collatérale issue des vaisseaux déférentiels. Après l'anastomose veineuse, le testicule est abaissé, comme dans la technique de Stephen-Fowler.
En assurant un drainage veineux complet, cette technique pallie à la perte testiculaire retrouvée dans le Stephen-Fowler, due à la congestion causée par le drainage veineux insuffisant à travers les vaisseaux collatéraux[77, 78].

e) Orchidopexie selon " Koop " : effectuée par laparotomie ou laparoscopie, elle consiste à pratiquer une mobilisation rétro-péritonéale des vaisseaux testiculaires et du canal déférent sans ligature des vaisseaux, permettant un allongement maximum du cordon[17].

Orchidectomie : cette intervention ne se justifie que dans les cas où manifestement le testicule est très petit, dysgénétique ou atrophique et dans les formes unilatérales avec un testicule inabaissable ou opéré après la puberté.
Récemment, la plupart de ces différentes techniques se pratiquent par laparoscopie, qui, nous le verrons plus loin, prend de plus en plus d'importance pour le traitement chirurgical des cryptorchidies hautes.
La fiabilité de l'orchidopexie micro-vasculaire, le haut degré de survie testiculaire et l'absence de

lésion du tissu spermatique, suggère que cette option opératoire devrait être la préférée dans la prise en charge des testicules haut situés avec court pédicule vasculaire.

Notre travail va consister à discuter de l’efficacité de la technique de Stephen-Fowler, de ses avantages et inconvénients.

C- <u>ETUDE GENEVOISE</u> :

Commençons par décrire l'attitude adoptée à L'Hôpital des Enfants de Genève, dans différentes situations cliniques:

<u>En cas de testicule oscillant</u> : surveillance clinique.

<u>En cas de testicule oscillant douteux (cryptorchidie vraie ?)</u> : traitement hormonal.

<u>En cas de testicule inguinal difficilement abaissable</u>: stimulation par hCG +/- orchidopexie

L'indication à l'administration de hCG est un testicule palpé à l'orifice externe du canal inguinal, qui ne peut pas être abaissé dans le scrotum. Nous pratiquons 4 injections de 5000 U/m2 sur 2 semaines et observons une descente testiculaire dans 40 à 50% des cas.

<u>En cas de testicule ectopique</u> : orchidopexie

<u>En cas de testicule unilatéral non palpé</u> : laparoscopie diagnostique et thérapeutique.

<u>En cas de testicules bilatéraux non palpé</u> : caryotype et dosage de la testostérone.

Une stimulation hormonale par hCG peut-être tentée :

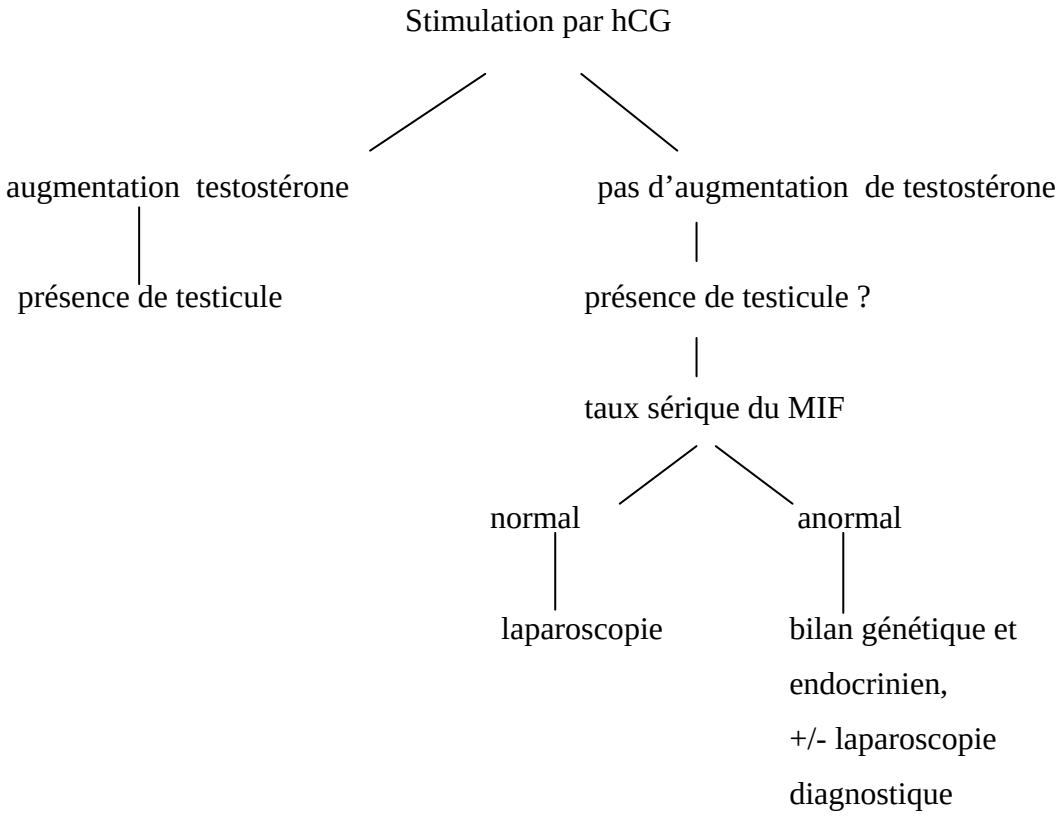

Technique chirurgicale :

Description du protocole opératoire de l'opération selon Stephen-Fowler en 2 temps, par laparoscopie, effectué à Genève :

1er Temps opératoire : (cf fig. 6)

Anesthésie générale. Décubitus dorsal. Incision sous-ombilicale arciforme avec fabrication d'une mini laparotomie pour entrer un trocart de 5 mm (ou 10). Introduction d'une optique de 5mm (ou 10) pour révision de la cavité péritonéale inférieure. Mise en évidence des canaux déférents et de leur trajet, des vaissaux spermatiques, du gubernaculum testis, des testicules ainsi que leur aspect et position (visualisation qui peut être facilitée par la position de Trendelenburg), de l'épididyme et de l'ouverture ou non des processus péritonéo-vaginaux : si il y a une anorchie, l'intervention est terminée. S'il y a une atrophie testiculaire et que celui-ci est jugé non viable, une orchidectomie est effectuée. Si le testicule est très bas situé et abaissable dans le scrotum, une orchidopexie par voie inguinale est effectuée. Dans le cas d'un testicule intra-abdominal haut situé avec des vaisseaux trop courts pour permettre l'abaissement dans le scrotum, une opération selon Stephen-Fowler est alors pratiquée.

Mise en place de deux trocarts de 5 dans les FID et FIG. Dissection du péritoine postérieur, libération des vaisseaux spermatiques qui sont clipés proximalement et distalement avec section entre deux. Dissection d'une languette de péritoine de façon à amener le testicule sans aucune tension au niveau de l'anneau inguinal profond.(cf fig.5)

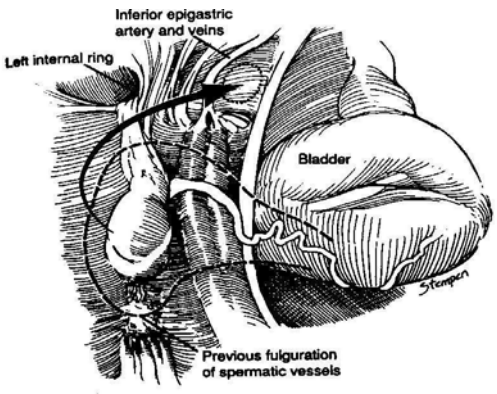

Figure 5: Dissection d'une languette de péritoine.[92]

Vérification de l'aspect du testicule par rapport au status pré-section des vaisseaux spermatiques. Fixation du testicule à l'abouchement du canal inguinal par un point simple de vicryl noué à l'intérieur de l'abdomen (facultatif). Contrôle de l'hémostase, lavage à minima. Retrait des trocarts sous contrôle visuel. Confection d'une bourse aponévrotique au niveau de l'ombilic, fermeture des orifices, points simples résorbables ou surjet intradermique à la peau.

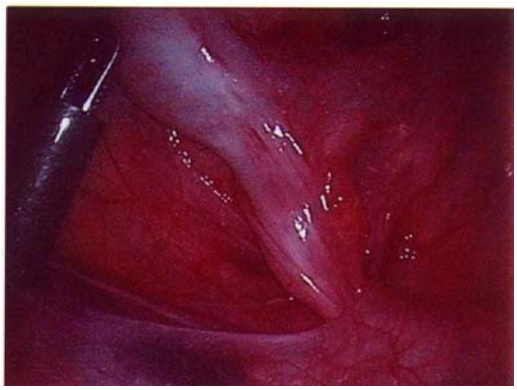

1: Mise en évidence du cordon et du testicule

2: Vx trop courts pour l'abaissement

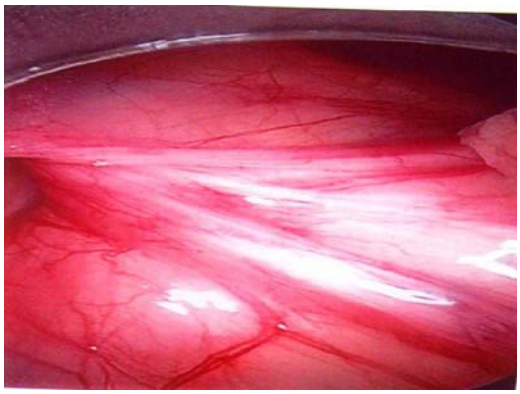

3: Pas de hernie associée

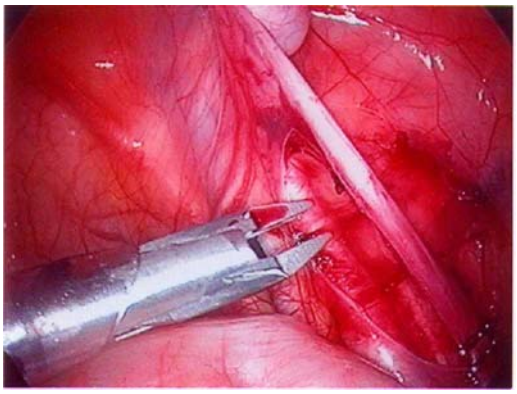

4 : Mise en place des clips

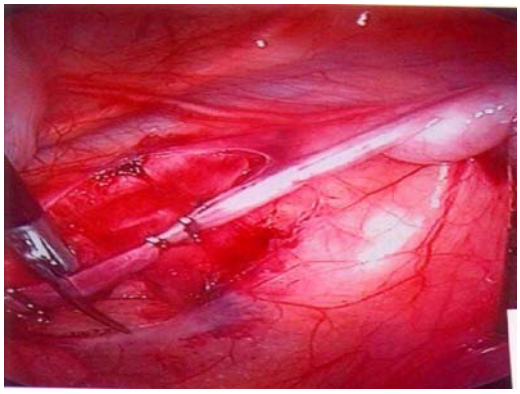

5: Section entre les clips

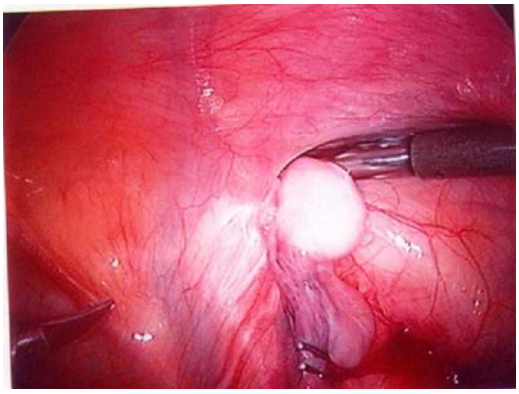

6: Testicule amené à l'anneau inguinal interne

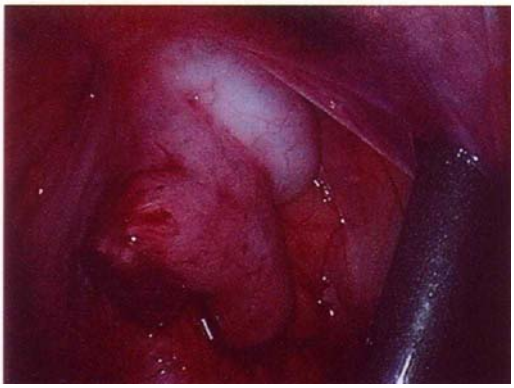

7: Vérification de l'aspect du testicule

Figure 6 : 1er temps par laparoscopie

2ème temps opératoire : (Environ 3 à 6 mois plus tard)

Anesthésie générale. Enfant en décubitus dorsal. Reprise de l'ancienne cicatrice sous-ombilicale pour placer l'optique. Mise en place de 2 trocars de 5 dans les FID et FIG (ou flancs). Mise en évidence du testicule, de son aspect et de sa vascularisation. Dissection d'un large lambeau péritonéal autour du déférent, de façon à garder un maximum de vascularisation. Mobilisation et libération complète du testicule de ses attaches péritonéales. Préparation également de l'épididyme et de sa vascularisation, en décollant leurs adhérences avec l'artère iliaque.

Deux abords sont possibles pour l'abaissement testiculaire :

Abord laproscopique : Poursuite de l'autonomisation du testicule en incisant le péritoine autour du déférent, en laissant une bandelette d'environ 2 cm de péritoine sur le déférent. Mobilisation du testicule. Introduction d'un palpateur dans le canal péritonéo-vaginal lorsqu'il existe, afin de tester sa perméabilité jusqu'au scrotum. Incision du scrotum sur le palpateur en n'incisant que la peau et confection d'une logette entre la peau et le Dartos. Incison du Dartos jusqu'au palpateur recouvert de péritoine du canal péritonéo-vaginal. Le péritoine est chargé sur un fil pour garder un repère puis il est ouvert afin d'accoucher le palpateur à travers l'orifice. Un fil est alors attaché sur le palpateur pour maintenir un guide dans le canal. Le palpateur est repoussé par une pince introduite de bas en haut dans le canal péritonéo-vaginal jusqu'à l'orifice inguinal profond. Le testicule est alors saisi par cette pince et engagé dans le canal jusque dans le scrotum. Fixation du testicule au Dartos par des points de Vicryl et mis en place dans sa logette.

Abord inguinal : Incision cutanée. Dissection des tissus sous-cutanés. Incision de l'aponévrose du muscle oblique externe. Repérage de l'orifice inguinal externe. Mise en évidence du gubernaculum testis. Passage du testicule dans le canal inguinal, en le prenant depuis l'extérieur par une pince de Kelly, sous contrôle laparoscopique. Fabrication du néo-trajet du testicule,

incision scrotale, fabrication d'une logette entre le Dartos et la peau. Abaissement du testicule jusque dans le scrotum, qui doit se faire sans tension. Les critères permettant de juger de la possibilité d'amener le testicule dans le scrotum sans tension après orchiolyse sont de pouvoir amener le testicule au niveau de l'anneau inguinal interne contro-latéral ou bien que celui-ci soit localisé à 2,5 cm au-dessus de l'anneau inguinal interne ipsilatéral. Intégration du testicule dans sa logette et fixation par des points de PDS 5-0 (ou vicryl 4-0). Fermeture du sac péritonéal de façon à éviter une hernie secondaire. Fermeture de la paroi abdominale, fermeture scrotale par des points séparés de vicryl rapide et surjet intradermique à la peau au niveau inguinal. Retrait des trocars sous contrôle visuel et fermeture des orifice de la laparoscopie.

Suivi post-opératoire :

Il est non systématisé, il consiste de toute façon à un contrôle clinique à quelques mois post-opératoires et certains pratiquent un US Doppler à 3-4 mois et un US testiculaire à 6 mois.

Description de la série genevoise :

Matériel et méthode :

Nous avons procédé à une étude rétrospective comprenant 36 patients ayant bénéficié d'une laparoscopie pour testicule non palpable entre 1993 et 1999. 11 présentaient une anorchie, 7 une atrophie testiculaire motivant une orchidectomie, 9 une cryptorchidie opérée par orchidopexie standard et 9 patients (10 testicules) ont été opérés selon la technique de Stephen-Fowler (cf tableau 3).

Tableau 3 : Grille de collecte des 9 patients opérés selon la technique de Stephen-Fowler :

	Date de naissance	Côté atteint	Volume testiculaire	Anomalies associées	1er temps opératoire	2ème temps opératoire	Suivi post-opératoire
1	01.09.95	Bilat.	?	Retard psycho-moteur, épilepsie, kyste sacro-coccygien	22.09.1998 : (3 ans) laparoscopie standard TS : 2 J	10.02.00 : (4 ans) abord inguinal TS :2 J	13.03.00 : CC :T, P sp ddc 17.5.00 : US testis : G=16X5mm D=19X6mm
2	13.04.91	D	?	Hypospadias pénien HIG Hydrocèle G	06.08.98 : (7 ans) standard TS : 2 J	08.10.98 : (7 ans) laparosc. Reprise hypospade TS :12 J	18.01.99 : CC : T, P sp 30.04.01 : CC : T, P sp
3	25.05.96	G	normal	-	20.02.98: (1 an ¾) standard TS: 1 J	24.06.98 : (2 ans) abord inguinal TS : 3 J	23.10.98 : CC +US : petit et mou 4X8X11mm 28.03.00 : atrophie
4	25.11.96	G	?	-	18.08.98 : (2 ans ½) standard TS : 1J	02.03.99: (3 ans) abord inguinal TS: 1 J	01.10.99 et 28.02.01 : CC : testis haut et petit 0,5X0,5 cm et 0,8X0,6 cm
5	26.12.96	G	normal	HID	21.04.98: (1 an ½) standard TS 1 J	13.10.98: (1 an ¾) abord inguinal TS: 1 J	12.11.98: CC: testis haut, à l'anneau ext. petit
6	23.09.95	D	?	-	28.04.99 : (3 ans ½) standard TS : 1 J	29.09.99: (4 ans) abord inguinal TS: 3 J	08.10.99 : CC : T, C sp 03.11.00 : CC : T, C, P sp
7	11.12.95	G	?	-	21.05.97 : (18 mois) standard TS : 2J	15.10.97: Dvpt réseau vasculaire proximal!! ST.F I itératif 14.01.98 : laparoscopie TS : 2 et 3 J	09.03.98 : CC : taille diminuée
8	02.06.91	G	?	-	22.10.97 : (6 ans) standard TS : 1 J	25.03.98 : (6 ans 1/2) laparoscopie TS : 2 J	30.03.98 et 23.06.98 : testis de T, P et C sp
9	13.09.93	G	?	-	07.11.96 : (3 ans) St.-F en 1 temps TS : 2 J	-	Cô à 6 mois : Atrophie testiculaire complète

TS: Temps de séjour

CC : Contrôle clinique, T : Taille, P : Position, C : Consistance

HIG : Hernie inguinale gauche, HID : Hernie inguinale droite

Concernant les 9 patients opérés selon la technique de Stephen-Fowler, l'âge moyen est de 5,1 an (âge compris entre 3 et 9 ans). Le côté gauche est atteint dans 6 cas, le droit dans 2 cas et un patient présente une bilatéralité. L'anamnèse familiale n'est pas signalée. Le volume testiculaire en per-opératoire est le plus souvent ignoré, ce qui est dommage, car en effet, si le testicule intra-abdominal est déjà petit en pré-opératoire, alors, il est normal de le retrouver petit au contrôle post-opératoire. Deux patients présentent des anomalies associées telles que hypospadias et hydrocèle, hernie inguinale et un patient souffre de retard psycho-moteur, d'épilepsie et d'un kyste sacro-coccygien. 8 opérations ont été faites en 2 temps et 1 en un temps. Le 1er temps a toujours été effectué par laparoscopie et le 2ème temps a été effectué entièrement par laparoscopie chez 2 patients alors qu'un abord inguinal a été pratiqué pour l'abaissement chez 6 patients. A noter chez un patient (n°7), lors du 2ème temps opératoire, la surprise de découvrir le testicule doté d'un riche réseau vasculaire proximal, comme si rien n'avait été fait au 1er temps opératoire. Il est possible qu'un fragment de pédicule ait été laissé en place lors du 1er temps, ou que le patient ait rétabli, de manière spontanée, une néo-vascularisation. En raison du circuit déférentiel qui devait alors être très précaire, il a été décidé de pratiquer une 2ème tentative de Stephen-Fowler I, avec un bon résultat.

Le temps moyen de séjour hospitalier est de 1,4 jours pour le 1er temps opératoire et de 2,5 jours pour le 2ème temps opératoire. Aucune complication post-opératoire n'a été rapportée.

Résultats :

Les critères d'évaluation du taux de succès ont été basés sur la taille, la consistance et la position intra-scrotale du testicule. Certains opérateurs pratiquent également un US-Doppler testiculaire afin de mesurer la taille et le flux sanguin.

Notre suivi s'étend de 1 mois à 1 an post-opératoire et le taux de succès est de 50%. 5 testicules sont de taille et de consistance normales et intra-scrotaux entre 1 et 3 mois post-opératoire. 3 testicules sont de petite taille et haut situés dans le scrotum entre 1 et 6 mois post-opératoire et 2 testicules présentent une atrophie complète entre 4 et 6 mois post-opératoire.

Signalons encore que le seul enfant opéré en un seul temps a présenté ensuite une atrophie testiculaire complète.

Il est intéressant de relever que seulement 3 patients sur les 9 ont été opérés dans la tranche d'âge idéal de 1 à 2 ans, sans pour autant entraver à la survie testiculaire post-opératoire. Rappelons que l'âge de l'intervention est surtout important pour préserver les spermatogonies et prévenir le risque de transformation maligne.

D- DISCUSSION :

Si l'on se fiait au taux de succès rapporté dans cette série, la technique de Stephen-Fowler devrait certainement être abandonnée. Mais nous allons voir que les taux de succès décrits dans la littérature sont tout de même un peu plus rassurants… En effet, plusieurs critiques sont à relever concernant la série genevoise : d'une part, le groupe de patients (9) ou de testicules (10) est bien trop faible pour pouvoir tirer des conclusions sur l'efficacité d'une intervention chirurgicale. D'autre part, le suivi post-opératoire est trop court, il serait intéressant de voir ce qu'il advient des testicules à 2 ans post-opératoires et même ce qu'il en est de la fonction testiculaire à l'adolescence par exemple. Enfin, notre étude souffre du fait qu'elle contient tous les inconvénients d'une étude rétrospective avec trop souvent des dossiers incomplets (localisation et volume testiculaire per-opératoire non spécifié, ce qui joue un rôle important dans l'évaluation de la réussite de l'opération, suivi post-opératoire non systématisé et taille du testicule lors des contrôles post-opératoires non indiquée). Qu'en est-il des complications post- opératoires ? La seule signalée est le développement d'une collatéralisation locale après section du pédicule, conduisant à un échec.

Devant un patient présentant un testicule non palpable, le médecin se trouve face à un dilemme diagnostic et thérapeutique. En effet, il existe une grande diversité dans l'approche diagnostique et thérapeutique des testicules non palpables. Le traitement des testicules cryptorchides haut reste un problème difficile et un défi en chirurgie pédiatrique. Une incertitude persiste concernant les orchidopexies, probablement en raison du fait qu'il manque une uniformité dans la classification de la position du testicule en pré-opératoire[79,80]. En effet, la localisation (intra-abdominale, à l'anneau inguinal interne, canaliculaire et distalement par rapport à l'anneau inguinal externe) est rarement rapportée.

Diverses techniques opératoires sont possibles et les résultats diffèrent beaucoup d'une étude à l'autre.

Concernant la technique selon Stephen-Fowler, son « histoire naturelle » remonte au début du 20ème siècle et elle a beaucoup évolué. Elle a été décrite pour la première fois par Bevan en 1903 et dès lors, plusieurs auteurs y ont apportés des modifications :

1903 : Première description pas Bevan[81]

1957 : Popularisation du concept de ligature des vaisseaux spermatiques par Fowler et Stephen[69]

1984 : Variation de la technique effectuée en 2 temps opératoires par Ransley[70]

1991 : Introduction de la laparoscopie pour le 1er temps opératoire par Bloom[82]

1992 : Introduction de la laparoscopie pour le 2ème temps opératoire par Jordan[83]

La laparoscopie en urologie pédiatrique a été évoquée une première fois dans les années '70[84]. Cette méthode a été introduite en 1976 par Cortesi[85]. Concernant les testicules impalpables, la laparoscopie avait initialement un but diagnostic. C'est seulement récemment qu'elle a pris de l'importance dans un but interventionnel avec la procédure de Stephen-Fowler[86].

La laparoscopie offre divers avantages : elle est moins invasive, la morbidité et les douleurs post-opératoires sont moindres, elle diminue le risque d'adhérences post-opératoires (ce qui représente un avantage pour le 2ème temps opératoire lorsque le 1er temps a été effectué par laparoscopie), la reprise du transit en post-opératoire est plus rapide, le temps hospitalier est plus court et l'arrêt des activités physiques est raccourci[87]. Enfin, l'aspect cosmétique, important en pédiatrie, est amélioré. De plus, le laparoscope permet une dissection précise et minutieuse des structures et permet ainsi de préserver l'anatomie du canal inguinal. La laparoscopie permet également une approche diagnostique et thérapeutique[88] dans le même temps opératoire : comme moyen diagnostic, la laparoscopie a une sensibilité supérieure à 95%[89] et, une fois le diagnostic posé, elle aide à planifier l'approche thérapeutique dans 66% des cas de testicules non palpables grâce à la localisation du testicule, à l'anatomie des vaisseaux et du canal déférent[90]. En effet, après l'orchiolyse, le cordon doit être suffisamment long pour permettre l'abaissement dans le scrotum. Si tel est le cas, une orchidopexie standard sera réalisée. Si au contraire la longueur n'est pas suffisante, une opération selon Stephen-Fowler (ou autre) sera réalisée. D'un point de vue technique, la mobilisation et la création du pédicule péritonéal est plus facile avec le laparoscope, en utilisant une pince bipolaire. Pour terminer et d'un point de vue purement technologique, la laparoscopie permet la réalisation d'images facilitant la documentation.

Pour toutes ces raisons, la laparoscopie constitue une approche de choix[56].

Certains utilisent également la laparoscopie pour les 2 temps opératoires[87]. Dans ce cas, elle offre les avantages suivants: en raison de la position des trocars (cf. fig.7), le canal inguinal est moins abîmé, car il n'est pas nécessaire de reconstruire le canal qui est ouvert dans une laparotomie . De plus, le chirurgien a la possibilité d'explorer le côté contro-latéral et de pratiquer une cure de hernie inguinale associée[91]. Le laparoscope offre une excellente vue du petit bassin par l'abord péri-ombilical. Ceci permet une dissection précise et détaillée du pédicule péritonéal autour du canal déférent afin de préserver la circulation collatérale. De plus, la laparoscopie diminue le risque d'iléus post-opératoire par rapport à l'approche ouverte qui requiert une mobilisation des intestins afin de s'exposer correctement[92].

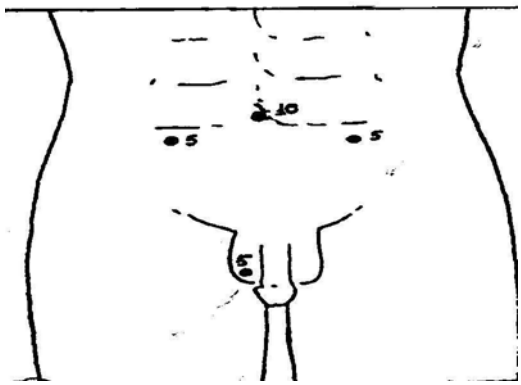

Figure 7 : Position des trocars : 10mm en transombilical, 5mm en fosses iliaques gauche et droite et scrotum.[87]

Toutefois, la laparoscopie possède aussi certains désavantages : elle coûte cher et la durée opératoire est plus longue. Certains auteurs[93] la déconseillent en tant qu'outil diagnostic pré-opératoire en raison du taux de faux négatifs, même si celui-ci est faible[89]. Ils préfèrent recourir à une laparotomie diagnostique. Ils relèvent également le risque propre à la laparoscopie qui est celui causé par le CO2 insufflé et les lésions iatrogènes méconnues.
Concernant, la laparotomie, elle n'offre guère d'avantages par rapport à la laparoscopie dans le traitement des cryptorchidies. Par contre, elle a comme désavantage non négligeable, une incision qui est souvent trop basse par rapport aux clips placés lors du 1er temps opératoire avec un risque de sectionner les vaisseaux collatéraux et déférentiels[94, 95].

Concernant la **procédure opératoire**, le choix de la technique se fait le plus souvent en fonction des découvertes laparoscopiques. Ainsi, l'opération selon Stephen-Fowler se pratique lorsque les vaisseaux son trop courts pour être abaissé dans le scrotum. Plusieurs critères sont utilisés pour évaluer la longueur des vaisseaux. La situation sera suffisante pour une orchidopexie standard si, après dissection du péritoine, le testicule peut joindre l'anneau inguinal interne controlatéral ou si le testicule est situé à moins de 2,5 cm au-dessus de l'anneau inguinal interne. Si ces conditions ne sont pas remplies, une procédure selon Stephen-Fowler (ou une autre) devra être effectuée.
Comme cité ci-dessus, l'opération selon Stephen-Fowler peut s'effectuer en 1 ou 2 temps opératoires. Chacune des deux méthodes offre divers avantages et désavantages:
L'opération en 1 temps ne demande qu'une seule anesthésie. Toutefois, il semble que le taux d'atrophie testiculaire post-opératoire soit plus élevé, en raison de l'explication qui suit ci-dessous.
L'opération en 2 temps permet le développement du flux collatéral allant au testicule avec un risque minimal de vasospasme[96]. En effet, un échec opératoire de la technique de Stephen-Fowler

s'explique par une transection des artères collatérales ou un vasospasme des vaisseaux collatéraux lors de la mobilisation extensive du testicule. Dès lors, on peut imaginer que si on attend le 2ème temps opératoire pour mobiliser le testicule, on évite cet inconvénient en laissant du temps à la circulation collatérale de se développer et de s'améliorer[70,82]. Des expériences cliniques ont montré un taux de succès supérieur de10% pour les opérations en deux temps par rapport aux opérations en un temps[40].Un des désavantages des deux temps opératoires est la nécessité de pratiquer deux anesthésies. De plus, le tissu cicatriciel du 1er temps opératoire implique une nouvelle dissection du testicule lors du 2ème temps opératoire afin de le mobiliser ; ceci représente un facteur de risque en interférant avec la vascularisation collatérale, ce qui augmente le risque d'atrophie testiculaire.

Les taux de succès pour l'une et l'autre technique varient d'un auteur à l'autre :
Ransley rapporte 100% de succès pour les opérations effectuées en 2 temps, par rapport à 66% pour les opérations en 1 temps. A noter que le taux de succès est évalué sur le volume testiculaire en post-opératoire, il n'y a aucune évaluation de la fonction hormonale ni de la fertilité. Lindgren a calculé ses taux de succès chez deux groupes de patients différents et il a remarqué que le taux est identique (100%) entre les deux techniques chez des patients n'ayant jamais subi une opération précédente. Chez le groupe ayant subi une chirurgie testiculaire avant le Stephen-Fowler, le taux de succès est supérieur pour les opérations effectuées en 1 temps (92%), par rapport aux opérations faites en 2 temps (80%)[88].

Il existe des **principes favorisant la réussite** de la technique de Stephen-Fowler :
Endroit de la ligature : En 1959, Fowler et Stephen[69], en étudiant l'anatomie vasculaire du testicule, définissent un critère déterminant de succès du Stephen-Fowler : ils prétendent que la ligature des vaisseaux testiculaires doit se faire aussi loin que possible du testicule afin d'assurer une meilleure circulation collatérale. En effet, l'artère spermatique est une artère terminale et la ligature haute permet de préserver la circulation collatérale (cf fig.8).

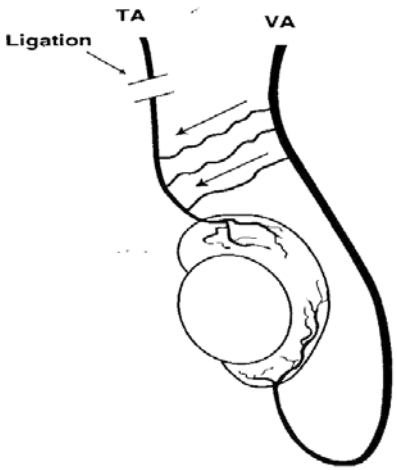

Figure 8 : Ligature haute de l'artère spermatique.[99]
VA : vasal artery. TA : spermatic artery.

D'autres auteurs[97, 98] ont confirmé ce critère depuis. Ce concept est mis en question par Koff[99] qui démontre qu'au contraire, le résultat est meilleur si la ligature des vaisseaux se fait aussi près que possible du testicule. En effet des études récentes sur l'anatomie vasculaire du testicule[100, 101] ont montré qu'il existe un large réseau anastomotique entre les artères distales spermatiques et déférentielles. Ceci permet au testicule de recevoir sa vascularisation de l'artère déférentielle qui, elle, reçoit la circulation collatérale en provenance de l'artère spermatique, en dessus de la ligature. La ligature basse de l'artère spermatique permet également d'obtenir une partie plus longue de péritoine autour du canal déférent, en disséquant le péritoine entre la partie descendante et ascendante de la boucle formée par le canal déférent, permettant une meilleure mobilité du testicule et ainsi une insertion intra-scrotale sans tension. (cf fig9)

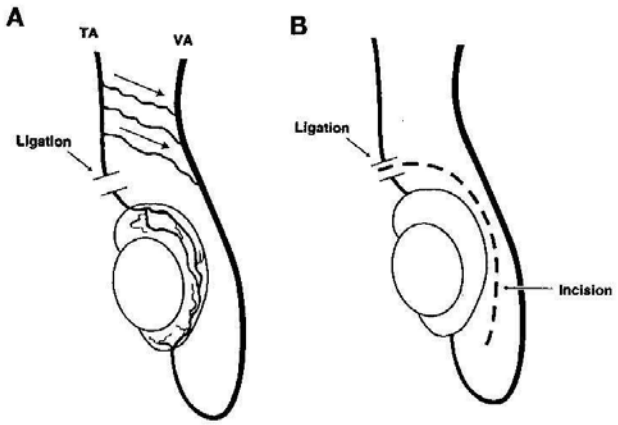

Figure 9 : Ligature basse.[99]

Disséquer de manière extensive le rétropéritoine qui surplombe le testicule : ceci améliore et préserve le développement des vaisseaux collatéraux[52]. Cependant, cette dissection n'est pas sans risques. En effet, Hazebroek[102] rapporte comme critère de réussite une mobilisation limitée du

rétro-péritoine autour du cordon spermatique lors du premier temps opératoire, probablement que cette méthode évite de sectionner une partie de la circulation collatérale qui va se développer. Kogan[103] signale que la partie du péritoine riche en réseau de collatérales est celle qui se trouve médialement par rapport au canal déférent. C'est donc cette partie de péritoine qu'il faut préserver.

Un autre critère important de réussite du Stephen-Fowler (et d'autres techniques d'ailleurs), qui est indépendant du chirurgien, est la localisation du testicule en pré-opératoire : plus le testicule se trouve en position basse, plus le taux de succès s'en trouvera amélioré. Docimo[104], en se basant sur 64 articles avec 8425 testicules cryptorchides, rapporte le taux de succès opératoire en fonction de la position testiculaire : il est à 74% pour les testicules intra-abdominaux, à 82% pour les testicules se trouvant à l'anneau inguinal, à 87% pour les testicules canaliculaires et à 92% pour les testicules se trouvant sous l'anneau inguinal externe. Le succès a été déterminé par la position intra-scrotale du testicule et l'absence d'atrophie testiculaire.

Shoshany[105] et Sönmez[72] font l'hypothèse (qui reste à l'heure actuelle expérimentale seulement) du rôle adjuvant de l'omentotesticulopexie sur la néovascularisation : il semblerait qu'en appliquant un pédicule du grand épiploon sur la tunique vaginale du testicule, simultanément à l'orchidopexie selon Stephen-Fowler, le risque d'atrophie testiculaire soit diminué. En effet, le grand épiploon comporte certains avantages : il peut être facilement transporté sur d'autre sites, il a la capacité d'induire une néovascularisation sur les tissus adjacents[106]et il possède un bon potentiel d'angiogenèse grâce à sa fraction lipidique[107]. Par ailleurs, les tissus viscéraux néovascularisés par le grand épiploon ont également une fonction améliorée[108,109]. Des études histologiques, des analyses de sperme et de la fonction des cellules de Leydig ont permis de montrer que l'omentotesticulopexie est non seulement capable d'induire l'angiogenèse mais permet également de préserver la fonction testiculaire. Ces études ont été effectuées sur des rats et les résultats démontrés par ultrason et angiographie. La vascularisation testiculaire des rats ayant subi l'omentotesticulopexie est supérieure par rapport aux rats de contrôle. Pour ces diverses raisons, les auteurs proposent d'utiliser un pédicule d'épiploon lors de la première étape de l'opération selon Stephen-Fowler.

Peu de **complications post-opératoires** spécifiques à la technique de Stephen-Fowler sont rapportées. Les complications décrites sont celles connues pour toute chirurgie :

Iléus, hydrocèle, adhésions lors du deuxième temps opératoire, infection de paroi.

Nguyen[110]rapporte comme complication suite à une opération selon Stephen-Fowler en 1 temps une obstruction urétérale. Il semble que cette obstruction soit causée par la tension excessive du

canal déférent qui crée une obstruction partielle de la jonction urétéro-vésicale, lorsque la vessie se remplit. Cette complication implique comme traitement une réimplantation urétéro-vésicale. Zeidan[111] rapporte une autre complication : une hernie inguinale récidivante chez un enfant connu pour une cure de HIG avec opération selon Stephen-Fowler en un temps. Une division incomplète de la base du sac herniaire est la cause principale d'une herniation récurrente[112]. Bien qu'une large dissection péritonéale soit un critère de réussite dans la technique selon Stephen-Fowler, il est recommandé de ne pas laisser de péritoine en quantité excessive à travers l'anneau inguinal profond et de rétrécir ce dernier lorsqu'il a été dilaté par la présence d'une large hernie inguinale.

Afin d'expliquer les échecs rapportés de l'orchidopexie selon Stephen-Fowler, plusieurs **études expérimentales** ont été effectuées pour mesurer l'effet de la ligature des vaisseaux spermatiques sur des rats:

Ortolano et Nasrallah[113] ont mis en évidence une diminution du flux sanguin et quelques nécroses testiculaires aigues.

Salman et Fonkalsrud[114] ont noté une diminution du poids testiculaire, des changements à la biopsie et une diminution de la testostérone sérique 3 semaines après ligature des vaisseaux spermatiques.

Une autre étude[115] a montré que de tels rats sont rendus infertiles par cette manoeuvre.

Pascual et al[116] ont mis en évidence une réduction de 80% du flux testiculaire 1 heure après ligature des vaisseaux testiculaires. Le flux testiculaire retourne à la normale 30 jours après la ligature. Les tests histologiques ont également montré qu'il n'y a pas de troubles de la spermatogenèse, d'altération des cellules de Sertoli ou de Leydig après ligature. Cela laisse supposer que l'opération en 2 temps aurait un avantage par rapport à l'opération en 1 temps, car elle laisse le temps à la circulation collatérale de se développer et donc amène le flux vasculaire testiculaire à retourner à sa valeur pré-opératoire.

Dans une autre étude[117] , Pascual et al ont signalé que lorsque les vaisseaux sont ligaturés avant la descente du testicule dans le scrotum, au 10ème jour après la ligature, tous les testicules sont normaux et le flux sanguin est réduit seulement de 18%. Cette observation a été confirmée sur des rats par Levy et al[118]. Le flux sanguin était réduit de 20 à 25% 2 mois après la ligature vasculaire. Le poids testiculaire et l'histologie étaient normaux à ce moment.

Ces expériences révèlent que chez le rat, les dégâts testiculaires sont causés par la ligature des vaisseaux spermatiques. Les résultats sont toutefois discordants. Chez les rats, les testicules communiquent par un mécanisme inconnu, ce qui explique que, contrairement à ce qui se passe

chez l'humain, une torsion testiculaire unilatérale cause une azoospermie sur le testicule controlatéral. C'est pourquoi les rats ne sont peut-être pas les animaux expérimentaux appropriés[119, 120]. De plus, les testicules chez le rat ne sont pas descendus à la naissance et on ignore si les expériences sont faites sur des testicules intra-scrotaux ou cryptorchides. Bien que la circulation artérielle testiculaire est peut-être différente chez le rat que chez l'humain, il semble toutefois que tenter de préserver la circulation artérielle testiculaire soit préférable.

Le tableau ci-dessous regroupe diverses études où l'orchidopexie selon Stephen-Fowler et son succès sont présentés. Dans la plupart de ces études, les critères de réussite sont la position intra-scrotale et l'absence d'atrophie testiculaire.

Etudes	Année de publication	Collecte	Procédure	Taux de succès
Lindgren[88]	1999	108 P 126 TNP 51 TIA	18 SF scopie 5 en 2 temps 13 en 1 temps	89% (à 6 mois)
Lindgren[54]	1998	36 P 44 TNP 36 TIA	6 SF scopie. 1 en 1 temps 5 en 2 temps	83%
Lowell[52]	1998	122 P 142 TNP	8 SF en 2 temps 5 tomie, 2 scopie	87% (à 6 mois)
Kirsch[17]	1998	447 TNP 91 TIA	38 SF tomie 33 en 1 temps 5 en 2 temps	74%
Esposito[87]	1997	100 P 105 TNP 40 TIA	35 SF en 2 temps 2 tomie 33 scopie	97% (à 2 mois)
Law[121]	1997	105 P 124 TNP 20 TIA	20 SF en 2 temps 2 tomie 18 scopie	95% (à 6 mois)
Koff[122]	1996	33 P 39 TNP 28 TIA	39 SF en 1 temps 39 tomie	97%(à 1 mois) 93%(à 1 an)
Ferro[123]	1996	42 P 47 TNP 24 TIA	9 SF en 2 temps 6 tomie 3 scopie	83%
Caldamone[86]	1994	5 P 5 TNP	5 SF scopie 5 en 2 temps	100 % (à 18 mois)
Elder[124]	1992	8 P 12 TNP 12 TIA	12 SF en 2 temps 12 tomie	92% (à 4 mois-5 ans)
Plotzker[125]	1992	52 P 57 TNP 29 TIA	6 SF 5 en 1 temps 1 en 2 temps	?
Hazebroek[102]	1992	68 P 84 TNP	9 SF ?	66% (à 3 - 9 ans)
Kogan[103]	1989	26 P 38 TNP	38 SF tomie 38 en 1 temps	89%
Radmayr[37]	1999	48 P 48 TNP 25 TIA	6 SF scopie 6 en 2 temps	100%
Fahlenkamp[126]	1997	80 P 93 TNP 31 TIA	8 SF scopie 8 en 2 temps	?

Ferro[93]	1992	296 TNP 142 TIA	8 SF ?	75%
Froeling[127]	1994	74 TNP 40 TIA	14 SF scopie 11 2 en temps 3 en 1 temps	85%
Bogaert[92]	1993	11 TIA	8 SF en 2 temps 5 tomie 3 scopie	87% (à 9 mois)
Wilson-Storey[128]	1992	65 TNP 23 TIA	4 SP en 2 temps 1er temps scopie 2e temps tomie	75%
Clark[129]	1999	33 TIA	27 SP scopie 6 en 1 temps 21 en 2 temps	88%
El-Gohary[130]	1997	68 TNP 30 TIA	3 SP scopie 3 en 2 temps	100% (à 6-18 mois)

TNP : testicules non palpables

TIA : testicules intra-abdominaux

T : testicules

P : patients

SF : technique selon Stephen-Fowler

Une autre étude de compilation, publiée par Docimo[104] en 1990, regroupant 2491 TNP dont 842 TIA avec 377 opération selon la technique de Stephen-Fowler, montre un taux de succès compris entre 67% (pour les 321 cas opérés en 1 temps) et 77% (pour les 56 cas opérés en 2 temps). D'autres études du tableau ci-dessus (Elder[131], Hazebroek[102] , Kogan[103], Ferro[93]) sont également des études cumulatives.

Plusieurs critiques concernant les données de la littérature sur lesquelles sont fondés les taux de succès de la technique de Stephen-Fowler doivent être faites: les séries rapportées sont extrêmement inhomogènes les unes par rapport aux autres. La position (haute ou basse) du testicule intra-abdominale est souvent ignorée. La procédure par laparotomie ou laparoscopie est souvent précisée, mais on ignore le plus souvent si la laparoscopie s'applique seulement au premier temps ou également au deuxième. Le suivi post-opératoire est souvent trop court pour pouvoir tirer des conclusions.

En comparaison avec les autre techniques opératoires proposées en cas de testicule intra-abdominal (cf pp 24 à 27), la technique de Stephen-Fowler semble avoir des taux de succès

inférieurs. Docimo[104], en se basant sur 8425 testicules cryptorchides (sous l'anneau inguinal externe, canaliculaire, à l'anneau inguinal externe et intra-abdominaux) rapporte 67% de succès pour la technique de Stephen-Fowler en un temps, 73% pour l'orchidopexie en deux temps sans ligature des vaisseaux testiculaires, 77% pour la technique de Stephen-Fowler en deux temps, 81% pour la procédure trans-abdominale (par laparotomie), 84% de succès pour l'auto-transplantation microvasculaire et 89% pour l'orchidopexie par voie inguinale. Les taux de succès plus bas pour le Stephen-Fowler, la procédure trans-abdominale et l'orchidopexie en deux temps par rapport à l'orchidopexie inguinale pourrait s'expliquer par la nature plus difficile de l'opération.

En 1998, Kirsch[17] propose comme méthode de choix, **l'orchidopexie selon Koop**, c'est-à-dire, par abord inguinal, la mobilisation des vaisseaux et du canal déférent par voie transpéritonéale sans transection. De 1986 à 1989, 62% de ses patients avec des testicules intra-abdominaux ont bénéficié de la technique de Stephen-Fowler et 16%, de la technique selon Koop. Avec le temps, l'attitude a changé pour favoriser la technique selon Koop : de 1990 à 1994, seulement 22% ont bénéficié de la technique de Stephen-Fowler, contre 57% qui ont bénéficié de la technique selon Koop. En effet, le taux de succès (basé sur la taille et la position testiculaire) rapporté était meilleur pour la technique selon Koop :

Résultat ► Procédure ▼	Excellent	Acceptable	Inacceptable
Koop	82%	15%	3%
Stephen-Fowler	63%	11%	26%

Domini[132] préfère quand à lui la **technique Refluo** qui offre les avantages suivants : réduction de l'âge pour l'opération (inférieur à deux ans), réduction du temps opératoire (deux heures) et meilleur pourcentage de succès en comparaison à la technique de Stephen-Fowler. A travers une étude expérimentale, il a démontré que les dommages testiculaires causés par l'ischémie sont dues à l'insuffisance du retour veineux plutôt qu'au défaut d'apport de sang artériel. Leurs résultats chez 41 cas opérés par cette technique montrent deux atrophies sur un suivi de 2 à 12 mois. Par rapport à l'orchidopexie micro-vasculaire, la technique Refluo pallie à des problèmes consécutifs à l'anastomose entre l'artère spermatique et épigastrique.

L'auto-transplantation microvasculaire offre probablement la meilleure solution dans le traitement des testicules intra-abdominaux. Elle a les meilleurs taux de succès (75 à 96%)[133].

Bukowski[134] rapporte un taux de succès de 96%. Mais attention, celle-là est réalisée sur une série de 23 patients.

Wacksman[76], entre autres, pense qu'il faut préserver l'artère testiculaire afin d'améliorer les résultats à long terme. Selon lui, l'orchidopexie microvasculaire offre les avantages suivants par rapport à la technique de Stephen-Fowler : la morbidité serait diminuée, la technique offre une dissection précise des vaisseaux testiculaires, la durée hospitalière serait moindre (d'un jour en moyenne) et l'opération se fait en un seul temps opératoire (si l'on ne compte pas la laparoscopie diagnostique !).

Cette technique a le désavantage d'entraîner une large incision et elle demande une grande expérience dans la microchirurgie. En effet, la différence de diamètre entre les deux artères anastomosées (0,3-0,8 mm pour l'artère spermatique et 1-1,2 mm pour l'artère épigastrique) rend la technique extrêmement difficile; l'artère spermatique doit être spatulée avec comme résultat une anastomose termino-latérale[135,136]. Elle n'est pratiquée que dans un petit nombre de centres.

E- <u>CONCLUSION</u> :

Les cryptorchidies… Voici un terme couramment utilisé, mais dont la terminologie devrait être plus souvent précisée. En effet, un testicule cryptorchide représente un grand “ chapeau ”, sous lequel se trouvent les testicules “ cachés ”, (du grec “ cryptos ”), qu’ils soient à l’orifice du scrotum, inguinal ou intra-abdominal. Le manque de précision rencontré dans la littérature quant à la localisation exacte du testicule rend la critique objective des résultats difficile. De plus, l’attitude thérapeutique en fonction de la position plus ou moins haute du testicule, est extrêmement variable. Ceci est important, car, pour une même technique opératoire, les taux de succès obtenus changent en fonction de la position initiale du testicule.

D’un point de vue diagnostique, il est actuellement clairement établi que la laparoscopie représente l’approche de choix pour un testicule non palpable. Sa sensibilité est de 97% et sa spécificité de 99%[137]. De plus, en fonction des découvertes per-opératoires, elle permet de décider au mieux de la stratégie opératoire. Une fois la technique opératoire choisie, pour un grand nombre d’entre elles, une fois de plus, la laparoscopie y trouve sa place. En effet, elle a une implication thérapeutique aussi bien dans l’orchidectomie, que dans la technique de Stephen-Fowler ou encore l’orchidopexie.

De manière plus générale concernant la laparoscopie, d’autres études prospectives futures vont déterminer le rôle de la laparoscopie dans la chirurgie pédiatrique par rapport à la chirurgie ouverte. Les techniques opératoires par laparoscopie exigent de l’expérience de la part du chirurgien ainsi qu’un entraînement particulier. Le but de la laparoscopie est d’obtenir avec des moyens peu invasifs, un résultat égal voire supérieur à la chirurgie standard. D’un point de vue économique, il reste à espérer que les coûts de la laparoscopie baissent en même temps que l’expérience des chirurgiens augmente.

La laparoscopie représente donc la méthode de choix, non seulement dans le diagnostic des testicules non palpables et le choix de la stratégie opératoire, mais aussi dans le traitement des cryptorchidies hautes.

Le traitement des testicules intra-abdominaux a été sujet à de considérables discussions. Il en ressort que différentes techniques sont possibles et que les taux de succès varient passablement d’une procédure à l’autre. Il est toutefois difficile de comparer ces différentes techniques les unes aux autres, étant donné qu’elles possèdent des degrés de difficulté opératoire très différentes. Mais il faut surtout garder à l’esprit que le taux de succès de ces diverses procédures est hautement

influencé par la localisation du testicule en pré-opératoire et que cette précision est trop peu souvent relevée, rendant l'interprétation des résultats difficile. Pour pouvoir comparer ces différentes procédures, il faudrait les appliquer à des testicules localisés de manière identique en pré-opératoire.
Par ailleurs, les taux de réussite relevés dans la littérature, souvent élevés, sont parfois à relativiser en raison du nombre restreint de patients utilisés dans les études.

Concernant la technique de Stephen-Fowler, son principe est basé sur celui de l'autonomisation des lambeaux. Cette dernière vise à développer les réseaux artériels collatéraux suite à la privation de la vascularisation principale du lambeau, avant son déplacement.
L'analyse des résultats publiés montre qu'il faut encore être prudent quand à la " systématisation " de cette technique dans le traitement des testicules intra-abdominaux. Nous avons vu que le taux de succès est extrêmement variable, de 67 à 100% de réussite, ce qui démontre que les données concernant cette technique sont loin d'être systématisées. Les critères de réussite sont souvent évalués par la taille du testicule et sa position intra-scrotale, voire la vascularisation testiculaire étudiée par ultrason-doppler, mais le plus souvent, on ignore ce qu'il en est réellement de la fonction testiculaire[123]. De plus, le suivi post-opératoire est souvent court et le recul insuffisant. En effet, c'est seulement avec un recul bien plus long que l'on pourra se prononcer sur la question primordiale du devenir de la fertilité de ces patients.
En cas de bilatéralité, il est fortement conseillé de ne pas procéder à l'opération selon Stephen-Fowler simultanément des deux côtés[88], au vu de l'incertitude du devenir du testicule. En effet, en cas d'atrophie testiculaire, il sera toujours possible de recourir à une autre technique, comme l'auto-transplantation, qui reste malgré tout la technique qui semble la plus fiable avec le meilleur taux de succès, quitte à transférer le patient dans un centre ou cette opération est pratiquée.

F- REFERENCES :

[1] Gillman J.: The development of the gonads in man, with a consideration of the role of fetal endocrines and histogenesis of ovarian tumors. Contrib. Embryol., 32: 81,1948.

[2] Mintz B.: Embryological phases of mammalian gametogenesis. J. Cell. Comp. Physio., 56: 31, 1960.

[3] Pinkerton J.H.M., Mc Kay D.G., Hertig A.T.: Development of the human ovary, a study using histochemical techniques. Obstet Gynecol., 18:152, 1961.

[4] Mancini R.E., Narbaitz R., Lavieri J.C.: Origin and development of the germinative epithelium and Sertoli cells in the human testis: cutological, cytochemical and quantitative study. Anat. Rec., 1636: 477, 1960.

[5] George F.W., Wilson J.D.: Sex determination and differentiation. In Knobil E et al: The Physiology of Reproduction. New York, Raven Press, pp 3-26, 1988.

[6] Josso N., Picard J.Y., Tran D.: The antimullerian hormon. Recent. Prog. Horm. Res., 37:117, 1977.

[7] Swan D.A., Donahoe P.K., Ito Y., Morkawa Y., Hendren W.H.: Extraction of mullerian inhibiting substance from newborn calf testes. Dev. Biol., 69:73, 1977

[8] Wensing C.J.G., Colenbrander B.: Normal and abnormal testicular descent. In Clarke J.R.: Oxford Reviews of Reproductive Biology. Oxford, Clarendon Press, pp 130-164, 1986.

[9] Huston J.M.: Orchidopexy., Pediatric Surgery, Rob and Smith',5ème édition, 717-725

[10] Benson D.C., Lofti M.W.: The pouch technique in the surgical correction of cryptorchidism in infants and children. Surgery 62:967, 1967.

[11] Hirasing RA, Grimberg R and Hirasing HD : Incidence of undescended testis in young children. Ned Tijdschr v Geneesk 126 : 2294-2296, 1982.

[12] Bar-Maor JA, Nissan S, Lernaw OZ et al : orchidopexy in cryptorchidism assessed by clinical, histological and sperm examination. Surg. Gynecol. Obstet. 148 : 855-859, 1979.

[13] Evans JP, Rutherford JH, Bagshaw P : orchidopexy in prepubertal boys. Urology 12 : 509-513, 1978.

[14] Levitt S.B., Kogan S.J., Engel R.M., Weiss R.M., Martin D.C. and Ehrlich R.M. : the impalpable testis : a rational approach to management. J.Urol., 120 : 515, 1978.

[15] Gross R.E., Jewett T.C. Jr.:Surgical experiences from 1222 operations from undescended testes. JAMA 160:634, 1956.

[16] Snyder W.H. Jr., Chaffin L.: Surgical management of undescended testes. JAMA 157:129, 1955.

[17] Kirsch A.J, Escala J., Duckett J.W., Smith G.H.H., Zderic S.A., Canning D.A. and Snyder H.M. : Sirgical management of the nonpalpable testis : The Children's Hospital of Philadelphia experience. J. Urol., 159 : 1340-1343, 1998.

[18] Canlorbe P et coll.: La cryptorchidie. Arch. Fr. Pédiatr. 31: 145, 1974.

[19] Wells L.J., State D.: Misconception of the gubernaculum testis. Surgery 22:502, 1947.

[20] Scorer C.G. and Farrington G.H. congenital deformities of the testis and epididymis. Appleton Century Crofts. New York, 1972.

[21] Marshall F.F. Anomalies associated with cryptorchidism. Urol. Clin. N. Amer., 9: 339, 1982.

[22] Scorer C.G. and Farrington, G.H. : Congenital deformities of the testis and epididymis. New York : Appleton Century Crofts, p. 136, 1971.

[23] Marshall F.F. and Shermeta, D.W. : Epididymal abnormalities associated with undescended testis. J. Urol :, 121 : 341, 1979.

[24] Scorer C.G.: Descent of the testis in the first year of life. Br. J. surg.27:374,1955

[25] Felton L. M. Should I.V.P. be a routine procedure for children with cryptorchidism or hypospadias ? J. Urol., 1959, 81,335.

[26] Watson R. A. , Lennox K.W., Gangai M. P.: Simple cryptorchidism: The value of the excretory urogram as a sceening method. J. Urol. 11: 789, 1974.

[27] Mengel W, Heinz HA, Sippe WG, Hecker WC, Studies on cryptorchidism: a comparaison of histological findings in the germinative epithelium before and after the second year of life. J Pediatr Surg, 9: 445-50, 1974.

[28] Hadziselimovic F, Herzog B, Seguchi H. Surgical correction of cryptorchidism at 2 years: electron microscopic and morphologic investigations. J Pediatr Surg 1975; 10: 19-26.

[29] Kogan SJ : Fertility in cryptorchidism : an overview in 1987. Eur J Paed 146 : (suppl.2) : S 21-S 24, 1987.

[30] Chilvers C and Pike MC : Epidemiology of undescended testis in Oliver RTD, Blandy JP and Hope-Stone HF : Urological and genital cancer. Oxford, Blackwell Scientific, 306-321,1989.

[31] Chilvers C and Pike MC : Cancer risk in the undescended testicle. Eur Urol Uptdate Series 1 : 74-79, 1992.

[32] Fonkalsrud E.W. : Undescended Testes, Pediatric Surgery, Kenneth J.Welch, 4ème édition, chapt. 79: 793-807

[33] Clatworthy H. W. Jr., Gilbert M., Clement A.: The inguinal hernia, hydrocele and undescended testicle problem in infant and children. Postgrad. Med. J. 22: 122, 1957.

[34] Gross R. E., Jewett T. C. Jr.: Surgical experiences from 1222 operations for undescended testis. JAMA 160:634, 1956.

[35] Kiesewetter W. B.: Undescended testis. W. Va. Med. J. 52:235, 1956.

[36] Snyder W. H. Jr., Chaffin L: Surgical management of undescended testis. JAMA 157:129, 1955.

[37] Radmayr C., Corvin S., Studen M., Bartsch G., Janetschek : Cryptorchidism, open processus vaginalis and associates hernia : laparoscopic approach to the internal inguinal ring. Eur. Urol, 36 : 631-634, 1999.

[38] Leape L.: Torsion of the testis: Invitation to error. JAMA 200:669, 1967.

[39] Riegler H. C.: Torsion of intra-abdominal testis. Surg. Clin. North Am. 52:371, 1972.

[40] Stephens FD : Fowler-Stephens orchiopexy. Semin Urol 6 : 103-106, 1988.

[41] Altman B. L. and Malament M. Carcinoma of the testis following orchiopexy.J. Urol., 1967, 97,498.

[42] Gilbert J. B. and Hamilton J.B. Studies in maliignat testis tumors: incidence and nature of tumors in ectopic testis. Surg. Gynecol. Obstet., 1940, 71,331.

[43] Sohval A. R.: Testicular dysgenesis as an etiologic factor in cryptorchidism. J. Urol. 72:693, 1954.

[44] Johnson D. E., Woodhead D. M., Pohl D.R., et al.: Cryptorchidism and testicular tumorigenesis. Surgery 63:919, 1968.

[45] Gehring G. G., Rodriguez F.R. and Wooddhead D.M. Malignant degeneration of cryptorchid testis following orchidopexy. J. Urol., 1974, 112, 354.

[46] Martin D.C. Malignancy in the cryptorchid testis. Urol. Clin. N. Amer., 1982,9,371.

[47] Moore C.R. and Oslund R. Experiments on sheep testis cryptorchidism vasectomy and scrotal insulation. Am. J. Physiol., 1924, 67,595.

[48] Dougall A.J., Mac Lean N. and Wilkinson A.W. Histology of the maldescended testis at operation. Lancet, 1974, 1, 771.

[49] Kieswetter W.B. Undescended testis. Surgery and its results. Ann. Surg., 1971, 37, 20.

[50] Mengel W., Zimmermann F.A.: Immunologic aspects of cryptorchidism, in Fonkalsrud E.W., Mengel W. (eds): The undescended testis. Chicago, Year Book Medical Publishers, 1981.

[51] Sirai M., Matsushika S. et al. Histological changes of the scrotal testis in unilateral cryporchidism. Tohuku J. Ex. Med., 1968, 90, 363.

[52] Lowell R. King : Orchiopexy for impalpable testis : High spermatic vessel division is a safe maneuver. J Urol., 160, 2457-2460, December 1998.

[53] Lee M.M.,Donahoe P.K., Silverman B.L., Hasegawa Y., Gustafson M.L., Chang Y., MacLaughlin D.T. Measurements of Serum Müllerian Inhibitin Substance in the evaluation of children with nonpalpable gonads. N. Engl. J. Med, 336: 1480-1486, may 1997.

[54] Lindgren B.W., Darby E.C., Faiella L., Brock W.A., Reda E.F., Levitt S.B. and Franco I. : Laparoscopic orchiopexy : procedure of choice for the nonpalpable testis ? J Urol., 159, 2132-2135, june 1998.

[55] Cain M.P., Garra B. and Gibbons M.D. : Scrotal-inguinal testis without laparoscopy. J Urol., 156 :791,1996.

[56] Weiss RM, Carter AR, Rosenfield AT : High resolution real time ultrasonography in the localization of the undescended testis. J. Urol; 135 : 936-938, 1986.

[57] Wolverson MK, Houttuin E, Heiberg E, Sundaram M, Shields JB : Comparison of computed tomography with high resolution real time ultrasound in the localization of the impalpable undescended testis. Radiology ; 146 : 133-136, 1983.

[58] Friedland GW, Chang P : The role of the imaging in the management of the impalpable undescended testis. Am J Roentgenol ; 151 : 1107-1111, 1988.

[59] Green R Jr : Computerized axial tomography vs spermatic venography in the localization of cryptorchid testes. Urology 26 : 513-517, 1985.

[60] Landa HM, Gylys-Morin V, Mattrey RF, Krous HF, Kaplan GW, Packer MG : Magnetic resonance imaging of the cryptorchid testis. Eur J Pediatr ; 146 (suppl 2) : S16-S17, 1987.

[61] Yeung CK., Tam YH, Chan YL, Lee KH, Metreweli C., A new management algorithm for impalpable undescended testis with gadolinium enhanced magnetic resonance angiography. J. Urol., 162: 998-1002, sept. 1999.

[62] Mengel W., Zimmerman FA, Hecher WCH. Timing of repair for undescended testis. Chicago: Year Book Medical Publishers, 1981.

[63] Pyorala S., Huttunen NP., Uhari M., A review and meta-analysis of hormonal treatment of cryptorchidism. J. Clin. Endocrinol. Metab., 80(9): 2795-2799, sept.1995.

[64] Polakscik T.J., Chan-Tack K.M., Jeff R.D. and Gearhart J.P. : Reappraisal of the role of human chorionic gonadotrophin in the diagnosis and treatment of the nonpalpable testis : a 10-year experience. J Urol., 156 : 804,1996.

[65] Lee Anne Matthews, Fadi W. Abdul-Karim and Jack S. Elder : Effect of preoperative human chorionic gonadotrophin on intra-abdominal rat testis undergoing standard and Fowler-Stephens orchiopexy. J Urol 157: 2315-2317, June 1997.

[66] Hamilton J.B., Hubert G.: Effect of synthetic male hormone substance on descent of testicles in human cryptorchidism. Proc. Soc. Exp. Biol. Med. 39:4, 1938.

[67] Illig R. et al. Treatment of cryptorchidism by intranasal synthetic luteinising hormone-releasing hormone. Lancet, 11, 5118, 1977.

[68] Hadziselimovic F.: Treatment of cryptorchidism with GNRH. Urol. Clin. North Am. 9:413, 1982.

[69] Fowler R., Jr. and Stephens FD. The role of testicular vascular anatomy in the salvage of high undescended testes. Aust. NZ. J. Surg., 29: 92-106, 1959.

[70] Ransley PG, Vordemark JS, Caldamone AA, et al. Preliminary ligation of the gonadal vessels prior to orchidopexy for the intra-abdominal testicule : a staged Fowler-Stephens procedure. Word J Urol; 2:266, 1984.

[71] Becker A. Urologic micro-surgery current perspectives : II orchiopexy and testicular homo-transplantation, Urology, 15:103, 1980.

[72] Sönmez K., Can Basaklar A., Türkyilmaz Zafer, B. Demirogullari, V. Numanoglu, Ö. Konus, A. Dursun, M. A. Altin, N. Kale : Neovascularization of the testicule through spermatic vessels by omental pedicle flap : a new experimental model. J. Ped. Surg., 1995, 30, No 12, 1654-1657.

[73] Silber S.J. Microsurgery for the undescended testicle. Urol. Clin N. amer., 1982,9,429.

[74] Giulani I., Carmignani G., Belgrano E. et Puppo P. Autotransplantation du testicule dans la cryptorchidie abdominale. J. Urol., Paris,87: 279, 1981.

[75] Mac Mahon R.A., O'Brien B.M.C., Aberdeen J., Richardson W. and Cussen L.J. results of the use of auto-transplantation of the intra-abdominal testis using micro-surgical vascular anastomosis. J. Pediatr. Surg., 15: 92, 1980.

[76] Wacksman Jeffrey, Billmire D. A., Lewis A. G. and C. A. Sheldon : Laparoscopically assisted testicular autotransplantation for management of the intraabdominal undescended testis. J. Urol, 156 : 772-774, 1996.

[77] Domini R, Lima m. L'autotrapianto microvasculare " Refluo " del testicolo : una nuova soluzione tecnica. Rass Ital. Chir. Pediatr.; 31 : 213-23, 1989.

[78] Lima M, Gentile C., Ruggieri G et al. Autotrapianto testicolare sperimentale : premessa all' autotrapianto testicolare " Refluo " in eta pediatrica. Rass Ital. Chir. Pediatr.; 31 : 243-6, 1989.

[79] Whitaker R.H. : Undescended testis- The need for a standard classification. Brit.J.Urol., 70 :1, 1992

[80] Kaplan G.W. ; Nomenclature of cryptorchidism. Eur.J.Ped., suppl.2, 152 :S17,1993.

[81] Bevan A.D. : The surgical treatment of undescended testis: a further contribution. J.A.M.A., 41 : 718, 1903.

[82] Bloom D.A. : Two-step orchiopexy with pelviscopic clip ligation of the spermatic vessels. J.Urol., 145 :1030, 1991.

[83] Jordan G.H., Robey, E.L. and Winslow B.H. : Laparoendoscopic surgical management of the abdominal/transinguinal undescended testis. J. Endourol., 6 :157,1992.

[84] Peters C.A. : Laparoscopy in pediatric urology. Urology ,1993.

[85] Cortesi N., Ferrari P., Zambada E., Manenti A., Baldini A., Pignatti Morano F : Diagnosis of bilateral abdominal cryptorchidism by laparoscopy. Endoscopy; 9 : 33-34, 1976.

[86] Caldamone A.A. and Amaral J.F. : Laparoscopic stage 2 Fowler-Stephens orchiopexy. J.Urol., 152 : 1253-1256, oct.1994.

[87] Esposito C., Garipoli V. : The value of 2-step laparoscopic Fowler-Stephens orchiopexy for intra-abdominal testes. J.Urol, 158 : 1952-1955, nov.1997.

[88] Lindgren B. W. , I. Franco, S. Blick, S.B. Levitt, W.A. Brock, Lane S. Palmer, S.C. Friedman and E. F. Reda : Laparoscopic Fowler-Stephens orchiopexy for the high abdominal testis. J. Urol, vol 162, 990-994, sept 1999.

[89] Castilho L.N. : Laparoscopy for the nonpalpable testis : how to interpret the endoscopic findings. J.Urol, 144 : 1215, 1990.

[90] Cisek L.J., Peters C.A., Atala A., Bauer S.B., Diamond D.A. and Retik A.B. : Current findings in diagnostic laparoscopic evaluation of the non palpable testis. J. Urol 160 : 1145. 1998.

[91] Poppas D.P., Lemack G.E. and Mininberg D.T. : Laparoscopic orchiopexy : clinical experience and description of technique. J.Urol., 155 : 708, 1996.

[92] Bogaert G.A., Kogan B.A., Mevorach R.A. : Therapeutic laparoscopy for intra-abdominal testes. Urology 42 : 182-187, 1993.

[93] Ferro F., Lais A., Bagolan P., Talamo M., Caterino S. : Impact of primary surgical approach in the management of the impalpable testis. Eur. Urol. 22 :142-146, 1992.

[94] Diamond A. and Caldamone A.A. : The value of laparoscopy for 106 impalpable testes relative to clinical presentation. J.Urol., 148 : 632, 1992.

[95] Diamond A. : Editorial : Laparoscopic orchiopexy for the intra-abdominal testis. J.Urol., 152 : 1257, 1994.

[96] Allouch G. : Traitement du testicule non palpé. Chir. Péd., 30 : 161,1991.

[97] Brendler H. and Wulfsohn, M.A. : Surgical treatment of the high undescended testis. Surg., Gynec. & Obst., 124 : 605, 1967.

[98] Gibbons M.D, Cromie W.J. and Duckett J.W. : management of the abdominal undescended testicule. J. Urol., 122 : 76, 1979.

[99] Stephen A. Koff and Parminder S. Sethi : treatment of high indescended testis by low spermatic vessel ligation : an alternative to the Fowler-Stephens technique. J.Urol. 156 : 799-803, août 1996.

[100] Lee L.M., Johnson H.W. and McLoughlin M.G. : microdessection and radiographic studies of the arterial vasculature of the human testis. J.Ped. Surg., 19 : 297, 1984.

[101] Jarow J.P. : Intratesticular arterial anatomy. J. Androl., 11 : 255, 1990.

[102] Hazebroek F.W.J. and Molenaar J.C. : the management of the impalpable testis by surgery alone. J.Urol., 148 : 629-631, août 1992.

[103] Kogan S.j., Houman B.Z., Reda E .F. ans Levitt S.B. : orchiopexy of the high undescended testis by division of the spermatic vessels : a critical review of 38 selected transections. J.Urol., 141 : 1416-1419, juin 1989.

[104] Docimo S.G.: The result of surgical therapy for cryptorchidism: a litterature review and analysis. J.Urol. 148 : 1148.1152, 1995.

[105] Shoshany G., Shofty R., Livne E., Hayari L., Mordechovitz D. : Testicular neovascularization by “ omentotesticulopexy ” : a possible adjuvant in the surgical correction of high undescended terstes. J. Ped. Surg. 31 : 1229-1232, 1996.

[106] Morgan E, Lima O., Goldberg M. : Successful revascularization of totally ischemic bronchial autografts with omental pedicle flap in dogs. J. Thorac Surg 36 : 337-347, 1988.

[107] Cartier R., Brunette I., Hashimoto K., et al : Angiogenic factor : a possible mechanism for neovascularization produced by omental pedicles. J. Thorac. Cardiovasc. Surg. 99 : 264-268, 1990.

[108] Tisinai K., Shedd F., Harris R. et al : Comparison of growth, neovascularization and enzymatic function of fetal intestinal grafts in the omentum and renal capsule. J. Pediatr Surg 25 : 914-916, 1990.

[109] Iinuma H., Okinaga K., Sato S. et al : Optimal site and amount of splenic tissue for autotransplantation. J. Surg. Res. 53 : 109-116, 1992.

[110] Nguyen D.H. and Mitchell M.E. : ureteral obstruction due to compression by the vas deferens following Fowler-Stephens orchiopexy. J.Urol., 149 : 94-95, jan 1993.

[111] Zeidan B., Brereton R. J. : Unusual complication of the Fowler-Stephens orchidopexy, J. Ped. Surg, 23, N°4, p.831, 1988.

[112] Wooley MM. : Inguinal hernia, in Ravitch MM., Welch KJ., Benson CD. Et al. : Pediatric Surgery(ed 3, vol 2), Chicago Year Book Medical, pp 815- 826, 1979.

[113] Ortolano V., Nasrallah P.F. : spermatic vessel ligation (Fowler-Stephens maneuver) : experimental results with regard to fertility. J-Urol., 136 : 211, 1986.

[114] Salman F.T. and Fonkalsrud E.W. : effects of spermatic vascular division for correction of the high undescended testis on testicular fonction. Amer.J.Surg., 160 : 506, 1990.

[115] Kelly R.E., Phillips D.J., Fonkalsrud E.W. and Dinder H. : fertility after simulated Fowler-Stephens orchidopexy in rats. Amer. J. Surg., 163 : 270, 1992.

[116] Pascual J.A., Villanueva-Meyer J., Salido E., Ehrlich R.M., Mena I. and Rajfer J. : recovery of testicular blood flow following ligation of testicular vessels. J.Urol., 142 : 549, 1989.

[117] Pascual J.A., Villanueva-Meyer J., Rutgers J.L., Lemmi C.A.E., Sikka S.C., Ehrlich R.M., Mena I. and Rajfer J. : long-term effects of prepubertal testicular vessel ligation on testicular function in the rat. J.Urol. 144 : 466, 1990.

[118] Levy D.A., Abdul-Karim F.W., Miraldi F. and Elder J.S. : effect of human chorionic gonadotrophin before spermatic vessel ligation in the prepubertal rat testis. J.Urol. 154 : 738, 1995.

[119] Nagler H.M and White R.D : The effect of testicular torsion on the controlateral testis, J Urol. 128 : 1343, 1982

[120] Cerasaro T.S, Nachtsheim D.A, Otero F. and Parsons C.L. : The effect of testicular torsion on the controlateral testis and production of antisperm antobodies in rabbits, J. Urol 132 : 577, 1984.

[121] Law G.S., Perez L.M. and Joseph D.B. : two stage Fowler-Stephens orchiopexy with laparoscopic clipping of the spermatic vessels, J. Urol 158 : 1205-1207, 1997.

[122] Koff S.A. and Sethi P.S. : treatment of high undescended testes by low spermatic vessel ligation : an alternative to the Fowler-Stephens technique. J.Urol. 156 : 799-803, 1996.

[123] Ferro F., Lais A. and Gonzalez-Serva L. : benefits and afterthoughts of laparoscopy for the nonpalpable testis, J.Urol. 156 : 795-798, 1996.

[124] Elder J.S. : Two stage Fowler-Stephens orchiopexy in the management of intra-abdominal testes. J.Urol. 148, 1239-1241, 1992.

[125] Plotzker E.D., Rushton H.G., Belman A.B. and Skoog S.J. : Laparoscopy for nonpalpable testes in childhood : is inguinal exploration also necessary when vas and vessels exit the inguinal ring ? J.Urol. 148 : 635-638, 1992.

[126] Fahlenkamp D., Winfield H.N., Schönberger B., Mueller W., Loening S.A. : Rôle of laparoscopic surgery in pediatric urology. Eur. Urol, 32 : 75-84, 1997.

[127] Froeling F.M.J.A., Sorber M.J.G., De La Rosette J.M.C.H., De Vries J.D.M. : The nonpalpable testis and the changing role of laparoscopy. Ped. Urol. 43 : 222-227, 1994.

[128] Wilson-Storey D., MacKinnon A.E. : The laparoscope and the undescended testis. J.Ped.Surg, 27 :89-92, 1992.

[129] Clark A., Borzi P.A. : Laparoscopic orchidopexy for the intra-abdominal testis. Ped. Surg. Int. 15 : 454-456, 1999.

[130] El-Gohary M.A. : The role of laparoscopy in the management of impalpable testes. Ped. Surg. Int. 12 : 463-465, 1997.

[131] Elder J.S. : Two stage Fowler-Stephens orchiopexy in the management of intra-abdominal testes. J.Urol. 148, 1239-1241, 1992.

[132] Domini R., Lima M., Domini M. : Microvascular autotransplantation of the testis : The “ Refluo ” technique, Eur. J. Ped. Surg. 7 : 288-291, 1997.

[133] Oesterwitz H., Fahlenkamp D. : Microsurgical technique and results of testicular autotransplantation in children. Essential venous anaslomosis. Int. Urol. Nephrol. 25 : 587-593, 1993.

[134] Bukowski T. P., Wacksman J., Billmire D.A., Lewis A.G., Sheldon C.A. : Testicular autotransplantation : a 17-year review of an effective approach to the manamement of the intra-abdominal testis. J. Urol. 154 : 558-561, 1995.

[135] Bianchi A. : Management of the impalpable testis. Ped. Surg. Int. 5 48, 1990.

[136] Bianchi A. : Microvascular transfer of the testis. In Spitz L. Caran AG. Ped. Surg. Chapman and Hall Medical Ed, 1995.

[137] Janetschek G., Reissigl A., Peschel R., Bartsch G.: Laparoskopische Eingriffe in der Kinderurologie. Urologe [A] 3:31-37, 1994.