UNIVERSITÉ DE GENÈVE

Archive ouverte UNIGE
https://archive-ouverte.unige.ch

Thèse 2020

Open Access

This version of the publication is provided by the author(s) and made available in accordance with the copyright holder(s).

Intérêt de l'échographie rénale et des voies urinaires dans la prise en charge de l'orchi-épididymite chez l'enfant de moins de 16 ans

Aeschimann, Eva

How to cite

AESCHIMANN, Eva. Intérêt de l'échographie rénale et des voies urinaires dans la prise en charge de l'orchi-épididymite chez l'enfant de moins de 16 ans. Doctoral Thesis, 2020. doi: 10.13097/archive-ouverte/unige:133522

This publication URL: https://archive-ouverte.unige.ch/unige:133522
Publication DOI: 10.13097/archive-ouverte/unige:133522

© This document is protected by copyright. Please refer to copyright holder(s) for terms of use.

UNIVERSITÉ DE GENÈVE

UNIVERSITÉ DE GENÈVE
FACULTÉ DE MÉDECINE

Section de *médecine Clinique*
Département : Femme-Enfant-Adolescent
Services : Chirurgie Pédiatrique
et Urgences Pédiatriques

Thèse préparée sous la direction du PD Dr Sergio Manzano
et la co-direction de la Pre Barbara Wildhaber

Intérêt de l'échographie rénale et des voies urinaires dans la prise en charge de l'orchi-épididymite chez l'enfant de moins de 16 ans

Thèse
présentée à la Faculté de Médecine
de l'Université de Genève
pour obtenir le grade de Docteur en médecine
par

Eva Julie AESCHIMANN

de
Vendœuvres (GE)

Thèse n° 10977

Genève
2020

Remerciements

Je tiens à remercier Pre Barbara Wildhaber pour son soutien inconditionnel tout au long de la réalisation de cette thèse. Son énergie et sa motivation ont été une grande source d'inspiration pour moi. Je n'oublie pas non plus que c'est grâce à elle que j'ai débuté ce projet.

Je remercie également Dr Sergio Manzano qui m'a encadré durant toutes les étapes de la réalisation de cette thèse. Je le remercie pour son soutien infaillible, sa grande disponibilité, sa gentillesse et son enseignement.

Je tiens également à remercier Dr Oliver Sanchez pour son aide et ses conseils clairvoyants. Il a répondu à de nombreuses questions toujours avec beaucoup de bienveillance et de disponibilité.

Un grand merci enfin à mes parents, mon frère, mes sî urs et Xavier Dupla mon mari pour leur soutien, leur amour et leurs encouragements.

Table des matières

Remerciements 2
Table des matières 3
Résumé 4
Introduction 6
Méthode 10
Protocole d'étude et paramètres analysés 10
Paramètres et sélection des patients inclus 11
Analyse des données : 11
Résultats 12
Discussion 17
Conclusion 21
Bibliographie 22
Annexes 24

Résumé

Introduction et objectif : L'orchi-épididymite (OE) est une affection fréquente chez les garçons se présentant aux urgences pédiatriques avec une clinique de scrotum aigu. L'étiologie de l'OE est un sujet encore débattu. Etant donné que de nombreuses études établissent un fort lien entre OE et malformation urogénitale, de nombreux centres réalisent des examens complémentaires (ultrason des voies urinaires et rénal, cysto-uréthrographie mictionnelle) afin de détecter une anomalie sous-jacente. Dans notre centre tertiaire, nous réalisons une formule sanguine complète, une Protéine C-réactive (CRP), une bandelette urinaire, une culture d'urine et un ultrason testiculaire ainsi que des voies urinaires et rénal à tous nos patients chez qui une OE est suspectée.

L'objectif primaire de notre étude est donc d'analyser le bénéfice réel de l'échographie rénale et des voies urinaires dans le bilan initial d'un garçon se présentant aux urgences avec une suspicion d'OE en évaluant le nombre de nouvelles malformations uro-génitales détectées par ce moyen diagnostique. De plus, nous allons déterminer la proportion d'infections urinaires et comparer les paramètres inflammatoires, chez les patients avec ou sans malformation du tractus urogénital.

Méthode : Après approbation par la commission cantonale d'éthique de la recherche, nous avons rétrospectivement analysé les dossiers des garçons âgés de moins de 16 ans se présentant à notre service d'urgence avec un scrotum aigu entre janvier 2012 et décembre 2017. Dans l'analyse nous avons inclus les patients qui présentaient un épisode d'OE inaugural confirmé par l'ultrason et qui n'avaient pas de malformation urogénitale connue. Les patients qui n'avaient pas eu les examens radiologiques complets étaient exclus. Nous avons analysé les données démographiques, les caractéristiques anamnestiques et cliniques, les examens complémentaires et l'évolution clinique de ces patients.

Résultats : Quatre cent nonante-cinq patients présentant un scrotum aigu ont consulté aux urgences pédiatriques dont 119 présentaient une OE confirmée par ultrason. Après application des critères d'exclusion, 99 patients ont été inclus dans l'étude. Aucune malformation urogénitale n'a été détectée dans notre population inclue. La moyenne d'âge était de 9.7 ans (DS 3.9) avec 3 pics d'incidences : 10-13 ans, 4-5 ans et moins de 1 an. Les cultures d'urines ont mis en évidence une infection urinaire chez 3/98 patients (3.1%).

Conclusion : Sur une période de 6 ans, aucune malformation du tractus urogénital n'a été découverte chez les garçons de moins de 16 ans se présentant aux urgences avec un épisode inaugural d'OE. Nous considérons donc que dans une population où le suivi anténatal échographique est systématique, une

échographie des voies urinaires et rénale nôest donc pas nécessaire après la survenue dôun épisode inaugural dôOE.

Introduction

L'orchi-épididymite (OE) est une inflammation du testicule (orchite) et de l'épididyme (épididymite).

Les testicules sont des glandes génitales masculines situées à l'extérieur du corps dans les bourses scrotales droite et gauche. Ils ont entre autre une fonction exocrine par la fabrication et excrétion des spermatozoïdes aidée par les cellules de Sertoli et une fonction endocrine par la sécrétion de testostérone par les cellules de Leydig.

Les testicules adultes mesurent environ 4-5 cm de longueur et ont un axe caudal-dorsal. Chaque testicule est coiffé d'une structure appelé l'épididyme qui est divisé en trois parties: tête, corps et queue. L'épididyme est un long et unique tube de 6-7 mètres de longueur qui a pour fonction la maturation des spermatozoïdes. Ils y acquièrent la mobilité et fertilité nécessaire et sont stockés dans la partie caudale jusqu'à l'éjaculation[1].

La queue de l'épididyme se poursuit par le conduit déférent. Le cordon spermatique qui s'étend du testicule à l'anneau inguinal profond contient le conduit déférent et les éléments vasculaires en lien avec le testicule.

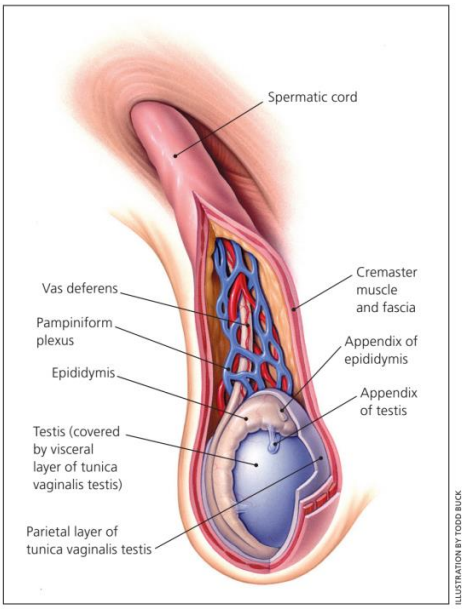

Figure 1. Anatomy of the scrotum.

Reprinted with permission from Tiemstra JD, Kapoor S. Evaluation of scrotal masses. Am Fam Physician. *2008;78(10):1167.*

Au niveau embryologique, le testicule se différencie au cours de la 7e semaine sous l'influence du gène SRY situé sur le chromosome Y. Le développement des gonades est au départ indifférencié et étroitement lié au développement du système urinaire. Les crêtes urogénitales provenant du mésoderme intermédiaire se développent initialement de manière indifférenciée et sont colonisées par les cellules germinales primordiales venant du mésoderme extra-embryonnaire. S'ensuit ensuite sous l'influence du gêne SRY une modification de la gonade en testicule avec développement des tubules séminifères communiquant avec le rete testis s'abouchant au canal mésonéphrotique de Wolff. Ce dernier, sous l'action de la testostérone, va se différentier en épididyme, canal déférent et vésicule séminale. Les testicules sont au départ situés en intra-abdominal et une fois différenciés, ils vont progressivement descendre, guidés par le gubernaculum, au niveau inguinal pour finalement pénétrer dans le scrotum autour du 9e mois de grossesse[2ï 4].

L'inflammation de l'épididyme et du testicule retenue sous le terme d'OE est très différente selon si elle survient chez l'enfant ou l'adulte tant au niveau étiologique que clinique.

Chez lôadulte sexuellement actif, la principale étiologie de l'OE est une infection sexuellement transmissible à Chlamydia trachomatis suivi de près par le Neisseiria gonorrhoeae et E. Coli[5,6]. Chez l'adulte plus âgé,

l'hypertrophie de la prostate peut provoquer un reflux urinaire dans le canal éjaculateur et propager une infection si une bactériurie est présente.

Dans la population des jeunes garçons en pédiatrie, l'étiologie est encore peu comprise et se distingue de celle des adultes. Les théories diffèrent grandement dans la littérature: phénomène inflammatoire post-infectieux[7,8], infection virale[8,9], infection bactérienne par propagation d'une infection du tractus urinaire[9ï 11], conséquence d'anomalies du tractus urogénital[9ï 18] ou conséquence d'une dysfonction vésicale[9,10,16,18], origine idiopathique[10,18,19] ou même un traumatisme, une maladie auto-immune ou une vasculite[18]. La répartition des pics d'incidence de cette affection est également sujette à controverse. Certains auteurs mentionnent un pic chez les nourrissons et un autre à l'âge pré-pubertaire[9,17,20] alors que d'autres mentionnent un pic vers 4-5 ans et un autre vers 10-14 ans[10].

Cliniquement, les patients se présentent avec une symptomatologie de scrotum aigu. Ils présentent une douleur testiculaire évoluant depuis un ou deux jours, associée à une tuméfaction et érythème scrotal. La douleur peut également être uniquement présente au niveau abdominal ou irradier dans le bas ventre. Contrairement à l'adulte, il est plus rare de retrouver une dysurie et écoulement urétrale purulent. La fièvre peut également être présente.

A l'examen clinique, il est généralement retrouvé un scrotum érythémateux et généralement tuméfié associé à une douleur à la palpation scrotale. Le signe de Prehn révèle une diminution des douleurs lors de la surélévation du testicule et est généralement présent. Le réflexe crémastérien est également conservé.

Le diagnostic différentiel de l'OE est large mais comprend principalement la torsion testiculaire qui est à éliminer formellement en raison de la nécessité dôintervention chirurgicale en urgence pour rétablir un flux vasculaire et permettre la viabilité du testicule. Les autres diagnostics possibles de scrotum aigu sont de façon non exhaustive, la torsion de l'hydatide de Morgagni (vestige des canaux de Müller à l'extrémité caudale du testicule), le scrotum aigu idiopathique, le varicocèle, l'hernie inguino-scrotale, le kyste du cordon et l'origine traumatique.

En raison d'une étiologie peu claire, la prise en charge de lôOE varie grandement selon les centres. Certains préconisent un traitement antibiotique d'emblée[20,21]. Alors que d'autres recommandent un traitement symptomatique avec ajout des antibiotiques seulement si une infection urinaire bactérienne est documentée[8ï 10,16]. McConaghy et al.[5] propose un traitement par antibiotique d'emblée si l'enfant a moins de 2 ans.

Le lien avec une possible malformation du tractus urogénital sous-jacente est également un sujet débattu. Les pathologies urogénitales peuvent théoriquement favoriser les OE par deux mécanismes : soit en modifiant le flux à travers le carrefour entre les voies génitales et urinaires (canaux éjaculateurs) par le biais dôun reflux dôurine par surpression ou par un embranchement ectopique, par exemple, soit en causant des

infections urinaires qui par continuité se propagent des voies urinaires vers les voies génitales. Les anomalies retrouvées à lôéchographie liées aux OE le plus fréquemment décrites dans la littérature sont : 1) des dilatations des voies urinaires associées à divers pathologies comme le reflux vésico-urétéral, des uretères ectopiques, des utricules prostatiques et différentes formes dôobstructions sous-vésicales (valves de lôurètre postérieur, sténose urétrale ou sténose du méat) et 2) des dilatations des voies génitales masculines causées soit par un reflux dôurine dans les voies génitales soit à une anomalie de connexion des voies génitales. Le reflux vésico-urétéral est un flux rétrograde de lôurine de la vessie dans les uretères en raison dôune anomalie de la jonction urétéro-vésicale. Le reflux peut être de différentes sévérités (grade I à IV), unilatéral ou bilatéral et est lié à un risque augmenté dôinfections urinaires. Il touche environ 1% des naissance[22]. Les valves de lôurètre postérieur sont lôobstruction sous vésicale congénitale la plus fréquente et touche 1 :4000-8000 naissances[23]. Ces valves causent secondairement des anomalies de la fonction vésicale, avec des hautes pressions causant des reflux par les voies génitales et augmentant de manière significative le risque dôinfection urinaire chez lôenfant. La sténose urétrale est un rétrécissement de lôurètre (autre que les valves de lôurètre postérieur), provoquant une difficulté à la miction, le plus souvent post traumatique et dont lôincidence nôest pas spécifiquement connue chez lôenfant. La sténose du méat est une pathologie fréquente, le plus souvent iatrogène, causant possiblement des pathologies secondaires chez 10% des patients circoncis[24]. Lôutricule prostatique est une cavité connectée à lôurètre postérieur, à la hauteur du veru montanum secondaire à une persistance des structures Mülleriennes, retrouvé chez maximum 1% de la population[25]. Lorsque cet utricule est dilaté de manière significative, il peut augmenter le risque dôinfection urinaire. Les anomalies congénitales des voies génitales comme les connexions ectopiques des vas déférents sont rares et lôincidence nôest pas connue[26].

Certaines études suggèrent une relation entre ces anomalies du tractus urogénital et l'OE[9ï 15,18]. D'autres auteurs mentionnent que certaines anomalies du tractus urogénital associées à un reflux dans le conduit éjaculateur pourraient être à l'origine d'une OE[9,14ï 17,27]. Bukowski et al. proposent que la pathophysiologie serait différente selon l'âge: les jeunes enfants (0-2 ans) seraient plus susceptibles de présenter des anomalies congénitales du tractus urogénital par rapport aux jeunes adolescents pré-pubères où les troubles de vidange vésicale seraient l'explication la plus probable[11]. Un lien a également été mis en évidence avec des malformations ano-rectales[16,28]. Enfin, certaines études suggèrent qu'il n'y a pas d'évidence de relation significative entre l'OE et d'éventuelles malformations associées[7,20,29,30].

Ce débat sur les possibles étiologies ne facilite pas la mise en place de recommandations précises quant aux investigations à effectuer (analyses urinaires, ultrason (US) testiculaire, des voies urinaires et rénal, cysto-uréthrographie mictionnelle (CUM) et autres). De nombreux auteurs préconisent de réaliser une échographie

rénale et des voies urinaires pour détecter une malformation du tractus urogénital en considérant lôOE comme étant potentiellement un signe révélateur dôune malformation non connue[11ï13].

La pratique actuelle dans le Service dôAccueil et dôUrgence Pédiatrique est dôeffectuer, chez tout enfant se présentant avec une suspicion dôOE, un bilan comprenant une prise de sang, un examen dôurine et une échographie testiculaire associé à une échographie rénale et des voies urinaires. Si cette dernière devait présenter une anomalie, une CUM est effectuée 4 à 6 semaines après. Une CUM est également effectuée à tout patient avec un premier épisode dôinfection urinaire sôil a moins de 3 mois ou au deuxième épisode sôil a plus de 3 mois selon les recommandations de la Société Suisse de Pédiatrie.[31]

Lôobjectif primaire de notre étude est donc dôanalyser le bénéfice réel de lôéchographie rénale et des voies urinaires dans le bilan initial dôun garçon se présentant aux urgences avec une suspicion d'OE en évaluant le nombre de nouvelles malformations uro-génitales détectées par ce moyen diagnostique. Notre hypothèse est que la proportion de patients chez qui un premier épisode OE met en évidence une malformation du tractus urogénital non connue auparavant est faible et quôun US rénal et des voies urinaires aurait donc peu de bénéfice.
Les objectifs secondaires sont de déterminer la proportion dôinfections urinaires et dôévaluer les paramètres inflammatoires de cette population, puis de les comparer aux patients exclus en raison de la présence dôune malformation du tractus urogénital ainsi quôaux patient exclus en raison de lôabsence dôéchographie rénale et des voies urinaires. Finalement, nous voulons décrire les signes et symptômes cliniques de lôOE et leur fréquence.

Méthode

Design de l'étude

Nous avons réalisé une étude de cohorte rétrospective, approuvée par la commission cantonale d'éthique et de recherche scientifique de Genève (CCER2017-00030), collectant les données des dossiers médicaux de tous les garçons de moins de 16 ans se présentant aux urgences pédiatriques des HUG entre le 1er janvier 2012 et le 31 décembre 2017.

Protocole d'étude et paramètres analysés

Afin dõidentifier les patients à inclure, nous avons réalisé une recherche dans la base de données informatique des dossiers médicaux dans les champs réservés au motif de consultation ou au diagnostic. Nous avons pris en compte les dossiers de janvier 2012 à décembre 2017 pour des raisons pratiques. En effet, les formulaires des urgences ne sont informatisés quõà partir de cette date.
Pour une plus grande sensibilité de recherche, les mots-clés suivants ont été utilisés : orchi-épididymite, orchite, scrotum aigu, douleur testiculaire, torsion testiculaire, traumatisme testiculaire, hydatide de Morgagni, hernie inguino-scrotale, kyste du cordon.
A noter que la définition de scrotum aigu réfère à une douleur testiculaire uni- ou bilatérale pouvant être accompagnée dõune tuméfaction scrotale, dõun érythème ou dõun echaleur locale.

Les patients dont le diagnostic échographique a confirmé la présence d'une OE ont été retenus dans l'étude. Un graphique méthodologique (Figure 1) explique le déroulement de lõinclusion des patients dans lõétude. Il est à noter quõen raison des critères dõexclusion, les épisodes dõOE retenus correspondent à des patients uniques (contrairement aux épisodes exclus, tels que les enfants avec une malformation urogénitale connue)

Après avoir identifié les patients et les avoir inclus selon les différents critères, nous avons analysé les données descriptives, lõanamnèse, la présentation clinique, les examens sanguins (leucocytes, CRP), les examens urinaires (bandelette urinaire, sédiment et culture) ainsi que les examens radiologiques (US testiculaire, rénal et des voies urinaires).

Lõinfection urinaire est définie par la présence au minimum d'une croix de leucocytes à la bandelette urinaire ou présence de nitrite positif et d'une culture bactérienne mettant en évidence un germe pathogène à Ó 10^4 CFU/ml [32].

Paramètres et sélection des patients inclus

L'étude a été réalisée dans le service dôaccueil et dôurgences pédiatriques des Hôpitaux Universitaires de Genève. Les critères d'inclusion étaient : Tous les garçons âgés de moins de 16 ans qui se sont présentés aux urgences et dont le diagnostic échographique retenu a été une OE, entre janvier 2012 et décembre 2017. Nous avons exclu les enfants connus auparavant pour une malformation urogénitale, ceux qui avaient déjà présenté un épisode d'OE et les patients chez qui un bilan complet comprenant un US des voies urinaires et rénal n'a pas été réalisé dans ce contexte. Pour les objectifs secondaires, nous avons inclus dans un deuxième groupe, les patients avec une OE qui avaient une malformation urogénitale précédemment diagnostiquée et dans un troisième groupe les patients avec une OE qui nôont pas eu dôéchographie rénale et des voies urinaires.

Nous avons défini lôOE comme étant une inflammation de l'épididyme et/ou du testicule diagnostiquée soit à lôUS-doppler par une augmentation du flux sanguin et l'absence de signe de torsion testiculaire, soit à lôexploration chirurgicale. La dilatation de lôarbre urinaire, le reflux vésico-urétéral, les anomalies congénitales des structures mésonéphrotiques, les valves de lôurètre postérieur, la sténose de lôurètre, lôhypospadias et la sténose du méat sont des pathologies incluses sous le terme de « malformation ou anomalie du tractus urogénital ».

Analyse des données :

Le test exact de Fisher a été utilisé pour comparer des données catégorielles. Le Studentôs t-test a été utilisé pour comparer les variables continues. L'intervalle de confiance à 95% a été rapporté dans les résultats en utilisant le test exact de Clopper-Pearson. Une valeur de p inférieure à 0.05 a été considérée comme significative. Les analyses statistiques ont été réalisées grâce à SPSS V.25 (SPSS Inc, Chicago, USA).

Résultats

Entre janvier 2012 et décembre 2017, 495 garçons se sont présentés aux urgences pédiatriques avec un scrotum aigu non traumatique. Le diagnostic d'OE a été retenu dans 134 cas (27.1%). 6 enfants, représentant 13 épisodes en raison de récidives, ont été exclus car ils avaient une malformation urogénitale connue auparavant. Ceux-ci correspondent à 4.7% (IC 95% 1.8-10.0) des enfants avec OE (6/127, en excluant les récidives). Finalement, 2 patients ont été exclus car ce nôétait pas leur premier épisode d'OE. 99 patients présentant un premier épisode dôOE ont été inclus dans l'étude avec un US des voies urinaires et rénal complet (*Figure 1*).

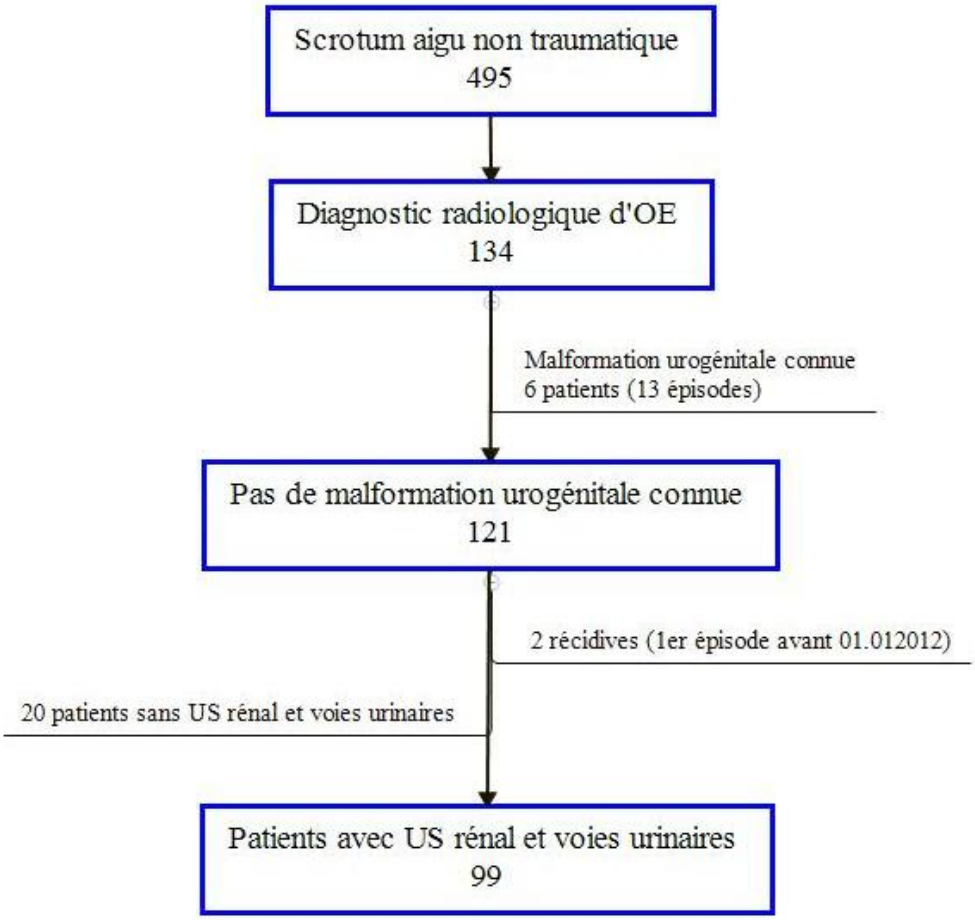

Figure 1 : Graphique méthodologique de lôinclusion des patients dans lôétude

Concernant notre outcome primaire, aucune malformation du tractus urogénital n'est mise en évidence à lôéchographie : 0/99 (0.0%, IC 95% 0-3.7).

La moyenne d'âge était de 9.7 ans (SD: 3.9). Le plus jeune avait 2 mois et le plus âgé 16 ans. Trois pics d'incidence apparaissaient : <1 an, 4-5 ans et 10-13 ans (*Figure 2*).

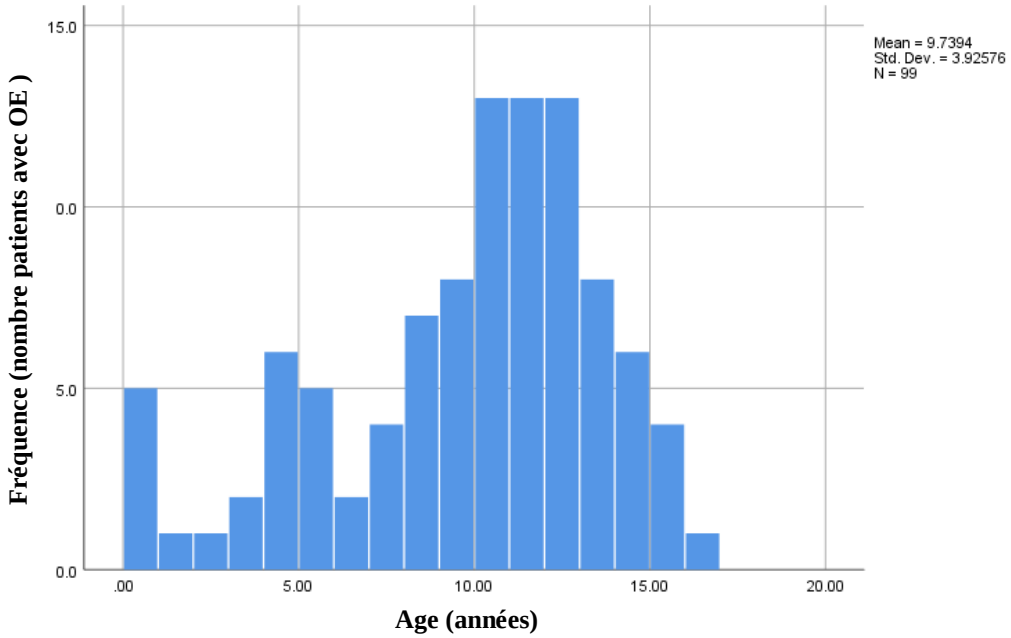

Figure 2 : Diagramme des patients inclus dans lôétude en fonction de lôâge

Concernant l'anamnèse, la fièvre était absente chez 94/99 (94.9%, IC 95% 88.6-98.3) patients. 5/99 patients présentaient une fièvre anamnestique dont seulement 1 avait une infection urinaire documentée. Aucun patient ne présentait d'écoulement de l'urètre et seulement 14/86 (16.3%, IC 95% 9.2-25.8) présentaient des douleurs abdominales associées (la présence ou lôabsence de douleur nôétait pas précisée dans 5 cas/99). La dysurie était présente dans 7/99 (7.1%, IC 95% 2.9-14.0) des cas. Les tests urinaires des patients qui présentaient ce symptôme se sont révélés négatifs.

Concernant l'examen clinique, la douleur testiculaire était présente chez 97/99 (98.0%, IC 95% 92.9-99.8) des cas et la latéralité était bien corrélée avec le diagnostic radiologique. L'érythème scrotal était présent chez 60/90 (66.7%, IC 95% 55.9-76.3) des patients et la tuméfaction scrotale était retrouvée chez 64/98 (65.3%, IC 95% 55.0-74.6) des patients. L'induration d'un testicule n'a été constatée que chez 1/97 (1.0%, IC 95% 0-5.6) patient et le réflexe crémastérien était absent dans 22/80 (27.5%, IC 95% 18.1-38.6) des cas.

Concernant le suivi, 77/93 (82.8%, IC 95% 73.6-89.8) des patients ont eu un suivi à 48h dont 19/76 (25.0%, IC 95% 15.8-36.3) présentaient une persistance des symptômes.

Concernant les examens complémentaires, chez 98/99 patients, une bandelette urinaire (BU) est réalisée. Aucune BU n'est revenue positive pour les nitrites. 5/98 patients (5.1%, IC 95% 1.7-11.5) présentaient 1 croix ou plus de leucocytes dont 3/98 (3.1%, IC 95% 0.6-8.7) se révélaient être des infections urinaires.
La performance de la BU à détecter une infection urinaire est décrite dans le *Tableau 1*.
Une formule sanguine a été effectuée chez 88 patients. La moyenne des leucocytes sanguins était de 9.0 G/L (SD 0.4).
La CRP a été analysée chez 83 patients avec pour moyenne 6.4 (SD 2.0).
La sensibilité, spécificité, valeur prédictive positive et négative, ainsi que les rapports de vraisemblance (RV) de ces tests pour diagnostiquer une infection urinaire sont décrits dans le *Tableau 1*.

Tableau 1 : Lien entre les résultats de laboratoire et la présence dû une infection urinaire

Laboratoire	**Sensibilité**	**Spécificité**	**VPP [1]**	**VPN [2]**	**RV+**	**RV-**
Leucocytes sur B.U. Ó1 croix	100% (95% IC 33.9-100.0)	97.9% (95% IC 95.8-97.9)	60,0% (95% IC 20,4-60,0)	100% (95% IC 97.9-100.0)	47.5 (95% IC 8.1-47.5)	0.0 (95% IC 0.0-0.7)
Leucocytose Ó11 G/L*	100% (95% IC 31.8-100.0)	81.2% (95% IC 78.8-81.2)	15,8% (95% IC 5.0-15.8)	100% (95% IC 97.0-100.0)	5.3 (95% IC 1.5-5.3)	0.0 (95% IC 0.0-0.9)
CRP Ó19 mg/L*	66.7% (95% IC 13.0-98.2)	93.8% (95% IC 91.7-94.9)	28.6% (95% IC 5.6-42.1)	98.7% (95% IC 96.6-99.9)	10.7 (95% IC 1.6-19.4)	0.36 (95% IC 0.02-0.95)

[1] Valeur prédictive positive
[2] Valeur prédictive négative
* Best cut-off value

Les trois enfants avec OE qui présentent une infection urinaire sont âgés entre 3 et 4 mois. Un seul enfant présente anamnestiquement de la fièvre. Au niveau clinique, les trois enfants présentent une douleur testiculaire associée à un érythème et une tuméfaction. Concernant les examens complémentaires les trois enfants présentent 3 croix de leucocytes au stix urinaire et la culture dû urine met en évidence la présence dû une infection à E.Coli (tableau 2).

Tableau 2 : Patients inclus présentant une infection urinaire

	Age	**CRP** (mg/L)	**Leucocytes sanguins** (Nb absolu)	**Leucocytes au stix urinaire**	**Culture urine**
Patient 1	3 mois	0	12.5	3 croix	E.Coli >10^5
Patient 2	4 mois	19	11.0	3 croix	E.Coli >10^5
Patient 3	4 mois	20	11.6	3 croix	E.Coli 10^5

Si nous comparons les résultats entre la cohorte de patients inclus et celle de patients exclus en raison de l'absence d'échographie des voies urinaires, il n'y a pas de différence significative concernant la fièvre, la présence de leucocytes à la BU, les leucocytes, la CRP et la proportion d'infection urinaire. La seule différence statistiquement significative est l'âge avec une moyenne supérieure à 12.3 ans (SD 3.1). (*Tableau 3*)

Tableau 3 : Comparaison entre les patients inclus et les patients exclus pour cause dõUS des voies urinaires et rénales non réalisé

	Patients inclus **US rénal réalisé** Moyenne **(Nbr)**	**Patients exclus** **Pas US rénal** Moyenne **(Nbr)**	**Valeur p**
Age (années)	9.7 (99)	12.3 (20)	p = 0.006
Température (°C)	36.6 (96)	36.8 (20)	p = 0.085
Leucocytose	9.0 (88)	7.9 (13)	p = 0.24
CRP	6.4 (83)	12.0 (13)	p = 0.54
Infection urinaire Nbr (%)	3/98 (3.1%)	1/20 (5%)	p = 0.53

Les patients exclus en raison d'une malformation sous-jacente connue sont au nombre de 6 avec 13 épisodes de consultation (4.7%) (*Tableau 5*).

Si nous comparons les résultats entre la cohorte de patients inclus et celle des épisodes de patients exclus en raison de la présence d'une malformation connue sous-jacente, les patients ayant une malformation connue sous-jacente ont statistiquement plus de BU positive (Ó 1 croix de leucocytes) et d'infection urinaire. (*Tableau 4*)

Tableau 4 : Comparaison entre les patients inclus et les patients exclus pour cause de malformation urogénitale connue

	Patients inclus Moy (Nbr)	**Patients exclus** Moy (Nbr)	**Valeur p**
Température (°C)	36.6 (98)	36.5 (12)	p=0.07
Leucocytose (Nb absolu)	9.0 (88)	8.1 (11)	p=0.37
CRP (mg/L)	6.4 (83)	10.5 (11)	p=0.47
BU Ó1 croix de leucocytes : Nbr (%)	5/98 (5.1%)	9/13 (69.2%)	p<0.001
Infection urinaire : Nbr (%)	3/98 (3.1%)	4/13 (30.8%)	p=0.003

Tableau 5 : Description des 6 patients ayant une malformation urogénitale connue

	Nbr d'épisodes	**Âge**	**Infection urinaire**	**Malformation urogénitale**
Patient 1	1	7 ans	Ø	Reflux vésico-urétéral droit Valves de l'urètre postérieur
Patient 2	3	9 mois 11 mois 17 mois	Ø Oui à pseudomonas Ø	Malformation anorectale : Imperforation anale avec fistule recto-urétrale proximale
Patient 3	6	4 ans 5 ans 9 ans 9.2 ans 9.3 ans 9.7 ans	Ø Ø Oui à E.Coli Ø Oui à E.Coli Oui à E.Coli	Uropathie complexe : Rein unique droit avec double système Vessie neurologique Insuffisance rénale
Patient 4	1	15 ans	Ø	Antécédent de rhabdomyosarcome testiculaire
Patient 5	1	7 ans	Ø	Hypospade sévère
Patient 6	1	17 mois	Ø	Bifidité rénale droite avec reflux vésico-urétéral bilatéral

Discussion

L'objectif principal de notre étude était dôévaluer le bénéfice amené par la réalisation dôune échographie des voies urinaires et rénale en évaluant le nombre de nouvelles malformations uro-génitales détectées par ce moyen diagnostique. Sur une période de 6 ans, nous n'avons mis en évidence aucune nouvelle malformation du tractus urogénital chez ces patients.

A la question de lôutilité de lôUS de dépistage dôune possible malformation urinaire associée à lôOE, la littérature diverge grandement. Certains auteurs préconisent un US rénal et des voies urinaires d'emblée car ils établissent un fort lien entre OE et malformation urogénitale[12,13,27] alors que d'autres recommandent de l'ajouter seulement s'il y a une récidive[10,14,20,30], une infection urinaire[14,33] ou selon lôâge[13,33]. En effet, certains recommandent un US rénal et des voies urinaires seulement si le patient a moins de 1 an[13,33]. Lee et al.[33] établissent certains facteurs de risque (âge moins de un an, culture urinaire positive) pour lesquels il serait recommandé de rechercher une malformation sous-jacente. Ci-dessous un tableau (tableau 6) résumant les recommandations dôinvestigations.

Tableau 6 : Résumé des examens complémentaires recommandés dans différentes études

	Année de publication	**Examens complémentaires recommandés**
Siegel et al.[12]	1987	US scrotal, urinaire et rénal + CUM + urodynamique
Bukowski et al.[11]	1995	US scrotal, urinaire et rénal + : - CUM pour moins de 1 an - Urodynamique pour > 1 an
Lewis et al.[27]	1995	Analyses urinaires + : - US scrotal, urinaire et rénal pour jeunes enfants - Urodynamique pour enfants plus âgés
Merlini et al.[13]	1998	< 1 an : US scrotal, urinaire et rénal + CUM > 1 an : imagerie selon clinique et antécédents
Cappele et al.[30]	2000	Culture urine et investigations supplémentaires seulement si culture urine positive ou récidive
Haecker et al.[20]	2005	US scrotal, urinaire et rénal et analyse urinaire CUM si récidive
OôBrien et al.[17]	2008	Analyses urinaires + US scrotal, urinaire et rénal CUM si < 1 an
Al-Taheini et al.[14]	2008	US scrotal et urinaire + US rénal et CUM si culture urinaire positive ou récidive

Graumann et al.[10]	2010	US scrotal et US urinaire et rénal seulement si récidive
Lee et al.[33]	2018	US scrotal US urinaire et rénal si < 1 an ou culture urine positive

En nous basant sur les résultats tirés de notre cohorte, nous pouvons conclure qu'il n'y a pas de bénéfice à réaliser un US rénal et des voies urinaires à tous les garçons présentant un premier épisode d'OE. Ce résultat concorde avec la conclusion de l'article le plus récent de Lee et al.[33].

Il faut néanmoins mettre en évidence le fait que le suivi échographique anténatal est systématique dans notre pays et que la grande majorité des malformations urogénitales sont découvertes en anténatal. Les enfants sont dès la naissance suivis de près et bénéficient souvent d'une prophylaxie par antibiotique qui pourrait diminuer le taux d'OE bactérienne.

Sur la période de 6 ans, nous avons dû exclure 6 enfants (qui totalisent 13 épisodes) en raison d'une malformation urogénitale connue. Puisque nous n'avons trouvé aucune nouvelle malformation, nous pouvons conclure que parmi les enfants qui se sont présentés avec une OE, 4.7% avaient une malformation urogénitale. Ce faible pourcentage associé au fait qu'aucune malformation urogénitale n'ait été détectée démontre que l'association extrêmement forte décrite dans l'étude de Siegel et al.[12] en 1987 est à remettre en question. Néanmoins, aucune étude à notre connaissance n'a trouvé un taux de malformation aussi faible que le nôtre. Par exemple, Cappele et al. mettent en évidence un taux de 18% de malformation urogénitale[30] quant à Redshaw et al., ils établissent un lien entre CUM pathologique et culture urinaire positive avec un taux de 26.4% de malformation urogénitale[34].

On retrouve dans les articles une grande variabilité dans le taux d'infections urinaires concomitants. En utilisant la définition d'infection urinaire de l'American Academy of Pediatrics[32], notre étude met en évidence une fréquence d'infection urinaire lors d'OE très faible (3.1%). Ce résultat est similaire à celui de plusieurs études[10,19,20,35]. Haecker et al.[20] rapportent des cultures d'urine positives chez 2/49 (4.1%) patients, Santillanes et al.[35] chez 4/97 (4.1%) et Graumann et al.[10] ne mettent en évidence aucune culture positive chez 63 enfants.
Cependant les études de Merlini et al. en 1998[13] et Siegel et al.[12] en 1987 démontrent une forte association entre infection urinaire et OE (40% dans les deux études). Cette différence est à mettre probablement en relation avec une population inclue différente. En effet, les enfants dans ces études ont un taux de malformations urogénitales très élevé, principalement dans la population des moins de un an. Ils établissent donc un fort lien entre infection urinaire et malformation urogénitale avec une valeur prédictive positive importante de malformation si une infection urinaire est présente. De plus, leurs diagnostics d'OE sont

principalement posés lors dôexplorations chirurgicales. On peut donc supposer que la présentation clinique est plus importante pour motiver une intervention chirurgicale et que les patients présentant une symptomatologie de scrotum aigu à bas bruit sont écartés de leur population étudiée.

Si nous comparons les résultats entre le groupe inclus dans l'étude et le groupe des patients exclus en raison d'une malformation urogénitale, les résultats mettent en évidence une différence significative concernant le taux d'infection urinaire. Dans le groupe des patients inclus dans l'étude, l'infection urinaire représente 3.1% alors qu'elle est de 30.8% chez les patients porteurs d'une malformation. Une malformation urogénitale sous-jacente est donc un facteur de risque pour une infection urinaire lors d'un épisode d'OE. Nos résultats sont comparables à dôautres études[30,33,34] qui proposent pour cette raison dôinvestiguer les enfants avec une bactériurie à la recherche dôune malformation inconnue.

Ce que nous pouvons conclure de nos résultats, en accord avec plusieurs autres études[33,34], côest que si le patient avec une OE nôest pas connu pour une malformation urogénitale, les probabilités quôil ait une infection urinaire associée est basse (<5%). Une analyse urinaire ainsi quôune culture pourraient être effectuées, mais un traitement antibiotique ne devrait pas être introduit dôemblée, contrairement à ce qui est fait dans la plupart des centres[20,33,36]. Au vu de la prévalence de lôinfection urinaire et des performances diagnostiques insuffisantes des marqueurs sanguins (leucocytes et CRP), ceux-ci ne sont pas utiles dans la prise en charge de ces enfants.

Un autre point mis en évidence par notre étude est l'âge de présentation de cette affection. En effet, nous observons un pic principal d'incidence entre 10-13 ans avec deux autres moins importants chez les moins de 1 an et les 4-5 ans. Plusieurs études rapportent un pic d'incidence vers 9-15 ans et un autre chez les nouveau-nés[9,17,20]. Mc Andrew et al.[21] affirment que le principal pic d'incidence est chez les moins de 1 an, quant à Graumann et al.[10], il démontre 2 pics d'incidence vers 4-5 ans et un autre vers 10-11ans. Nos résultats sont par contre comparables à ceux de Lee et al.[33].

Un des objectifs secondaires était dôévaluer la présentation clinique de lôOE. Nous avons relevé que les enfants se plaignent pratiquement toujours de douleur. L'érythème et la tuméfaction scrotale, par contre, ne semblent pas être de bons facteurs prédictifs de la présence de l'OE. En effet, ils ne sont présents que dans environs 2/3 des cas. De plus, le réflexe crémastérien ne semble pas non plus être un critère diagnostique car il est absent, selon nos résultats, dans 27.5% des cas.
Un point intéressant à noter, car peu décrit dans la littérature, est le fait que 75% des patients décrivent une régression des symptômes dans les premières 48 heures suivant la consultation initiale aux urgences.

Cette étude présente plusieurs limitations. Tout d'abord, étant une étude rétrospective, nous sommes exposés au risque dôun biais de sélection. En effet, comme toujours dans ce type dôétude, il se peut que nos critères de recherche aient pu manquer systématiquement une partie des patients. De plus, les résultats sont basés sur les résumés de consultation qui peuvent parfois être incomplets. Néanmoins, la plupart des cas ont suivi les recommandations locales. De par la structure même de notre étude, les résultats ne peuvent être extrapolable quôaux pays où le suivi anténatal est systématique car les échographies anténatales mettent en évidence la majeure partie des malformations urogénitales.

Lôabsence de malformation détectée à lôUS ne signifie pas quôil nôy a pas de malformation urogénitale, mais que celle-ci nôest pas mise en évidence par cet examen. Mais lôobjectif primaire de lôétude étant dôévaluer lôutilité de cet examen, cette limitation ne compromet pas la conclusion de notre étude.

Bien quôétant un objectif secondaire, le groupe des épisodes dôOE exclus en raison de la présence dôune malformation urogénitale connue est petit. Et même si les résultats sont statistiquement significatifs, ceux-ci peuvent être biaisés puisque deux enfants sur les 6 comptabilisent la majorité des épisodes.

Conclusion

Parmi les enfants sans malformation urogénitale connue présentant un premier épisode dôorchi-épididymite aiguë, lôéchographie rénale et des voies urinaires nôa découvert aucune nouvelle malformation urogénitale. Dans une population où le suivi anténatal échographique est systématique, une échographie des voies urinaires et rénale ne semble ainsi pas nécessaire après la survenue dôun épisode inaugural dôOE. Ceci dôautant plus que si lôon tient compte des enfants avec malformation connue, ceux-ci ne représentent que 4.7% des garçons avec OE. De plus, le taux d'infection urinaire associée étant très faible chez ces patients, nous proposons de ne réaliser comme examen complémentaire qu'une BU et une culture urinaire si celle-ci est pathologique et de ne traiter par antibiotiques que les infections urinaires documentées.

Bibliographie

1. Graham SD, Keane TE, Glenn JF (James F. *Glennôs Urologic Surgery*. 7th ed. Wolters Kluwer Health/Lippincott Williams & Wilkins; 2010.
2. Descente testiculaire. http://www.embryology.ch/francais/ugenital/diffmorpho04.html.
3. Hauschild M, Theintz G. Le développement de la fonction testiculaire. *Paediatrica*. 2008;19(3):51-55.
4. Le testicule. http://www.embryology.ch/francais/ugenital/diffmorpho02.html.
5. Mcconaghy JR, Panchal B, Ohio T, Medical W. Epididymitis: An Overview. 2016.
6. Delavierre D. Orchi-épididymitesOrchi-epididymitis. *Ann Urol (Paris)*. 2003;37(6):322-338.
7. SOMEKH E, GORENSTEIN A, SEROUR F. Acute Epididymitis in Boys:: Evidence of a Post-Infectious Etiology. *J Urol*. 2004;171(1):391-394.
8. Halachmi S KN. Epididymo-Orchitis in Pre-Pubertal Children. Epidemiology, Etiology, Management and Follow-Up Recommendations. 2013;2013(May):96-101.
9. Gkentzis A, Lee L. The aetiology and current management of prepubertal epididymitis. *Ann R Coll Surg Engl*. 2014;96(3):181-183.
10. Graumann LA, Dietz HG, Stehr M. Urinalysis in children with epididymitis. *Eur J Pediatr Surg*. 2010;20(4):247-249.
11. Bukowski TP, Lewis AG, Reeves D, Wacksman J, Sheldon CA. Epididymitis in older boys: dysfunctionnal voiding as an etiology. 1995;164(August):762-765.
12. Siegel A, Snyder H, Duckett JW. Epididymitis in infants and boys: underlying urogenital anomalies and efficacy of imaging modalities. *J Urol*. 1987;138(4 Pt 2):1100-1103.
13. Merlini E, Rotundi F, Seymandi PL, Canning DA. Acute epididymitis and urinary tract anomalies in children. *Scand J Urol Nephrol*. 1998;32(4):273-275.
14. Al-Taheini KM, Pike J, Leonard M. Acute Epididymitis in Children: The Role of Radiologic Studies. *Urology*. 2008;71(5):826-829.
15. Kwong J, Lorenzo AJ, DeMaria J, Braga LHP. Bilateral Epididymitis in a Child With Undiagnosed Posterior Urethral Valves. *Urology*. 2013;82(1):225-227. http://linkinghub.elsevier.com/retrieve/pii/S0090429513001325.
16. Raveenthiran V, Sam CJ. Epididymo-orchitis complicating anorectal malformations: Collective review of 41 cases. *J Urol*. 2011;186(4):1467-1472.
17. OôBrien M, Chandran H. The acute scrotum in childhood. *Surgery*. 2008;26(7):279-282.
18. Karmazyn B, Kaefer M, Kauffman S, Jennings SG. Ultrasonography and clinical findings in children with epididymitis, with and without associated lower urinary tract abnormalities. *Pediatr Radiol*. 2009;39(10):1054-1058.
19. Joo JM, Yang SH, Kang TW, Jung JH, Kim SJ, Kim KJ. Acute epididymitis in children: The role of the urine test. *Korean J Urol*. 2013;54(2):135-138.
20. Haecker FM, Hauri-Hohl A, Von Schweinitz D. Acute epididymitis in children: A 4-year retrospective study. *Eur J Pediatr Surg*. 2005;15(3):180-186.
21. McAndrew HF, Pemberton R, Kikiros CS, Gollow I. The incidence and investigation of acute scrotal problems in children. *Pediatr Surg Int*. 2002;18(5-6):435-437.
22. Tokhmafshan F, Brophy PD, Gbadegesin RA, Gupta IR. Vesicoureteral reflux and the extracellular matrix connection. *Pediatr Nephrol*. 2017;32(4):565-576.
23. Birraux J, Gapany C, Parvex P. Les valves de l ôurètre postérieur. 2012;23(3):10-12.

24. Joudi M, Fathi M, Hiradfar M. Incidence of asymptomatic meatal stenosis in children following neonatal circumcision. *J Pediatr Urol*. 2011.

25. Liu B, He D, Zhang D, Liu X, Lin T, Wei G. Prostatic utricles without external genital anomalies in children: Our experience, literature review, and pooling analysis. *BMC Urol*. 2019;19(1):1-7.

26. Wu H-F, Zhu J-G, Lin J-Z, et al. A 30-year retrospective study of rare ectopic seminal tract opening cases. *Asian J Androl*. 2019;0(0):0.

27. Lewis a G, Bukowski TP, Jarvis PD, Wacksman J, Sheldon C a. Evaluation of acute scrotum in the emergency department. *J Pediatr Surg*. 1995;30(2):277-81; discussion 281-2. http://www.ncbi.nlm.nih.gov/pubmed/7738751.

28. Kiyan G, DaŸli TE, Iskit SH, TuŸtepe H. Epididymitis in infants with anorectal malformation. *Eur Urol*. 2003;43(5):576-579.

29. Gislason T, Noronha RF, Gregory JG. Acute epididymitis in boys: a 5-year retrospective study. *J Urol*. 1980;124(4):533-534.

30. Cappèle O, Liard A, Barret E, Bachy B, Mitrofanoff P. Epididymitis in children: is further investigation necessary after the first episode? *Eur Urol*. 2000;38(5):627-630.

31. Recommandations du Groupe Suisse de néphrologie pédiatrique Suisse dõinfectiologie.... Diagnostic et traitement de l ôinfection urinaire de l ôenfant. 2013;24(4):10-13.

32. Subcommittee on Urinary Tract Infection, Steering Committee on Quality Improvement and Management, Committee on Quality Improvement S on UTI, Roberts KB. Urinary tract infection: clinical practice guideline for the diagnosis and management of the initial UTI in febrile infants and children 2 to 24 months. *Pediatrics*. 2011;128(3):595-610.

33. Lee YS, Kim SW, Han SW. Different managements for prepubertal epididymitis based on a preexisting genitourinary anomaly diagnosis. *PLoS One*. 2018;13(4):e0194761. doi:10.1371/journal.pone.0194761.

34. Redshaw JD, Tran TL, Wallis MC, Devries CR. Epididymitis: A 21-year retrospective review of presentations to an outpatient urology clinic. *J Urol*. 2014;192(4):1203-1207.

35. Santillanes G, Gausche-Hill M, Lewis RJ. Are Antibiotics Necessary for Pediatric Epididymitis? *Pediatr Emerg Care*. 2011;27(3):174-178.

36. Cristoforo TA. Evaluating the Necessity of Antibiotics in the Treatment of Acute Epididymitis in Pediatric Patients: A Literature Review of Retrospective Studies and Data Analysis. *Pediatr Emerg Care*. 2017;00(00):1-6.

Annexes

Protocole de Recherche du CCER