UNIVERSITÉ DE GENÈVE

Archive ouverte UNIGE
https://archive-ouverte.unige.ch

Thèse 2018

Open Access

This version of the publication is provided by the author(s) and made available in accordance with the copyright holder(s).

Association entre les sinusites maxillaires à balles fongiques et la greffe osseuse sinusienne avec des substituts osseux bovins déprotéinisés: étude cas-témoins

Perez, Alexandre

How to cite

PEREZ, Alexandre. Association entre les sinusites maxillaires à balles fongiques et la greffe osseuse sinusienne avec des substituts osseux bovins déprotéinisés: étude cas-témoins. Doctoral Thesis, 2018. doi: 10.13097/archive-ouverte/unige:103405

This publication URL: https://archive-ouverte.unige.ch/unige:103405
Publication DOI: 10.13097/archive-ouverte/unige:103405

© This document is protected by copyright. Please refer to copyright holder(s) for terms of use.

Unité de chirurgie orale,
d'implantologie et Maxillo-faciale

Service de chirurgie Maxillo-faciale et chirurgie Buccale

Département de Chirurgie Hôpitaux Universitaire de Genève

Thèse préparée sous la direction du Professeur Paolo SCOLOZZI

« Association entre les sinusites maxillaires à balles fongiques et la greffe osseuse sinusienne avec des substituts osseux bovins déprotéinisés. Etude cas-témoins »

Thèse
présentée à la Faculté de Médecine
de l'Université de Genève
en vue de l'obtention du grade de Docteur en médecine dentaire

par :

Alexandre PEREZ

De Genève

Thèse n° 751

Genève,
2018

UNIVERSITÉ DE GENÈVE
FACULTÉ DE MÉDECINE
Secrétariat des étudiants

oaq accredited in Switzerland

DOCTORAT EN MEDECINE DENTAIRE

Thèse de :

Alexandre PEREZ
originaire de Genève, Suisse

Intitulée :

Association entre les sinusites maxillaires à balles fongiques et la greffe osseuse sinusienne avec des substituts osseux bovins déprotéinisés. Etude cas-témoins

La Faculté de médecine, sur le préavis du Comité directeur des thèses, autorise l'impression de la présente thèse, sans prétendre par là émettre d'opinion sur les propositions qui y sont énoncées.

Genève, le 20 mars 2018

Thèse n° **751**

Henri Bounameaux
Doyen

N.B. - La thèse doit porter la déclaration précédente et remplir les conditions énumérées dans les "Informations relatives à la présentation des thèses de doctorat à l'Université de Genève".

En premier lieu, je tiens à exprimer ma gratitude à toutes les personnes qui m'ont aidé à la réalisation de ce travail de doctorat.

En particulier:

Le Professeur Paolo Scolozzi qui m'a fait l'honneur de diriger cette thèse, m'a guidé et soutenu par ses conseils tout au long de ce cheminement. Je le suis profondément reconnaissant pour m'avoir permis de réaliser ce travail.

Le Professeur Tommaso Lombardi pour son enseignement, sa disponibilité et ses conseils.

Le Docteur Delphine Courvoisier pour son aide et sa promptitude.

Le Docteur Raoul Verdeja pour sa collaboration et sa sympathie.

Mes amis et collègues du service de Chirurgie Maxillo-faciale et de l'unité d'implantologie et de chirurgie orale pour toutes ces années de collaboration.

Ma famille, mon épouse Ruty, mes filles Sarah et Rébecca, mon fils Gabriel, mes parents David et Madeleine, ma sœur Anaëlle et mes frères Jeremy et Emmanuel qui m'ont encouragé et soutenu durant ma formation et durant la rédaction de cette thèse de doctorat, ce travail leur est dédié.

RESUME

La balle fongique (FB) représente la forme la plus commune des infections fongiques non invasive superficielle impliquant les sinus paranasaux et elle est rencontrée dans presque 28,5% des patients souffrant de sinusite maxillaire chronique. Aspergillus fumigatus est, de loin, l'agent causal le plus fréquemment trouvé en Europe, et le débordement canalaire au-delà des racines dentaires de ciment endodontique avec le passage d'oxyde de zinc dans le sinus maxillaire est le facteur de risque le plus communément reconnue pour le développement de FB jusqu'à 84% des patients. Bien que cette forme de sinusite affecte généralement les adultes en bonne santé et à prédominance féminine, plusieurs conditions pathologiques, telles que le diabète, les maladies d'immunodéficience et immunosuppressive, les traitements de corticostéroïdes chroniques et antibiotiques ont été signalés en tant que facteurs prédisposant potentiels favorisant la colonisation suivi d'une surcroissance de filaments fongiques.

La pose d'implants dentaires au niveau des maxillaires supérieurs postérieurs nécessite souvent une augmentation osseuse pour assurer la stabilité implantaire. Cette augmentation osseuse se fait souvent à l'aide de xénogreffes d'origine bovine. Le but de cette étude est d'évaluer l'association entre les matériaux de greffe osseuse de sinus et le développement ultérieur de FB au sinus maxillaire. Pour cette étude cas-témoin, les dossiers de tous les patients vus pour le traitement chirurgical de FB suivant la greffe osseuse sinusienne entre 2006 et 2014 à Genève et à Fribourg ont été examinés. Les dossiers de 49 participants ont été sélectionnés à partir de notre registre interne comme contrôles pour la comparaison. L'association entre la FB et l'âge, le sexe, le tabagisme, les comorbidités associées, et les matériaux de greffe osseuse a été évalué. La FB au sinus maxillaire a été estimé en utilisant l'odds ratio avec la correction de Yates. Les valeurs P ont été calculées en utilisant le test exact de Fisher et la significativité statistique a été fixé à une valeur P de <.05. Nous avons recensé 13 cas de FB au sinus maxillaire et tous (100%) avaient reçu de l'os anorganique bovin comme substitut osseux (P ¼ 0,0001). Il y a eu significativement plus de femmes dans le groupe de cas que dans le groupe témoin (84,6% dans les cas par rapport à 40,8% pour les témoins ; P ¼ .01). Cette étude a démontré une association significative entre un substitut osseux spécifique à partir d'os bovin déprotéinisé comme matériau de greffe osseuse sinusien et le développement ultérieur de FB au sinus maxillaire. Au meilleur de notre connaissance, ceci est la première étude complète qui évalue une telle relation.

Table of Contents

Thèse 1
1. INTRODUCTION AU SUJET : LA BALLE FONGIQUE 6
1.1 Epidémiologie 6
1.2 Etiologie 7
1.2.1 Aspergillus fumigatus 7
1.2.2 Cycle de développement 8
1.2.3 Facteurs de virulence 9
1.2.4 Etiopathogénie 10
1.1 Diagnostic clinique 11
1.2 Bilan d'imagerie 11
1.3 Anatomopathologie macroscopique et histologique 13
1.4 Diagnostique différentiel 14
1.5 Traitement 14
1.5.1 L'intervention de Caldwell-Luc 15
1.5.2 L'antrotomie latérale modifiée 16
1.5.3 La méatotomie moyenne 17
2. INTRODUCTION AU SUJET : SINUSLIFT ET SUBSTITUTS OSSEUX 19
2.1 Sinus maxillaire : Anatomie 19
2.2 Sinuslift 21
2.2.1 Sinuslift par voie latérale 22
2.2.2 Sinuslift par voie crestale ou technique de Summers 23
2.3 Greffe autogène et substituts osseux d'origine bovine 23
3. HYPOTHESE : BALLE FONGIQUE, LE ROLE POTENTIEL DU BU BIO-OSS 24
4. OBJECTIF, MATERIEL ET METHODE 26
4.1 Objectif 26
4.2 Matériel et methode 26
5. RESULTATS 27
5.1 Résultats 27
5.2 Analyses statistiques 27
6. DISCUSSION 29
7. BIBLIOGRAPHIES 32
8. INDEXE DES FIGURES 36
9. PUBLICATION ORIGINAL 38

1. INTRODUCTION AU SUJET : LA BALLE FONGIQUE

1.1 Epidémiologie

Les balles ou truffes fongiques (FB) sont des infections fongiques localisées. Elles sont superficielles et non invasives. Elles impliquent les sinus paranasaux.

Le siège de prédilection est le sinus maxillaire dans 89 % des cas, cependant toutes les cavités sinusiennes et surtout le sphénoïde peuvent être concernés. Elles sont rencontrées dans presque 28,5% des patients souffrant de sinusite maxillaire chronique [1-3].

Aspergillus fumigatus est, de loin, l'agent causal le plus fréquemment dépisté en Europe. Le débordement canalaire de ciment endodontique périapicale des racines dentaires avec le passage d'oxyde de zinc dans le sinus maxillaire, représente est le facteur de risque le plus communément reconnu pour le développement de FB jusqu'à 84% des patients [1-6].

Bien que cette forme de sinusite affecte généralement les adultes en bonne santé, avec une prédominance féminine, plusieurs conditions pathologiques, telles que le diabète, les maladies d'immunodéficience et immunosuppressive et les traitements de corticostéroïdes chroniques et antibiotiques ont été signalés en tant que facteurs prédisposant potentiels favorisant la colonisation suivi d'une surcroissance de filaments fongiques [1-3].

1.2 Etiologie

1.2.1 Aspergillus fumigatus

Le champignon à l'origine de la balle fongique est l'Aspergillus fumigatus. Il fait parti des champignons de la famille des Aspergillus qui sont des moisissures, c'est-à-dire des champignons microscopiques filamenteux.

Le nom d'Aspergillus est donné en 1729 par Michelli, de par la ressemblance avec le goupillon (*aspergillus* en latin) utilisé à l'église.

Les champignons du genre Aspergillus appartiennent à la classe des Ascomycètes, le sous embranchement des Pezizomycotina, la sous-classe Eurotiomycetes qui se présente sous forme d'hyphe.

Il existe plus de 300 espèces appartenant au genre *Aspergillus*. Les moisissures du genre *Aspergillus* sont actuellement reparties dans 6 groupes principaux : *Flavi*, Usti, *Nigri*, *Clavati, Circumdati* et *Fumigati*. La section *Fumigati* regroupe 33 espèces dont 10 du genre *Aspergillus*. Elle inclut *Aspergillus fumigatus.*

Les principales spores responsables d'infections humaines sont Aspergillus Fumigatus dans 80% des cas et Aspergillus Flavus. Ce sont les pathogènes les plus communs des sinus para nasaux, ainsi que des poumons [32].

L'Aspergillus fumigatus est caractérisé morphologiquement par la présence de filaments conidiophores Fig. 1 et 2. Le conidiophore est lisse et se termine par une vésicule dont la taille peut varier entre 20 et 30 µm. Des phialides sont disposées directement sur la partie supérieure de cette vésicule, le tout formant une entité spécifique appelée «tête aspergillaire». Les spores sont globuleuses, de taille homogène (2,5 à 3 µm) [33].

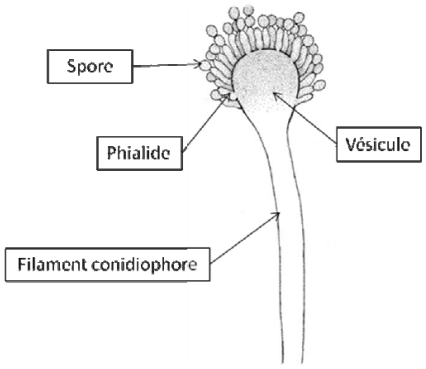

Fig. 1 : Représentation d'une ''tête aspergillaire''

Fig. 2 : Aspect microscopique d'une tête d'Aspergillus Fumigatus au microscope électronique à balayage

1.2.2 Cycle de développement

L'*Aspergillus fumigatus* vit en saprobiose dans le sol, sur la matière organique en phase de décomposition dans lequel il assume un rôle important dans le cycle du Carbone et de l'Azote organiques [34]. Cependant il est également capable d'exprimer un pouvoir pathogène et de développer un cycle au sein d'organismes vivants.

L'Aspergillus fumigatus croit dans une large gamme de température (de 12 à 57°C avec une température optimale d'environ 38°C). Il peut résister à des températures allant jusqu'à 70°C et à des taux d'humidité relative variant entre 11 et 96 % [35].

Les *Aspergillus* se multiplient dans l'environnement, essentiellement sur un mode asexué, or certaines espèces comme *A. nidulans, A. fisherianus* ont un mode de reproduction sexuée [36].

Dans des conditions de multiplication et de développement optimum, les spores germent et le mycélium obtenu se couvre de têtes aspergillaires qui produisent des milliers de spores (Fig.1) [37].

Les spores sont libérées dans l'air et leur caractère hydrophobe ainsi que leur petite taille leur permettent d'atteindre tous les compartiments de l'arbre trachéobronchique. Ainsi la principale voie de contamination d'Aspergillus est la voie aérogène, par inhalation des spores dans les cavités dans lesquelles ils se multiplient [1-3].

(Voir plus loin chapitres étiopathogénie et hypothèse : La balle fongique, le rôle potentiel des xénogreffes d'origine bovine)

1.2.3 Facteurs de virulence

La capacité de l'aspergillus à se développer et à se multiplier au sein d'un organisme vivant en résistant aux défenses de l'hôte est la clé de sa virulence.

Les facteurs de virulence décrits chez *Aspergillus fumigatus* sont de plusieurs types comme des adhésines, certains pigments, des toxines et également toutes les enzymes du métabolisme qui permettent au champignon de se développer au sein de l'hôte [38].

A. fumigatus doit pouvoir adhérer et pénétrer le système respiratoire de l'hôte pour le coloniser. Afin de favoriser les interactions entre les protéines et les cellules de l'hôte, il possède à sa surface des adhésines.

Après avoir adhéré à la surface de l'épithélium respiratoire, l'Aspergillus doit résister aux défenses immunitaires. Il est capable d'inhiber l'apoptose de cellules épithéliales de type respiratoires [39] et peut synthétiser plusieurs molécules immunosuppressives et cytotoxiques comme la gliotoxine [40].

La gliotoxine induit l'apoptose des cellules phagocytaires comme les macrophages et peut bloquer l'activation des cellules lymphocytaires et la production de lymphocytes CD8+[41].

Plusieurs enzymes collagenolytiques ou elastinolytiques sont synthétisées par Aspergillus qui facilitent la colonisation du tissu pulmonaire. Il peut également synthétiser des RNases clivant les ribosomes de cellules eucaryotes, entrainer la mort cellulaire [42].

Certains pigments des spores ont un rôle inhibiteur de la phagocytose. C'est le cas du dihydroxynaphthalenemelanine [43]. Par conséquent, les souches pigmentées sont plus virulentes.

Dans l'environnement, on observe une grande diversité génétique des souches circulant, chacune d'entre elle pouvant provoquer une aspergillose chez des hôtes qui sont souvent différents [44].

Par conséquent, la pathogenèse des aspergilloses dépend des facteurs de virulence du pathogène mais aussi de l'état immunitaire de l'hôte.

1.2.4 Etiopathogénie

Le délai de développement de la maladie aspergillaire allant de quelques mois à quelques années, il est difficile d'établir un lien précis entre l'environnement et l'aspergillose. Néanmoins, on peut souligner :

–Des facteurs locaux qui sont principalement d'origine dentaire [32]. Ces facteurs iatrogènes vont altérer le tapis muccociliaire du sinus, qui ne drainera plus le mucus. Les sécrétions s'accumuleront et la ventilation par les ostiums ne pourra plus se faire. Ces dérèglements vont provoquer une baisse du pH ainsi qu'une hypoventilation du sinus. La cavité sinusienne, au départ aérobique deviendra anaérobique, ce qui favorisera la colonisation par Aspergillus. De plus, les corps étrangers constitueront un point d'ancrage au champignon. Le débordement de matériau d'obturation endodontique dans la cavité sinusienne est considéré par l'organisme comme un corps étranger. Le ciment endodontique se compose d'eugénol, qui possède une action antifongique, ainsi que du zinc, qui est un facteur de croissance d'Aspergillus. Or au fil des années, l'action de l'eugénol s'amoindrit. Il reste alors le zinc intervenant dans le métabolisme d'Aspergillus favorisant son développement. Ce matériau lourd est visible sur un examen radiologique [45]. L'introduction de corps étrangers dans la cavité sinusienne par effraction du plancher sinusien suite à un acte chirurgical qui favorisent la formation d'aspergillose. Lors de communication bucco-sinusienne non ou mal refermée et la projection sinusienne de substituts osseux utilisé lors de de sinuslift. (À voir plus loin chapitre hypothèse : la balle fongique, le rôle potentiel des xénogreffes d'origine bovine)

-Des facteurs environnementaux pouvant favoriser la prolifération du champignon, notamment au Soudan où les populations utilisent le crottin de bétail, matière organique en décomposition, comme matériau pour construire les habitations [46].

-Des obstacles anatomiques comme des anomalies architecturales pouvant conduire à une obstruction nasale, qui favorise la sinusite maxillaire en perturbant la fonction muccociliaire. Cet obstacle anatomique siège le plus souvent au niveau du méat moyen, espace anatomique de drainage du sinus maxillaire qui peut être très étroit ou bloqué par un cornet moyen anormalement pneumatisé ou de courbure inversée. Ces facteurs ne sont pas exclusifs à l'origine de sinusite aspergillaire [46].

-Des facteurs généraux comme l'altération des défenses immunitaires, certaines conditions pathologiques, telles que le diabète, les maladies d'immunodéficience et immunosuppressive et les traitements de corticostéroïdes chroniques et antibiotiques ont été signalés en tant que facteurs prédisposant potentiel favorisant le développement d'Aspergillus [1-3].

1.1 Diagnostic clinique

Bien que le diagnostic d'une balle fongique doive se faire avec la confrontation des données cliniques, radiologiques et biologiques, le diagnostic repose avant tout sur l'imagerie, très évocatrice lorsqu'elle montre un aspect de corps étranger pseudo métallique dans une cavité sinusienne.

Le tableau clinique le plus souvent retrouvé associe de façon variable des signes cliniques de sinusite chronique, unilatérale et résistante aux traitements médicamenteux.

Parfois, la lésion est découverte de manière fortuite lors d'un examen radiologique.

La symptomatologie est unilatérale, elle associe de façon variable :

-Des douleurs chroniques qui sont rarement marquées sauf dans les atteintes sphénoïdales,
-une rhinorrhée intermittente, purulente,
-une obstruction nasale, -une cacosmie ou dysosmie et rarement un œdème facial ou palpébral.

A l'examen clinique, la palpation recherche une douleur à la pression de la paroi antérieure du sinus maxillaire au niveau de l'émergence du nerf infra-orbitaire. L'examen intra orale permet d'apprécier l'état dentaire en recherchant la présence de dents dévitalisées au niveau maxillaire postérieur supérieur.

L'examen endoscopique permet d'identifier des éléments diagnostics, mais également d'apprécier l'anatomie des sinus et fosses nasales. L'examen peut être normal, mais généralement on retrouve un aspect pathologique avec un œdème de la muqueuse, des sécrétions purulentes ou rarement des croûtes et, exceptionnellement, des fragments de balle extériorisés.

1.2 Bilan d'imagerie

L'orthopantomogramme est l'examen de débrouillage fréquemment réalisé au cabinet dentaire qui permet de visualiser l'état des sinus, la proximité des racines des dents maxillaires postérieures et une image radio-opaque maxillaire unilatérale avec corps étranger classiquement de « tonalité métallique » [47].

Fig. 3 : Orthopantomogramme d'une balle fongique maxillaire droite sur dépassement canalaire

Le CT des sinus sans injection de produit de contraste en fenêtres osseuses et parenchymateuses est l'examen de référence pour évoquer le diagnostic de balle fongique. Il permet un bilan étiologique précis et constitue un bilan préopératoire en visualisant les variations ou anomalies anatomiques. Les images associent variablement : une radioopacité unilatérale souvent hétérogène du sinus maxillaire, une ou plusieurs microcalcifications, un corps étranger « pseudométallique » entouré d'un halo hyperdense. On note l'absence de lyse osseuse dans la forme de balle fongique mais dans les formes aigues on retrouve parfois des lyses osseuses plus étendues touchant les structures adjacentes. Aussi, le CBCT (Cone beam Computed Tomography) pourrait se substituer au scanner pour le bilan des sinusites du fait de son intérêt dosimétrique [48].

Fig. 4 : Coupe transversale d'image CT avec un comblement du sinus maxillaire gauche et la présence de corps étrangers.

L'imagerie par résonance magnétique (IRM) n'a pas d'intérêt en cas de suspicion de sinusites maxillaires, sauf si les images de CT montrent une lyse osseuse extensive et ne sont pas caractéristiques et peuvent faire suspecter une lésion tumorale ou encore une sinusite fongique invasive. Dans ce cas l'examen permettra d'évaluer l'extension des lésions aux parties molles comme l'orbite [49].

1.3 Anatomopathologie macroscopique et histologique

L'aspect macroscopique lors de l'exérèse chirurgicale est souvent évocateur de balle mycélienne, masse solide mais friable, brun noirâtre, plus ou moins tapissée d'un enduit crémeux.

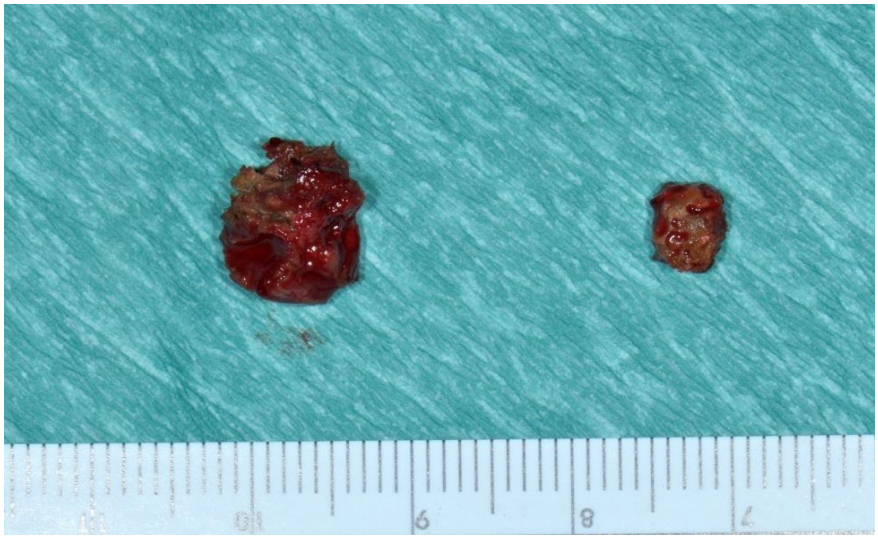

Fig. 5 : Aspect macroscopique de balles fongiques extraites du sinus maxillaire.

Seul l'examen histologique permettra d'affirmer le diagnostic en visualisant après colorations non spécifiques (Eosine Safran, periodic acid Schiff [PAS]) ou spécifiques (Grocott-Gomori) les filaments mycéliens.

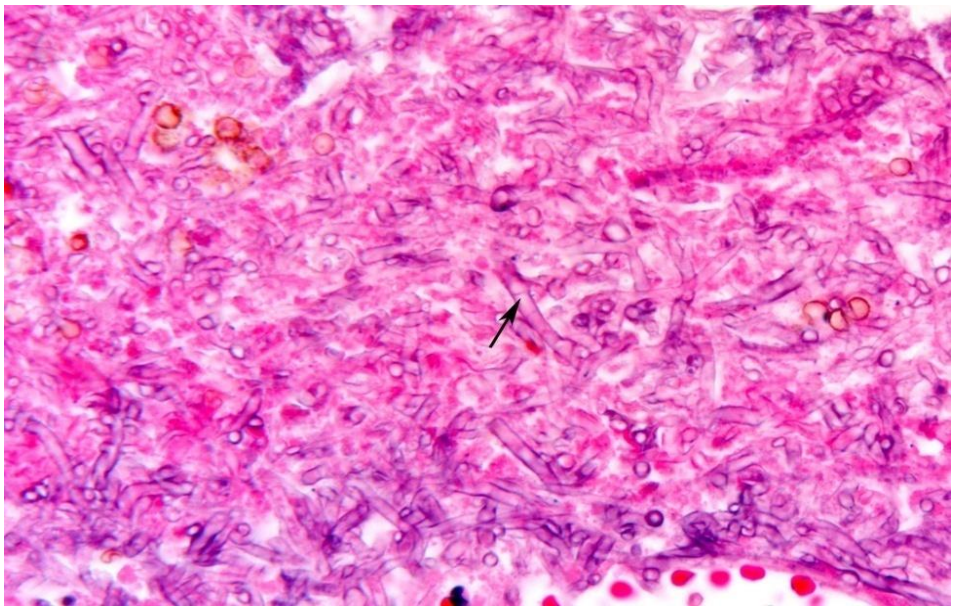

Fig. 6 : Photographie de coupe histologique d'une masse aspergillaire montrant les filaments mycéliens qui ont deux caractéristiques : -ils se séparent en angle aigue branché en ''Y'' et -la présence de septa qui confirme qu'il s'agit d'Aspergillus.

L'examen de la muqueuse du sinus présente une inflammation non spécifique et confirme l'absence d'envahissement par les éléments fongiques. L'examen histologique a une bonne sensibilité entre 62 et 94% pour le diagnostic de FB, souvent supérieure à celle de l'examen mycologique direct. La culture permettra l'identification du champignon en cause mais, isolément positive, n'aura pas de valeur diagnostique. Elle n'est positive que dans 30 à 60 % des cas.

1.4 Diagnostique différentiel

Le tableau clinique amène souvent à réaliser un examen scanographique qui évoquera le diagnostic de FB. L'examen anatomopathologique de la pièce réséquée confirmera le diagnostic et, souvent, la question du diagnostic différentiel ne se pose pas. Cependant, devant une forme pseudotumorale de FB peuvent se discuter une sinusite fongique invasive chronique, une sinusite fongique allergique, ou encore un processus tumoral, d'autant que les associations entre FB et tumeurs sont possibles.

1.5 Traitement

Le traitement des FB consiste en leur exérèse chirurgicale complète sans recours aux médications antifongiques. Le but de la chirurgie est de réaliser une ouverture du sinus en cause pour permettre l'exérèse de la FB et des sécrétions fongiques, de restaurer la fonction ventilatoire du sinus en rétablissant une aération correcte et en assurant un drainage sinusien.

Durant des décennies l'abord externe par la technique de Caldwell-Luc a été incontestablement et universellement considéré comme le gold standard pour le traitement chirurgical de la sinusite maxillaire chronique ou pour l'ablation des lésions pathologiques comme la FB. Cependant, le taux de complications élevé associé à cette procédure (jusqu'à 40%) et le développement de l'endoscopie depuis les années 1980, cette technique a été délaissée au profit de la chirurgie endoscopique par méatotomie moyenne, inférieure ou encore par antrostomie latéral modifiée avec volet osseux repositionnable et la fixation d'une plaque de titane [27].

1.5.1 L'intervention de Caldwell-Luc

La technique initiale de Caldwell-Luc consiste en une exposition large du sinus maxillaire en trépanant sa paroi antérieure, en l'abordant par voie intra orale. Sous anesthésie générale, on réalise une incision horizontale vestibulaire et confectionne un lambeau mucopériosté qu'on décolle jusqu'au foramen infraoritaire que l'on va pouvoir protéger. On débute la trépanation au niveau de la fosse canine zone de moindre résistance puis on l'élargit. On visualise alors le bas fond sinusien, procède au retrait des fragments aspergillaires et la muqueuse du plancher sinusien est entièrement réséquée ce qui empêche la régénération fonctionnelle du tapis mucociliaire et perturbe le drainage physiologique du sinus.

Bien que décrite pour le traitement de la sinusite maxillaire chronique, cette procédure a également été largement utilisée comme approche chirurgicale au sinus maxillaire pour d'autres raisons médicales telles que l'ablation des tumeurs antrales, des corps étrangers, des polypes et des FB ou pour accéder à la fosse ptérygomaxillaire [50].

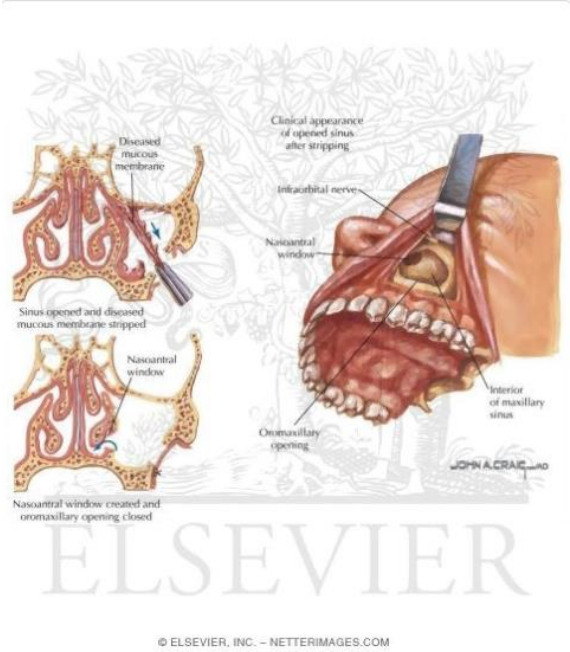

Fig. 7 : Représentation de l'antrotomie latérale selon Caldwell-Luc

Le principal avantage offert par cette technique est l'accès facile et rapide au sinus maxillaire. D'autres études ont montré que les complications principales et non négligeables qui sont nombreuses [51] l'œdème jugale fréquent en postopératoire qui disparait sans séquelles, des douleurs par étirement du nerf infraorbitaire ou par section de fibres nerveuses entrainant des paresthésies du nerf infraorbitaire (V2), un rétrécissement du volume sinusien par pénétration des tissus mous dans le sinus résultant de l'absence de restauration du défaut osseux.

Par conséquent, le développement de nouvelles techniques plus conservatrices ont été réalisé afin de garantir une restauration des parois osseuses aussi anatomique que possible, qui est la condition sine qua non pour la restitution d'une aération physiologique et un drainage correct du sinus maxillaire.

1.5.2 L'antrotomie latérale modifiée

L'antrotomie latérale maxillaire avec le repositionnement du volet osseux et la fixation d'une plaque en titane comme approche chirurgicale pour l'élimination des lésions du sinus maxillaire décrit par Scolozzi et al en 2009 consiste à accéder au sinus maxillaire par voie vestibulaire intra-orale classique [27]. Après confection du lambeau vestibulaire mucopériostée, le foramen infraorbitaire et le nerf sont identifiés et préservés. Le choix de la dimension de la fenêtre et de la longueur de la plaque dépend de la taille et de l'emplacement de la lésion ou des corps étrangers à éliminer. Les limites de la future fenêtre osseuse sont marquées par 6 trous. Deux ostéotomies verticales (mésiales et distales) sont d'abord réalisées avec une scie à rotation alternative. Ensuite, on adapte une plaque droite AO 1,0 mm (Stratec Medical, Oberdorf, Suisse), on termine les ostéotomies horizontales supérieure et inférieure et on retire le volet osseux avec la plaque fixée. Après élimination des lésions (Fig. 8) et de la muqueuse sinusienne dans les cas de FB, le volet osseux est repositionné et fixé avec des vis monocorticales (Fig. 9) et le lambeau vestibulaire suturée.

L'antrotomie latérale avec fixation interne rigide du volet osseux à l'aide d'une plaque de titane garantit un avantage mécanique et biologique unique : Construction de la fenêtre osseuse "fracturée", qui est la condition préalable pour une cicatrisation osseuse primaire et un faible taux d'infection. Cette technique permet une excellente exposition chirurgicale pour l'élimination des lésions du sinus maxillaire et des corps étrangers. Ceci est particulièrement approprié dans les cas où l'utilisation d'autres techniques conventionnelles ne peut assurer une visibilité satisfaisante ou pourrait augmenter considérablement le risque de complications chirurgicales. Les inconvénients concernent le risque de desserrage ou de perte des vis et de la plaque, ce qui peut conduire à une surinfection du matériau d'ostéosynthèse et à l'augmentation du coût médical [27].

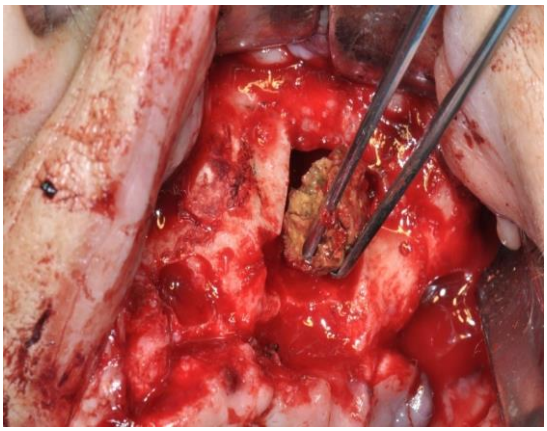

Fig. 8 : Ablation de FB

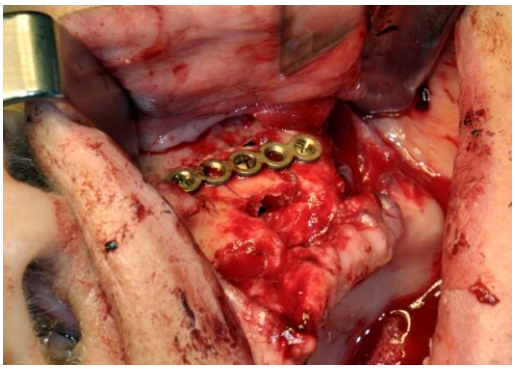

Fig. 9 : le volet osseux est repositionné et fixé avec des vis monocorticales

1.5.3 La méatotomie moyenne

La méatotomie moyenne sous guidage endoscopique est la technique chirurgicale de première intention pour les ORL. Elle correspond à l'ouverture de sinus maxillaire via son orifice physiologique de drainage, l'ostium. Sous anesthésie générale, on prépare la fosse nasale en mettant en place des mèches imbibées d'un anesthésique local et d'un vasoconstricteur dans la fosse nasale permettant de décongestionner la muqueuse et de limiter le saignement durant l'intervention. Après repérage sous endoscopie des éléments anatomique du méat moyen, on réalise la luxation du cornet moyen puis la section du processus unciforme et on le décolle médialement. A partir de là on visionne souvent l'ostium. On procède alors à l'ablation de la portion de l'unciforme sectionnée pour agrandir l'ostium et donc l'accès au sinus. La méatotomie faite on introduit l'optique et une aspiration dans la cavité sinusienne. On réalise un rinçage permettant de visualiser la FB et procéder à son exérèse.

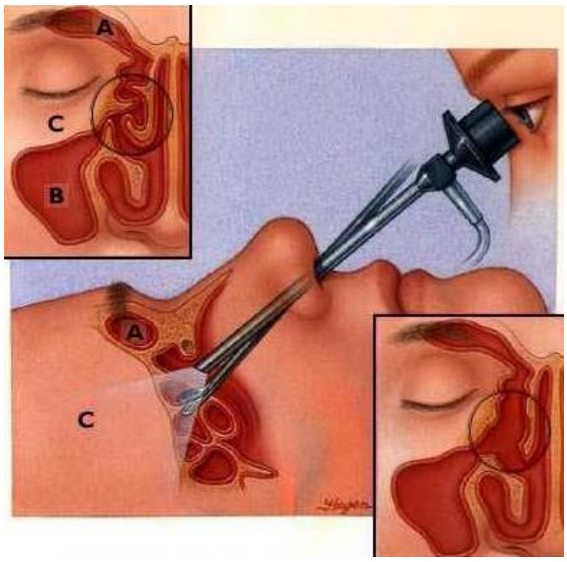

Fig. 10 : Illustration méatotomie moyenne

Le principal avantage de ces procédures est qu'elles permettent une bonne visibilité avec une invasivité chirurgicale minimale. Les inconvénients sont l'équipement, la technique spécifique et la formation des compétences, la difficulté et parfois l'impossibilité d'enlever de grandes lésions ou des corps étrangers par une voie tortueuse et rétrécie et des cicatrices postopératoires dans la paroi antérieure du sinus maxillaire [52, 53, 54].

2. INTRODUCTION AU SUJET : SINUSLIFT ET SUBSTITUTS OSSEUX

2.1 Sinus maxillaire : Anatomie

Le sinus maxillaire ou encore appelé antre d'Highmore est une cavité pyramidale située dans le corps du maxillaire supérieur qui communique avec les cavités nasales par l'ostium du complexe ostéo-méatal (Fig.11).

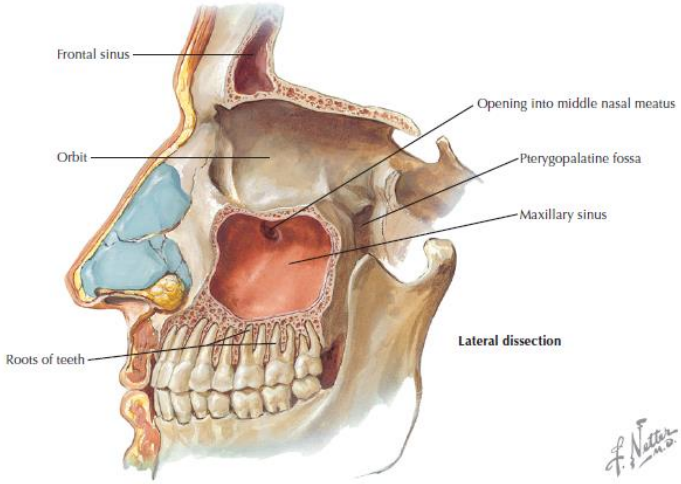

Fig. 11 : Illustration coupe sagittale sinus maxillaire

L'origine embryologique est double, mésoblastique (l'os) et endoblastique (muqueuse). C'est une évagination de l'infundibulum embryonnaire du méat moyen à la 12ème semaine de la vie embryonnaire. La croissance se fait dans le sens antéropostérieur et s'arrête vers l'âge de 15ans.

Il est limité devant par la paroi antérieure ou jugale de forme quadrilatère ayant deux repères : la fosse canine et le foramen infra orbitaire de constitution compacte, derrière par la paroi postérieure ou ptérygo-maxillaire dont la situation répond à la tubérosité maxillaire de constitution osseuse spongieuse, au-dessus par la paroi supérieure ou orbitaire qui forme la majeur partie du plancher de l'orbite, de forme triangulaire de constitution mince et fragile, médialement la paroi constitue la moitié inférieure de la paroi latérale de la cavité nasale quadrangulaire en haut l'os lacrymal et le labyrinthe ethmoïdal. Le cornet inférieur divise cette paroi en deux régions supérieures et inférieure. L'angle supéro-médial se situe entre la paroi médiale et supérieure contenant l'ostium du complexe ostéo-méatal.

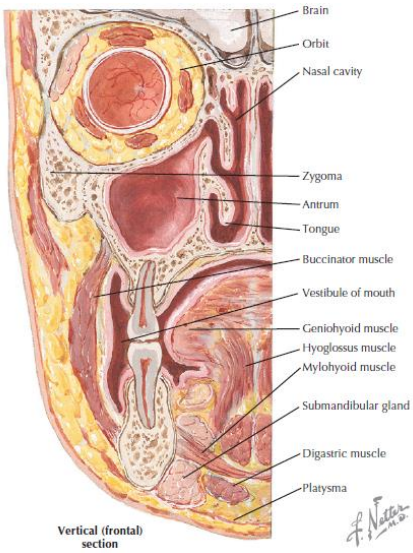

Fig. 12 : Illustration coupe frontale

Le volume du sinus maxillaire varie entre 5cc à 20cc, en moyenne 12cc.

La muqueuse est de type respiratoire et la partie au niveau du plancher sinusien est aussi appelé la membrane de Schneider.

La vascularisation est assurée par les branches de l'artère maxillaire issue de l'une des deux branches terminales de l'artère carotide externe (Fig.13). L'artère maxillaire se divise pour donner l'artère alvéolaire supérieure et postérieure, l'artère infra orbitaire et l'artère palatine. La vascularisation de la paroi latérale dépend de deux boucles anastomotiques entre l'artère infra-orbitaire et l'artère alvéolaire postérieure et supérieure aussi appelé l'artère antrale. Le retour veineux se fait en direction de la veine faciale et est assuré par le réseau sous muqueux qui se jette dans la veine sphénopalatine pour la paroi médiale et le plexus ptérygoïdien pour le reste.

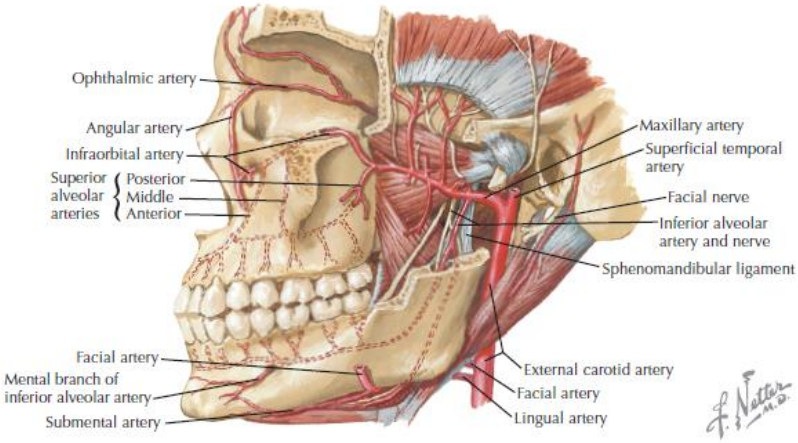

Fig. 13 : Illustration vascularisation

L'innervation est assurée par le système trigémino-sympathique et le nerf alvéolaire supérieure postérieure, le nerf infra-orbitaire qui sont des branches du nerf maxillaire (V2) (Fig.14).

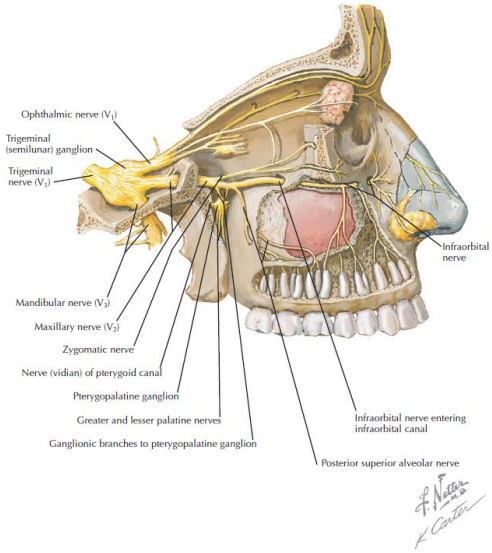

Fig. 14 : Illustration innervation

2.2 Sinuslift

En médecine dentaire, il est fréquent de remplacer une dent par un implant chez les patients pour qui cette pratique est indiquée. Les implants dentaires donnent en effet des résultats très prévisibles et leur mise en place ne requiert souvent aucune chirurgie complémentaire. Il arrive cependant qu'un déficit osseux empêche la pose d'un implant. De fait, la dimension verticale de l'os résiduelle est souvent déficiente dans la partie postérieure du maxillaire supérieur par la présence du sinus maxillaires. Ceci résulte de l'absence des molaires et / ou prémolaires au maxillaire, qui peut causer la pneumatisation du sinus dans l'os alvéolaire et la résorption de la crête alvéolaire adjacente, ce qui compromet souvent la pose d'implants.

Le sinuslift est une technique qui permet d'augmenter la hauteur osseuse résiduelle du maxillaire postérieur afin de placer des implants d'une longueur suffisante dans cette région.

Il existe une variété de techniques pour l'augmentation du processus alvéolaire dans cette région, mais depuis le premier rapport en 1980 par Boyne et James, la greffe du sinus maxillaire par fenêtre latérale est rapidement devenue la procédure chirurgicale la plus fréquemment utilisée pour augmenter la hauteur de l'os alvéolaire subantral de la partie maxillaire postérieure pour la pose d'implant dentaire [7]. Cette technique a l'avantage d'être compatible avec la plupart des situations cliniques. Elle est même applicable dans les cas d'implants unitaires, contrairement aux techniques implantaires contournant le sinus tels que les implants inclinés ou zygomatiques.

2.2.1 Sinuslift par voie latérale

La technique d'augmentation originale par fenêtre latérale est fortement recommandée lorsque le déficit osseux est inférieur à 5 mm en hauteur [8]. Cette technique permet d'avoir accès à la paroi latérale du sinus en élevant un lambeau mucopériosté à partir de la crête alvéolaire, au moyen d'incisions crestales et de décharge.

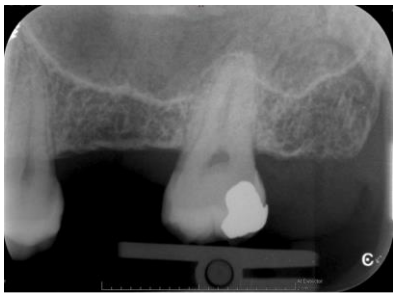

Fig. 15 : Radiographie rétro-alvéolaire quadrant 2

Fig. 16 : Incision crestale et décharge distale à la dent 27

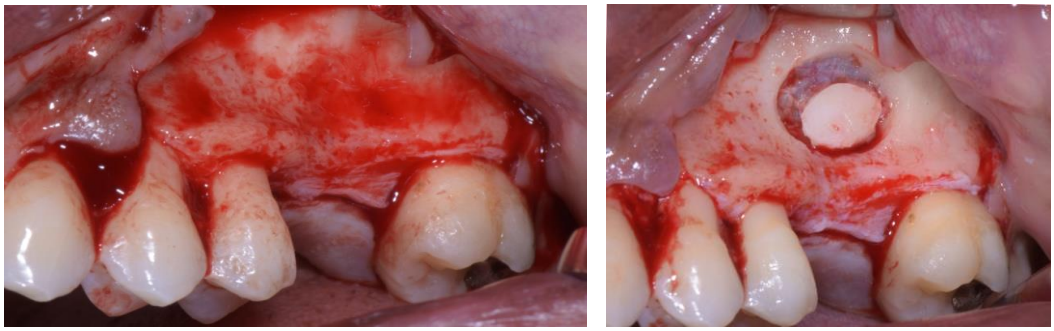

Fig. 17 : Confection d'un lambeau muco-périosté vestibulaire et fenêtre osseuse réalisée avec le piézosurgery

Les fraises chirurgicales étaient jusqu'ici habituellement utilisées pour pratiquer l'ouverture dans la paroi latérale du sinus et ainsi accéder à la membrane de Schneider, mais l'utilisation d'appareils piézoélectriques a récemment été recommandée pour réduire le risque de perforation de la membrane.(Fig. 17) Lorsque l'accès est pratiqué, des curettes sont utilisées pour décoller avec soin la membrane des structures osseuses sous-jacentes dans les trois dimensions, puis la greffe osseuse est mise en place dans l'espace ainsi créé (Fig.18).

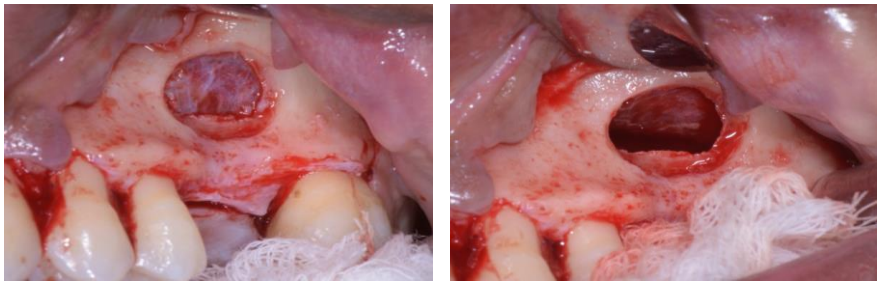

Fig 18 : Décollement de la membrane de Schneider

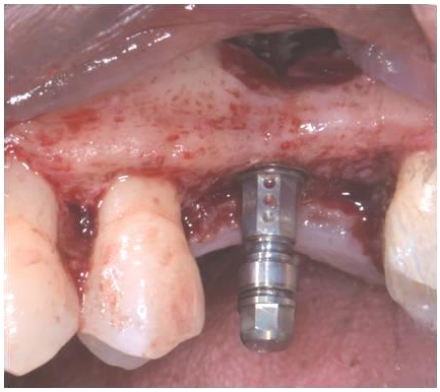

Fig 19 : Pose d'implant simultanée

Après ossification de la greffe à 6-9mois, la pose des implants peut se faire dans de bonnes conditions. Lorsque la hauteur osseuse résiduelle est de 5mm il est possible de poser l'implant simultanément au sinuslift (Fig.19). Bien que rapporté comme une procédure prévisible et fiable le sinuslift, a, néanmoins, été associé à plusieurs complications per et postopératoire, telles que la perforation de la membrane sinusienne, les sinusites maxillaires, la déhiscence de plaie avec une exposition et infection du greffon. Dans la plupart des cas, les complications se résolvent sans avoir besoin d'une nouvelle intervention chirurgicale et sans impact significatif sur la survie implantaire. Cependant, dans certains cas, les complications peuvent entraîner la perte complète du greffon, ce qui compromet la pose d'implant dentaire [8-17].

2.2.2 Sinuslift par voie crestale ou technique de Summers

Une autre technique d'élévation, celle-ci par voie crestale à l'aide d'ostéotomes, a été décrite par Summers, et de nombreuses variantes de cette technique ont depuis été proposées. Ceci dépassant le cadre de notre sujet nous n'entrerons pas dans plus de détails.

2.3 Greffe autogène et substituts osseux d'origine bovine

Bien que la littérature contient de nombreux rapports décrivant l'utilisation d'une multitude de substituts osseux, y compris les allogreffes, les xénogreffes, et greffes alloplastiques, il a été démontré que la greffe osseuse autologue est la seule "matière" à posséder les trois propriétés fondamentales («triade régénérative») d'un greffon idéal : ostéogenèse, ostéoinduction, et ostéoconduction [18-21]. Pour cette raison, la greffe osseuse autologue reste le gold standard pour la gestion biologique de l'augmentation de crête alvéolaire malgré le risque de morbidité du site donneur et la résorption de la greffe [18-21]. Les implants mis en place dans des tissus osseux greffés dans cette zone sont hautement efficaces, leur taux de survie variant de 88,6 % à 100 % (moyenne : 97,7 %; médiane : 98,8 %).

Depuis ses premières applications à l'os alvéolaire à la fin des années 1980 et le début des années 1990, Bio-Oss® (Geistlich Pharma AG, Wolhusen, Suisse), un substitut osseux bovin

déprotéiné, est, de loin, la xénogreffe le plus couramment utilisé. Il peut être utilisé seul ou mélangé avec de l'os autogène spongieux pour la reconstruction de défauts de crête alvéolaire horizontales limitées, pour l'augmentation osseuse subantral dans le cadre des procédures de sinuslift, pour la régénération du parodonte, et pour la guérison alvéolaire post extraction [22-25]. Bien qu'une seule étude ait rapporté le développement de FB au sinus maxillaire suivant la greffe osseuse de sinus, au cours des dernières années, nous avons observé une recrudescence calamiteuse de cas présentant une telle association [26].

Ainsi, la présente étude cas-témoins a été menée pour évaluer l'association possible entre les matériaux de greffe osseuse de sinus et le développement ultérieur de FB au sinus maxillaire. Au meilleur de notre connaissance, ceci est la première étude complète qui évalue une telle relation.

3. HYPOTHESE : BALLE FONGIQUE, LE ROLE POTENTIEL DU BU BIO-OSS®

Le mécanisme le plus probable de primum movens conduisant au développement de la sinusite maxillaire est la violation de la membrane de sinus, qui conjointement avec des facteurs spécifiques locaux rhino sinusien prédisposant (par exemple, déviations de la cloison nasale, l'élargissement du cornet inférieur, la polypose nasale, la rhinosinusite chronique, la rhinite allergique, diminution de la perméabilité du complexe osteomeatal) permettent la prolifération bactérienne et / ou fongique [8, 28-29]. Selon certaines études, il semblerait que ces facteurs jouent le rôle prépondérant dans l'augmentation de la prévalence de sinusite maxillaire plutôt que la perforation peropératoire de la membrane [8, 28-29]. A l'inverse, aucune maladie systémique n'a été associée à une augmentation du risque de développer une sinusite. A ce jour, la perforation la membrane de Schneider est, de loin, la complication la plus répandu rapportée jusqu'à 85% des cas et a été associée à une hauteur osseuse antral résiduelle (<3,5 mm), la présence de septa sinusien, et fumeur. Par conséquent, sur la base de ces découvertes, certains auteurs suggèrent fortement l'évaluation de l'histoire du patient en détail, la recherche de signes et/ou symptômes liés à des conditions pathologiques rhinomaxillaires chroniques ainsi que la prescription routinière de CT (computed tomography) préopératoire des procédures de sinunslift par voie latérale et placement d'implant dentaire [11-15].

Jusqu'à présent, un seul cas de FB suivant une greffe osseuse sinusienne avec un os spongieux irradiée comme matériel de remplissage a été signalés dans la littérature [26]. Bien que l'étiopathogénie exacte de FB reste obscure, il existe deux grandes théories coexistant : les théories aérogène et odontogène [1-3]. La théorie aérogène est presque exclusivement liée à la sinusite maxillaire endémique trouvée au Soudan associé à l'inhalation de quantités élevés de spores d'Apergillus flavus sur une très longue période [1-3]. La théorie odontogène est principalement expliquée par trois facteurs interdépendants liés à l'utilisation de ciments endodontiques contenant de l'oxide de zinc [1-6]. Le premier facteur est la création d'une communication buccosinusienne, qui agit comme une voie pour la contamination par l'espèce Aspergillus du sinus maxillaire. Le deuxième facteur est la dépréciation de la ventilation

normale et le drainage du système de clairance, qui est causée par l'excès physique de ciments dans le sinus [1-6]. Et le troisième facteur est la surcroissance d'Aspergillus, qui est chimiquement induite par le zinc lui-même. L'explication du mécanisme sous-jacent conduisant à l'élaboration de FB liés aux Bio-Oss®, que l'on trouve dans notre étude, peut être seulement spéculative et extrapolée par analogie à ce qui a été mentionné précédemment pour l'oxyde de zinc. A priori, le Bio-Oss® est un os spongieux bovin naturel déprotéiné avec une structure cristalline qui est très similaire à l'os humain. Le processus de déprotéinisation devrait donc éliminer toutes les préoccupations d'immunogénicité. Cependant, des études ont démontré que le Bio-Oss® peut contenir des protéines osteoinductives, telles que le facteur-beta de croissance transformant (TGF-beta), la protéine osseuse morphogénique (BMP) et la protéine osseuse morphogénique 2 (BMP-2) , ce qui peut induire une réponse immune [30]. De plus, un rapport de cas a présenté une réaction à corps étranger chez un patient ayant subi une augmentation de la crête alvéolaire avec un mélange de Bio-Oss® et d'os autogène [31]. L'explication la plus plausible d'une telle réaction est une interaction entre les protéines résiduelles dans les particules de Bio-Oss avec des récepteurs d'adhérence présents sur les monocytes / macrophages des populations cellulaires inflammatoires. Dans un des cas de notre série, la microscopie de polarisation a révélé une biréfringence, ce qui suggère fortement la présence de résidus de fibrilles de collagène. Ces résultats soulèvent des doutes quant à la capacité à obtenir de facto un os bovin anorganique pur. Nous pouvons émettre l'hypothèse que similairement au mécanisme d'une réaction à corps étranger, les protéines résiduelles pourraient stimuler une réponse immunitaire à la xénogreffe et que cette réponse immunitaire pourrait favoriser la croissance d'Aspergillus dans les sinus maxillaires conduisant à la formation de FB.

4. OBJECTIF, MATERIEL ET METHODE

4.1 Objectif

L'objectif de cette étude cas-témoin était d'évaluer l'association entre la greffe osseuse sinusienne et le développement ultérieure de balle fongique au sinus maxillaire.

4.2 Matériel et méthode

La procédure suivie dans cette étude rétrospective cas-témoins était conforme à la déclaration d'Helsinki de 1975, révisée en 2000, et a été approuvé par la commission cantonale d'éthique de la recherche. **Etude n° 15-123**. Tous les patients référés aux Hôpitaux Universitaires de Genève et de l'Hôpital Cantonal de Fribourg, Suisse, entre 2006 et 2014 pour le traitement chirurgical de FB au sinus maxillaire suivant une greffe osseuse sinusienne ont été inclus. Le diagnostic de FB était basé sur la présence de sinusite maxillaire chronique unilatérale avec décharge purulente et sur les caractéristiques tomodensitométries typiques (sinus opacifié avec des corps métalliques floculant central dispersé). Tous les patients ont été traités par antrostomie latéral avec volet osseux repositionnable et la fixation d'une plaque de titane, selon la technique décrit précédemment par Scolozzi et al.27 Le diagnostic final de FB a été fait par examen microscopique, qui a confirmé la présence des filaments d'Aspergillus dans tous les échantillons de biopsie. Les cultures microbiologiques étaient négatives dans tous les cas. Pour chaque cas, nous avons considéré l'âge au moment du diagnostic, le sexe, les habitudes tabagiques, les comorbidités associées, le matériau de greffe osseuse et les maladies du sinus préexistantes. Les comorbidités ont été définies comme la cooccurrence de toutes les maladies aiguës et/ou chroniques. Les dossiers de 49 participants qui ont subi des greffes osseuses de sinus au cours de la même période ont été sélectionnés de notre registre de comparaison interne comme témoins. Le groupe témoin a été sélectionné à partir de la même population que les cas (à savoir, même période de temps, même zone géographique, et les mêmes indications pour greffes osseuses de sinus). Le principal critère de sélection était qu'ils aient subi une greffe osseuse du sinus pendant la même période que le groupe d'étude de cas.

5. RESULTATS

5.1 Résultats

Treize cas ont été diagnostiqués avec FB au sinus maxillaire suivant greffe osseuse sinusienne. Dans tous les cas, la maladie a été diagnostiquée pendant la phase d'incorporation du matériau de greffe, et par conséquent aucun des patients n'a pu recevoir des implants dentaires. Le tableau 1 énumère les caractéristiques des deux groupes. Il y'avait significativement plus de femmes dans le groupe d'étude de cas que dans le groupe témoin (84,6% dans les cas vs 40,8% dans les contrôles ; P ¼ .01). Aucun des patients des deux groupes n'était fumeur régulier. Dans aucun des groupes de patients une perforation de la membrane de Schneider n'a été rapportée au cours de la chirurgie. Dans le groupe témoin, trois patients présentaient des comorbidités (un des patients avait la maladie de Crohn, le deuxième avait un diabète de type 2 et de l'hypertension, et le dernier avait le lupus érythémateux systémique). Un patient dans le groupe des cas avait une transplantation hépatique. Toutefois, selon l'analyse des dossiers des patients, aucun d'eux n'avait de maladies sinusiennes préexistantes.

Table I. Sample characteristics of cases and control

	Cases	*Control*	*P value*
Gender			
Men	2 (15.4)	29 (59.2)	.01
Women	11 (84.6)	20 (40.8)	
Age	56.5 (10.5)	62.7 (16.5)	.07
Co-morbidities			
Yes	1 (7.7)	3 (6.1)	1.00
No	12 (92.3)	46 (93.9)	
Smoking habit			
Yes	0 (0.0)	0 (0.0)	—
No	13 (100.0)	49 (100.0)	
Pre-existing sinus disease			
Yes	0 (0.0)	0 (0.0)	—
No	13 (100.0)	49 (100.0)	

5.2 Analyses statistiques

Les données ont été analysées en utilisant le logiciel statistique R 3.1.1 (Team R Development Core, Vienne, Autriche). Selon notre protocole, nous nous attendions à sélectionner quatre fois plus de participants de contrôle que nos 13 cas. En supposant que la prévalence pour chaque facteur de risque parmi les cas de 40%, une erreur de type I de 5% et la puissance de 80% a permis la détection d'une différence de proportion de 40,7%, ce qui signifie qu'au moins 80,7% des patients FB ont été exposés au facteur de risque. Notez que seulement 49 contrôles ont été ensuite obtenus à partir du registre interne de l'Ecole dentaire de l'Université de Genève. L'association entre FB et l'âge au moment du diagnostic, le sexe, les habitudes tabagiques, les comorbidités associées, le matériel de greffe osseuse a été évalué. FB au sinus maxillaire a été estimé en utilisant l'odds ratio (OR) avec la

correction de Yates pour avoir la cellule avec un compte à zéro et un intervalle de confiance à 95%. Les P-valeurs ont été calculées en utilisant le test exact de Fisher et la signification statistique a été fixé à une valeur P <0,05.

Tous les 13 cas (100%) avec FB au sinus maxillaire avait reçu du Bio-Oss® comme substitut osseux qui est de l'os bovin déprotéinisé. En revanche, seulement 21 des 49 (42,9%) contrôles ont reçu du Bio-Oss (tableau II). Ainsi, une forte association a été établie entre la technique de sinuslift avec augmentation avec Bio-Oss® et le développement du FB au sinus maxillaire, avec un OR de 35,79 calculée en utilisant la correction de Yates (95% intervalle de confiance de 2,01 à 636,12; P ¼ 0,0001). La différence du risque d'exposition au Bio-Oss® entre les cas et des contrôles était grande (0,57).

Table II. Number (%) of patients exposed to Bio-Oss among cases and controls*

	Cases (FB)	*Controls (No FB)*
Bio-Oss	13 (100.0)	21 (42.9)
No Bio-Oss	0 (0.0)	28 (57.1)
Total	13	49

FB, fungus ball.
**P*-value based on Fisher exact test is .0001.

6. DISCUSSION

La greffe du sinus maxillaire par fenêtre latérale est une procédure prévisible et fiable, bien qu'elle ait été associé à plusieurs complications per et postopératoires telles que la perforation de la membrane sinusienne qui est la complication la plus répandu rapportée jusqu'à 85% des cas , la déhiscence de plaie avec exposition et infection du greffon et les sinusites maxillaires entrainant potentiellement un échec de la procédure compromettant la futur restauration dentaire [8-17].

La littérature contient de nombreux rapports décrivant l'utilisation d'une multitude de substituts osseux, y compris les allogreffes, les greffes alloplastiques et les xénogreffes dont le Bio-Oss® qui est de loin le plus utilisé. La greffe osseuse autologue est la seule "matière" à posséder les trois propriétés fondamentales d'ostéogenèse, d'ostéoinduction, et d'osteoconduction et reste le gold standard pour la gestion biologique de l'augmentation de crête alvéolaire malgré les risques de morbidité du site donneur et de la résorption du greffon [18-21].

Le développement de sinusite maxillaire postopératoire a principalement été rapporté suivant les procédures de sinuslift utilisant des allogreffes, des xénogreffes, et des greffes alloplastiques [12-17]. Cependant, une seule étude a rapporté un cas de développement de FB au sinus maxillaire suivant une greffe osseuse sinusienne [26]. Par ailleurs, le peu de cas d'infection de sinusites aigues étaient liés aux sinuslift utilisant une greffe osseuse autogène comme matériau de remplissage associés à une greffe osseuse simultanée en onlay [9] et aucune maladie systémique n'a été associée à une augmentation du risque de développer une sinusite.

Le point de départ conduisant au développement de la sinusite maxillaire est la perforation de la membrane de Schneider associée à des facteurs rhino sinusien prédisposant comme la diminution de la perméabilité du complexe osteomeatal, la déviation de la cloison nasale, l'élargissement du cornet inférieur, la polypose nasale, la rhinosinusite chronique, la rhinite allergique jouant un rôle prépondérant dans l'augmentation de la prévalence de sinusite maxillaire [8, 28-29] en permettant la prolifération bactérienne et / ou fongique.

Concernant la FB au sinus maxillaire, malgré la théorie aérogène associé à l'inhalation de quantités élevés de spores d' Apergillus flavus et la théorie odontogène expliquée par la création d'une communication bucco-sinusienne, la dépréciation de la ventilation normale et du système de clairance causée par l'excès de ciments dans le sinus [1-6] ainsi que de la surcroissance d'Aspergillus chimiquement induite par le zinc , l'étiopathogénie exacte de la FB reste obscure [1-3].

Aussi, le mécanisme conduisant au développement de FB liés aux Bio-Oss® peut être seulement spéculative et extrapolée par analogie à ce qui a été mentionné précédemment pour l'oxyde de zinc. A priori, le Bio-Oss® est un os spongieux bovin naturel déprotéiné avec une structure cristalline qui est très similaire à l'os humain. Le processus de déprotéinisation devrait donc éliminer toutes les préoccupations d'immunogénicité. Cependant, des études ont démontré que le Bio-Oss® peut contenir des protéines osteoinductives, telles que le facteur-beta de croissance transformant (TGF-beta), la protéine osseuse morphogénique (BMP) et la protéine osseuse morphogénique 2 (BMP-2), ce qui peut induire une réponse immune [30]. De plus, un rapport de cas a présenté une réaction à corps étranger chez un patient ayant subi une augmentation de la crête alvéolaire avec un mélange de Bio-Oss® et d'os autogène [31].
L'explication la plus plausible d'une telle réaction est une interaction entre les protéines résiduelles dans les particules de Bio-Oss® avec des récepteurs d'adhérence présents sur les monocytes / macrophages des populations cellulaires inflammatoires. Dans un des cas de notre série, la microscopie de polarisation a révélé une biréfringence, ce qui suggère fortement la présence de résidus de fibrilles de collagène. Ces résultats soulèvent des doutes quant à la capacité à obtenir de facto un os bovin anorganique pur. Nous pouvons émettre l'hypothèse que similairement au mécanisme d'une réaction à corps étranger, les protéines résiduelles pourraient stimuler une réponse immunitaire à la xénogreffe et que cette réponse immunitaire pourrait favoriser la croissance d'Aspergillus dans les sinus maxillaires conduisant à la formation de FB.

Cette étude a démontré une association significative entre l'utilisation spécifique d'os bovin déprotéinisé en tant que matériau de greffe osseuse sinusienne et le développement ultérieur de FB au sinus maxillaire.
L'apparition d'une telle complication grave a également été trouvée significativement plus fréquemment chez les femmes. Il convient de souligner que bien que la prévalence relativement élevée d'utilisation de Bio-Oss® dans le groupe témoin (43%) auraient tendance à réduire l'impact de la présente étude, les résultats restent très significatifs, avec de grandes mesures d'association (OR = 35,8; différence de risque d'exposition 57,1%).

Cependant, il faut garder à l'esprit que, étant donné la limite d'une étude observationnelle, une preuve de lien de causalité entre l'utilisation de Bio-Oss® chez les femmes et le développement de FB du sinus ne peut être que suspecté et pas complètement confirmé.
Par ailleurs, il y a toujours la possibilité que les contrôles sélectionnés dans notre étude diffèrent des cas d'une certaine façon qui n'était pas mesuré, et cela provoquerait un biais résultant de ce facteur de confusion. Dans cette étude, les contrôles étaient sélectionnés dans la même période, la même région géographique, et ils avaient les mêmes indications de greffe osseuse sinusienne.

Enfin, nos résultats ne pouvaient pas être comparés à d’autres résultats publiés, étant donné l'absence de semblables études.

Notez que nous ne pouvions pas déterminer l'incidence du taux de FB parmi tous les patients recevant du Bio-Oss®. Toutefois, compte tenu de l'utilisation fréquente du Bio-Oss, et du fait que nous avons trouvé que 13 cas, nous pouvons nous attendre à ce que le taux d'incidence soit très faible. Ainsi, même si le risque de FB est fortement augmenté par l'utilisation du Bio-Oss® chez les femmes candidates à une procédure de greffe osseuse sinusienne en comparaison à l'utilisation d'autres substituts de greffe osseux, ce risque reste très faible.

7.BIBLIOGRAPHIES

1. DeShazo RD, Chapin K, Swain RE. Fungal sinusitis. N Engl J Med. 1997;337:254-259.
2. Grosjean P, Weber R. Fungus balls of the paranasal sinuses: a review. Eur Arch Otorhinolaryngol. 2007;264:461-470.
3. Pagella F, Matti E, De Bernardi F, et al. Paranasal sinus fungus ball: diagnosis and management. Mycoses. 2007; 50:451-456.
4. Mensi M, Salgarello S, Pinsi G, Piccioni M. Mycetoma of the maxillary sinus: endodontic and microbiological correlations. Oral Surg Oral Med Oral Pathol Oral Radiol Endod. 2004;98: 119-123.
5. Mensi M, Piccioni M, Marsili F, Nicolai P, Sapelli PL, Latronico N. Risk of maxillary fungus ball in patients with endodontic treatment on maxillary teeth: a case-control study. Oral Surg Oral Med Oral Pathol Oral Radiol Endod. 2007; 103:433-436.
6. Costa F, Polini F, Zerman N, Robiony M, Toro C, Politi M. Surgical treatment of Aspergillus mycetomas of the maxillary sinus: review of the literature. Oral Surg Oral Med Oral Pathol Oral Radiol Endod. 2007;103: E23-E29.
7. Boyne PJ, James RA. Grafting of the maxillary sinus floor with autogenous marrow and bone. J Oral Surg. 1980; 38:613-616.
8. Bhattacharyya N. Bilateral chronic maxillary sinusitis after the sinus-lift procedure. Am J Otolaryngol. 1999; 20:133-135.
9. Barone A, Santini S, Sbordone L, Crespi R, Covani U. A clinical study of the outcomes and complications associated with maxillary sinus augmentation. Int J Oral Maxillofac Implants. 2006;21: 81-85.
10. Anavi Y, Allon DM, Avishai G, Calderon S. Complications of maxillary sinus augmentations in a selective series of patients. Oral Surg Oral Med Oral Pathol Oral Radiol Endod. 2008;106: 34-38.
11. Guerrero JS. Lateral window sinus augmentation: complications and outcomes of 101 consecutive procedures. Implant Dent. 2015; 24:354-361.
12. Jensen T, Schou S, Stavropoulos A, Terheyden H, Holmstrup P. Maxillary sinus floor augmentation with Bio-Oss or Bio-Oss mixed with autogenous bone as graft: a systematic review. Clin Oral Implants Res. 2012; 23:263-273.
13. Lee HW, Lin WS, Morton D. A retrospective study of complications associated with 100 consecutive maxillary sinus augmentations via the lateral window approach. Int J Oral Maxillofac Implants. 2013;28:860-868.
14. Lutz R, Berger-Fink S, Stockmann P, Neukam FW, Schlegel KA. Sinus floor augmentation with autogenous bone vs. a bovinederived xenograftda 5-year retrospective study. Clin Oral Implants Res. 2015;26:644-648.
15. Moreno Vazquez JC, Gonzalez de Rivera AS, Gil HS, Mifsut RS. Complication rate in 200 consecutive sinus lift procedures: guidelines for prevention and treatment. J Oral Maxillofac Surg. 2014; 72:892-901.

16. Schwartz-Arad D, Herzberg R, Dolev E. The prevalence of surgical complications of the sinus graft procedure and their impact on implant survival. J Periodontol. 2004;75:511-516.
17. Schwarz L, Schiebel V, Hof M, Ulm C, Watzek G, Pommer B. Risk factors of membrane perforation and postoperative complications in sinus floor elevation surgery: review of 407 augmentation procedures. J Oral Maxillofac Surg. 2015; 73:1275-1282.
18. Khan SN, Cammisa FP Jr, Sandhu HS, Diwan AD, Girardi FP, Lane JM. The biology of bone grafting. J Am Acad Orthop Surg. 2005; 13:77-86.
19. Kao ST, Scott DD. A review of bone substitutes. Oral Maxillofac Surg Clin North Am. 2007;19:513-521.
20. Draenert FG, Huetzen D, Neff A, Mueller WE. Vertical bone augmentation procedures: basics and techniques in dental implantology. J Biomed Mater Res A. 2014;102:1605-1613
21. Pape HC, Evans A, Kobbe P. Autologous bone graft: properties and techniques. J Orthop Trauma. 2010;24:S36-S40.
22. Pinholt EM, Bang G, Haanaes HR. Alveolar ridge augmentationin rats by Bio-Oss. Scand J Dent Res. 1991;99:154-161.
23. Schlegel AK. Bio-Oss bone replacement material. Long-term results with Bio-Oss bone replacement material. Schweiz Monatsschr Zahnmed. 1996;106:141-149
24. Berglundh T, Lindhe J. Healing around implants placed in bone defects treated with Bio-Oss. An experimental study in the dog. Clin Oral Implants Res. 1997;8:117-124.
25. Cannizzaro G, Felice P, Leone M, Viola P, Esposito M. Early loading of implants in the atrophic posterior maxilla: lateral sinus lift with autogenous bone and Bio-Oss versus crestal mini sinuslift and 8-mm hydroxyapatite-coated implants. A randomised controlled clinical trial. Eur J Oral Implantol. 2009;2:25-38.
26. Sohn DS, Lee JK, Shin HI, Choi BJ, An KM. Fungal infection as a complication of sinus bone grafting and implants: a case report. Oral Surg Oral Med Oral Pathol Oral Radiol Endod. 2009;107: 375-380.
27. Scolozzi P, Martinez A, Lombardi T, Jaques B. Lateral antrotomy as a surgical approach for maxillary sinus: a modified technique with free bone flap repositioning and fixation with a titanium plate. J Oral Maxillofac Surg. 2009; 67:689-692.
28. Timmenga NM, Raghoebar GM, Boering G, van Weissenbruch R. Maxillary sinus function after sinus lifts for the insertion of dental implants. J Oral Maxillofac Surg. 1997;55: 936-939.
29. Raghoebar GM, van Weissenbruch R, Vissink A. Rhino-sinusitis related to endosseous implants extending into the nasal cavity. A case report. Int J Oral Maxillofac Surg. 2004;33:312-314.
30. Schwartz Z, Weesner T, van Dijk S, et al. Ability of deproteinized cancellous bovine bone to induce new bone formation. J Periodontol. 2000; 71:1258-1269.

31. Bannister SR, Powell CA. Foreign body reaction to anorganic bovine bone and autogenous bone with platelet-rich plasma in guided bone regeneration. J Periodontol. 2008;79:1116-1120.
32. Delbet C, Barthelemy I, Teitelbaum J, DEevoize, Mycoses aspergillaires des sinus maxillaires. Paris: Elsevier Masson, 2011.
33. Auboyer C, Jospe R, Mahul P, Les aspergilloses invasives en reanimation. Société Français d'Anesthésie et Réanimation.
34. Haines, John, Aspergillus in compost. Biocycle, April 1995; 32-35.
35. Panasen et al, Laboratory studies on the relationship between fungal growth and atmospheric temperature and humidity. Environment International 1991; 17:225-228.
36. Kunkle R et al, Fungal infections. In: Diseases of poultry, 11th edn. Iowa State University Press, Ames, 2003; p 883-902
37. Adams et al, Asexual sporulation in Aspergillus nidulans. Microbil Mol Biol Rev 1998; 65:35-54.
38. Latge JP. Paris Institut Pasteur. Département structure et dynamique des génomes, unité des Aspergillus. http://www.pasteur.fr/unites/aspergillus/th1-aspergillus.htm
39. Aspergillus Fumigatus and Aspergillosis Jean-Paul Latgé, William J.Steinbach ASM Press, 2009; p234-236.
40. Khoufache K et all, Verruculogen associated with Aspergillus fumigatus hyphae and conidia modifies the electrophysiological properties of human nasal epithelial cells, BMC Microbiol. 2007 Jan; 23;7:5.
41. Eichner RD, Al Salami M, Wood PR, Müllbacher A. The effect of gliotoxin upon macrophage function. Int J Immunopharmacol. 1986;8(7):789-97.).
42. Hebart H et al,Analysis of T-cell responses to Aspergillus fumigatus antigens in healthy individuals and patients with hematologic malignancies. Blood. 2002 Dec 15;100(13):4521-8. Epub 2002 Aug 1.
43. Jahn B and al, Infect Immun. Isolation and characterization of a pigmentless-conidium mutant of Aspergillus fumigatus with altered conidial surface and reduced virulence.1997 Dec;65(12):5110-7.
44. Duarte-Escalante E and al, Mem Inst Oswaldo Cruz. Population structure and diversity of the pathogenic fungus Aspergillus fumigatus isolated from different sources and geographic origins. 2009 May;104(3):427-33.
45. Odell E, Pertl C, Zinc as a growth factor for Aspergillus sp. And the antifungal effects of root canal sealants. Oral Surg Oral Med Oral Pathol Oral Radiol Endol 1995;79(1):82-7.
46. Barry P, TOPEZA M, Gehanno P, Rôle de l'environnement dans la survenue d'une aspergillose naso-sinusienne. Ann Otolaryngol Chir Cervifac 2002;119(3):170-173.
47. Seo YJ, Kim J, Kim K, Lee JG, Kim CH, Yoon JH. Radiologic characteristics of sinonasal fungus ball: an analysis of 119 cases. Acta Radiol. 2011; 52:790–795.
48. Fontanel JP, Klossek JM. Chirurgie du sinus maxillaire en dehors des traumatismes et des tumours. Encycl Med Chir (Paris), Techniques chirurgicales, Tête et cou, 2002.

49. Braun JJ, Riehm S, Veillon F. Intérêt de la tomodensitométrie dans la sinusite fongique allergique, JRadiol 2008;89(4):480-6.
50. J. DeFreitas, F.E. LucenteThe Caldwell-Luc procedure: Institutional review of 670 cases: 1975-1985 Laryngoscope, 98 (1988), p. 1297.
51. J.P. MurrayComplications after treatment of chronic maxillary sinus disease with Caldwell-Luc procedure Laryngoscope, 93 (1983), p. 282.
52. N. Nakamura, T. Mitsuyasu, M. OhishiEndoscopic removal of a dental implant displaced into the maxillary sinus: Technical note Int J Oral Maxillofac Surg, 33 (2004), p. 195
53. M.A. Chobillon, R. JankowskiWhat are the advantages of the endoscopic canine fossa approach in treating maxillary sinus aspergillomas Rhinology, 42 (2004), p. 230
54. F. Costa, F. Polini, N. Zerman, et al.Surgical treatment of Aspergillus mycetomas of the maxillary sinus: Review of the literature Oral Surg Oral Med Oral Pathol Oral Radiol Endod, 103 (2007), p. 23

8. INDEXE DES FIGURES

Fig 1: Représentation d'une ''tête aspergillaire''
http://mycota-crcc.mnhn.fr/site/imageMicroscopeDetail.php?i=10

Fig 2: Aspect microscopique d'une tête d'Aspergillus Fumigatus au microscope électronique à balayage
http://www.leibniz-hki.de/en/virulence-of-aspergillus-fumigatus.html

Fig 3: Orthopantomogramme d'une balle fongique maxillaire droite sur dépassement canalaire DELBET C, BARTHELEMY I, TEITELBAUM J, DEVOIZE L, Mycoses aspergillaires des sinus maxillaires. Paris: Elsevier Masson, 2011.

Fig. 4 : Coupe transversale d'image CT avec un comblement du sinus maxillaire gauche et la présence de corps étrangers. Radiographie scanner d'un cas de FB traité dans le service de chirurgie maxilla-facial des HUG.

Fig.5 : Aspect macroscopique de balles fongiques extraites du sinus maxillaire. Photographie de balles fongiques d'un cas traité dans le service de chirurgie maxilla-facial des HUG.

Fig. 6 : Photographie de coupe histologique d'une masse aspergillaire. Photographie d'une coupe d'un cas traité dans le service de chirurgie maxilla-facial des HUG.

Fig.7 : Représentation de l'antrotomie latérale selon Caldwell-Luc. https://www.netterimages.com/surgical-procedures-caldwell-luc-procedure-unlabeled-general-anatomy-john-a-craig-11783.html

Fig. 8 : Ablation de FB. Photographie d'un cas de FB au sinus maxillaire traité dans le service de chirurgie maxilla-facial des HUG

Fig. 9 : le volet osseux est repositionné et fixé avec des vis monocorticales. Photographie d'un cas de FB au sinus maxillaire traité dans le service de chirurgie maxillo-faciale des HUG

Fig. 10 : Illustration méatotomie moyenne.http://gillesayoun.blogspot.ch/2011/03/cas-clinique-kyste-germinal-de-dent-de.html

Fig. 11 : Illustration coupe sagittale sinus maxillaire. Neil S.Norton. Netter's Head and Neck Anatomy for Dentistry, 2ed (2012) Paranasal sinuses p.312

Fig. 12 : Illustration coupe frontale. Neil S.Norton. Netter's Head and Neck Anatomy for Dentistry, 2ed (2012) Paranasal sinuses p.311

Fig. 13 : Illustration vascularisation. Neil S.Norton. Netter's Head and Neck Anatomy for Dentistry, 2ed (2012) Paranasal sinuses p.312

Fig. 14 : Illustration innervation. Neil S.Norton. Netter's Head and Neck Anatomy for Dentistry, 2ed (2012) Paranasal sinuses p.313

Fig. 15 : Radiographie rétro-alvéolaire quadrant 2. Cas de sinuslift réalisé dans l'Unité de Chirurgie orale et d'Implantologie des HUG.

Fig. 16 : Photographie intra orale incision crestale et décharge distale à la dent 27. Cas de sinuslift réalisé dans l'Unité de Chirurgie orale et d'Implantologie des HUG.

Fig. 17 : Confection d'un lambeau muco-périosté vestibulaire et fenêtre osseuse réalisé à l'aide de piézosurgery. Cas de sinuslift réalisé dans l'Unité de Chirurgie orale et d'Implantologie des HUG.

Fig. 18 : Décollement de la membrane de Schneider
Cas de sinuslift réalisé dans l'Unité de Chirurgie orale et d'Implantologie des HUG.

Fig. 19 : Sinuslift avec pose d'implant simultanée
Cas de sinuslift réalisé dans l'Unité de Chirurgie orale et d'Implantologie des HUG.

9.PUBLICATION ORIGINAL

Association between maxillary sinus fungus ball and sinus bone grafting with deproteinized bovine bone substitutes: a case-control study

PAOLO SCOLOZZI [1], ALEXANDRE PEREZ [2], RAUL VERDEJA [3], DELPHINE COURVOISIER[4], TOMMASO LOMBARDI[5]

Published in: Oral Surgery, Oral Medicine, Oral Pathology and Oral Radiology Volume 121, Issue 6, June 2016, Pages e143–e147

[1] Head, Division of Oral and Maxillofacial Surgery, Department of Surgery, University of Geneva & University Hospitals of Geneva, Geneva, Switzerland.
[2] Resident, Division of Oral and Maxillofacial Surgery, Unit of Oral Surgery and Implantology, Department of Surgery, University of Geneva & University Hospitals of Geneva, Geneva, Switzerland.
[3] Maxillofacial Surgeon, Private Practice, Fribourg, Switzerland.
[4] Biostatistician, CRC & Division of Clinical Epidemiology, Department of Health and Community Medicine, University of Geneva &
University Hospitals of Geneva, Geneva, Switzerland.
[5] Head, Division of Oral and Maxillofacial Surgery, Unit of Oral and
Maxillofacial Medicine and Pathology, Department of Surgery, University of Geneva &
University Hospitals of Geneva, Geneva,
Switzerland.

Vol. ■ No. ■ Month 2016

Association between maxillary sinus fungus ball and sinus bone grafting with deproteinized bovine bone substitutes: a case-control study

Paolo Scolozzi, MD, DMD,[a] Alexandre Perez, DMD,[b] Raul Verdeja, MD, DMD,[c] Delphine S. Courvoisier, PhD,[d] and Tommaso Lombardi, MD, DMD[e]

Objective. To evaluate the association between sinus bone graft and the development of fungus ball (FB) of the maxillary sinus.

Study Design. The charts of all patients seen for surgical treatment of maxillary sinus FB following sinus bone grafting between 2006 and 2014 were reviewed. The charts of 49 participants were selected from our internal registry for comparison as controls. The association between FB and age, gender, smoking habits, associated co-morbidities, and bone grafting material was evaluated. FB of the maxillary sinus was estimated by using an odds ratio with a Yates' correction. *P* values were computed using Fisher's exact test, and the statistical significance was set at a *P* value $< .05$.

Results. All 13 cases (100%) with FB of the maxillary sinus had received anorganic bovine bone as the bone substitute ($P = .0001$). There were significantly more women in the case group than in the control group (84.6% in the cases vs 40.8% in the controls; $P = .01$).

Conclusions. This study demonstrated a significant association between a specific deproteinized bovine bone substitute use as sinus bone graft material and subsequent development of FB of the maxillary sinus. (Oral Surg Oral Med Oral Pathol Oral Radiol 2016;■:e1-e5)

Fungus ball (FB) represents the most common form of noninvasive extramucosal fungal infection involving the paranasal sinuses and is encountered in almost 28.5% of patients suffering from chronic maxillary sinusitis.[1-3] *Aspergillus fumigatus* is, by far, the most frequent causative agent found in Europe, and the root canal overfilling with the passage of zinc oxide endodontic sealers into the maxillary sinus is the most commonly recognized risk factor for the development of FB in up to 84% of patients.[1-6] Although this form of sinusitis typically affects healthy adults and has a striking female predominance, several pathologic conditions, such as diabetes, immunodeficiency diseases, and immunosuppressive and chronic corticosteroid and antibiotic treatments have been pointed out as potential predisposing factors favoring the colonization and subsequent overgrowth of the fungal hyphae.[1-3]

Since its first report in 1980 by Boyne and James, grafting of the maxillary sinus floor has rapidly become the most common surgical procedure used to increase the subantral alveolar bone height of the posterior maxilla for subsequent dental implant placement.[7] Although reported as a predictable and reliable procedure, sinus bone graft has, nevertheless, been associated with several intra- and postoperative complications, such as sinus membrane perforation, maxillary sinusitis, wound dehiscence with graft exposure, and graft infection. In most cases, complications resolve with no need for further surgery and with no substantial impact on implant survival; however, in some cases, complications may lead to complete loss of the graft material, thus compromising the subsequent implant-supported dental restoration.[8-17]

Although the literature contains many reports describing the use of a myriad of bone substitutes, including allografts, xenografts, and alloplasts, autologous bone graft has been shown to be the only "material" to possess the three fundamental properties

[a]Head, Division of Oral and Maxillofacial Surgery, Department of Surgery, University of Geneva & University Hospitals of Geneva, Geneva, Switzerland.
[b]Resident, Division of Oral and Maxillofacial Surgery, Unit of Oral Surgery and Implantology, Department of Surgery, University of Geneva & University Hospitals of Geneva, Geneva, Switzerland.
[c]Maxillofacial Surgeon, Private Practice, Fribourg, Switzerland.
[d]Biostatistician, CRC & Division of Clinical Epidemiology, Department of Health and Community Medicine, University of Geneva & University Hospitals of Geneva, Geneva, Switzerland.
[e]Head, Division of Oral and Maxillofacial Surgery, Unit of Oral and Maxillofacial Medicine and Pathology, Department of Surgery, University of Geneva & University Hospitals of Geneva, Geneva, Switzerland.
Received for publication Oct 23, 2015; returned for revision Dec 20, 2015; accepted for publication Jan 28, 2016.
© 2016 Elsevier Inc. All rights reserved.
2212-4403/$ - see front matter
http://dx.doi.org/10.1016/j.oooo.2016.01.022

Statement of Clinical Relevance

Our findings showed a significant association between specific deproteinized bovine bone use as sinus bone graft material and development of fungus ball of the maxillary sinus.

("regenerative triad") of an ideal graft: osteogenesis, osteoinduction, and osteoconduction.[18-21] For this reason, autologous bone graft remains the gold standard for biologic management of alveolar ridge augmentation despite the risk of donor site morbidity and graft resorbtion.[18-21]

Since its first applications to alveolar bone at the end of the 1980s and beginning of the 1990s, Bio-Oss (Geistlich Pharma AG, Wolhusen, Switzerland), a deproteinized bovine bone substitute, is, by far, the most commonly used xenograft. It may be used alone or mixed with cancellous autogenous bone for the reconstruction of limited horizontal alveolar ridge defects, for subantral bone augmentation as part of sinus lift procedures, for periodontal regeneration, and for the healing of extraction sockets.[22-25] Although only one study has reported on the development of FB of the maxillary sinus following sinus bone grafting, in recent years, we have observed a resurgence of cases presenting with such a calamitous association.[26]

Thus, the present case-control study was undertaken to assess the possible association between sinus bone graft material and subsequent development of FB of the maxillary sinus. To the best of our knowledge, this is the first comprehensive study that evaluates such a relationship.

MATERIALS AND METHODS

The procedure followed in this retrospective case-control study was in accordance with the Helsinki Declaration of 1975, as revised in 2000, and was approved by our local ethical board.

All patients referred to the Hôpitaux Universitaires de Genève and the Hôpital Cantonal de Fribourg, Switzerland, between 2006 and 2014 for surgical treatment of FB of the maxillary sinus following sinus bone grafting were included.

The diagnosis of FB was based on the presence of chronic unilateral maxillary sinusitis with purulent discharge and on typical computed tomography scan features (opacified sinus with disperse central flocculent metal-like bodies). All of the patients were treated by lateral antrotomy with bone flap repositioning and fixation with a titanium plate, according to the technique previously described by Scolozzi et al.[27] The final diagnosis of FB was made by microscopic examination, which confirmed the presence of *Aspergillus* hyphae in all biopsy specimens. The microbiologic cultures were negative in all the cases.

For each case, we considered age at time of diagnosis, gender, smoking habits, associated co-morbidities, bone grafting material, and pre-existing sinus disease. Co-morbidities were defined as the co-occurrence of any acute and/or chronic diseases.

Table I. Sample characteristics of cases and control

	Cases	*Control*	*P value*
Gender			
Men	2 (15.4)	29 (59.2)	.01
Women	11 (84.6)	20 (40.8)	
Age	56.5 (10.5)	62.7 (16.5)	.07
Co-morbidities			
Yes	1 (7.7)	3 (6.1)	1.00
No	12 (92.3)	46 (93.9)	
Smoking habit			
Yes	0 (0.0)	0 (0.0)	—
No	13 (100.0)	49 (100.0)	
Pre-existing sinus disease			
Yes	0 (0.0)	0 (0.0)	—
No	13 (100.0)	49 (100.0)	

The charts of 49 participants who underwent sinus bone grafting during the same period were selected from our internal registry for comparison as controls. The control group was selected from the same population as the cases (i.e., same time period, same geographic area, and same indications for sinus bone grafting). The main criterion of selection was that they underwent a sinus bone grafting during the same period as the case-study group.

Statistical analysis

Data were analyzed by using R 3.1.1 statistical software (R Development Core Team, Vienna, Austria).

According to our protocol, we expected to select four times more control participants than our 13 cases. Assuming prevalence for each risk factor among the cases of 40%, a Type I error of 5% and power of 80% allowed the detection of a difference of proportion of 40.7%, which means that at least 80.7% of patients with FB were exposed to the risk factor. Note that only 49 controls were then obtained from the internal registry of the Dental School at the University of Geneva.

The association between FB and age at time of diagnosis, gender, smoking habits, associated co-morbidities, bone grafting material was evaluated. FB of the maxillary sinus was estimated by using odds ratio (OR) with Yates' correction to accommodate the cell with a zero count and its 95% confidence interval. *P*-values were computed by using Fisher's exact test and the statistical significance was set at a P value $< .05$.

RESULTS

Thirteen cases were diagnosed with FB of the maxillary sinus following sinus bone graft. In all of the cases, the disease was diagnosed during the phase of incorporation of the graft material, and thus none of the patients could receive dental implants.

Table I lists the characteristics of both groups. There were significantly more women in the case-study group

Table II. Number (%) of patients exposed to Bio-Oss among cases and controls*

	Cases (FB)	*Controls (No FB)*
Bio-Oss	13 (100.0)	21 (42.9)
No Bio-Oss	0 (0.0)	28 (57.1)
Total	13	49

FB, fungus ball.
**P*-value based on Fisher exact test is .0001.

than in the control group (84.6% in the cases vs 40.8% in the controls; $P = .01$). None of the patients in either group was a regular smoker. In none of the patients in either group was a perforation of the schneiderian membrane reported during the surgery. Three patients in the control group presented co-morbidities (one patient had Crohn disease, one had type 2 diabetes and hypertension, and one had systemic lupus erythematosus). One patient in the case-group had had a liver transplantation. However, according to the patient file analysis, none of the patients had pre-existing sinus disease.

All 13 cases (100%) with FB of the maxillary sinus had received Bio-Oss as the deproteinized bovine bone substitute. By contrast, only 21 of the 49 (42.9%) controls received Bio-Oss (Table II). Thus, a strong association has been established between the sinus bone graft procedure with Bio-Oss and the subsequent development of FB of the maxillary sinus, with an OR of 35.79 calculated by using Yates' correction (95% confidence interval 2.01-636.12; $P = .0001$). The difference in risk of exposure to Bio-Oss between cases and controls was large (0.57).

DISCUSSION

In this case-control study, we determined a highly significant association between the use of Bio-Oss as a sinus bone graft material and the subsequent development of maxillary sinus FB. The occurrence of such a severe complication was also found to be significantly more prevalent in women. It should be emphasized that although the relatively high prevalence of Bio-Oss use in the control group (43%) would tend to mitigate the impact of the present study, the results remain highly significant, with large measures of association (OR = 35.8; difference in risk of exposure 57.1%). Unfortunately, our findings could not be compared with other published results, given the absence of similar studies. Note that we could not determine the incidence rate of FB among all patients receiving Bio-Oss. However, given the frequent use of Bio-Oss, and the fact that we only found 13 cases, we can expect the incidence rate to be very low. Thus, even though the risk of a FB is greatly increased by the use of Bio-Oss, this risk remains very low.

Although the literature is replete with clinical studies reporting on the use of Bio-Oss as grafting material for maxillary sinus augmentation, few references have focused on the surgical complications, which often are generic.[12,14,25] Therefore, the incidence and treatment of the specific subset of patients with postoperative maxillary sinusitis have to be carefully extrapolated and evaluated. In 2012, a systematic review of 35 studies assessing the outcome of maxillary sinus floor augmentation with Bio-Oss alone or mixed with autogenous bone graft material revealed only one study reporting an acute postoperative maxillary sinusitis, which had led to the loss of the simultaneously placed implants.[12] Recently Schwarz et al., in a series of 407 sinus lift procedures with a mixture of Bio-Oss and autogenous bone found an overall maxillary sinusitis prevalence of 8.4%, which increased up to 26.2% in smokers.[17] Others have reported that significant risk factors for postoperative maxillary sinusitis include perforation of the schneiderian membrane and age of patient, with the risk increasing for each additional year.[8-11] Interestingly, they showed a significant association between intraoperative perforation of the sinus membrane and subsequent occurrence of sinusitis, which was, nevertheless, found also in cases with an intact membrane.[8-11] Moreno Vazquez et al. reviewed 200 consecutive sinus lift procedures, and they found postoperative sinusitis in 3.9% of the patients and intraoperative membrane perforation in 25.7% of the cases.[15] In contrast to the previous study, they did not find a relation between sinus membrane perforation and sinusitis.[15] Among the patients who had experienced membrane perforation, none developed sinusitis; however, a previous history of maxillary sinusitis was found in half of the patients who developed postoperative sinusitis.[15] Thus far, to the best of our knowledge, the development of postoperative maxillary sinusitis has mainly been reported following sinus lift procedures using allografts, xenografts, and alloplasts.[12-17] Interestingly, the few cases of acute sinus infection related to autogenous sinus bone graft were associated with a simultaneous alveolar onlay bone graft.[9]

The most probable *primum movens* mechanism leading to the development of maxillary sinusitis is the violation of the sinus membrane, which together with specific local rhinosinus predisposing factors (e.g., nasal septum deviations, inferior turbinate enlargement, nasal polyposis, chronic rhinosinusitis, allergic rhinitis, decreased patency of the osteomeatal complex) allows for bacterial and/or fungal proliferation.[8,28,29] According to some studies, it would seem that such factors play the predominant role in increasing the prevalence of maxillary sinusitis rather than the intraoperative membrane perforation itself.[8,28,29] Conversely, no

systemic disease has been associated with an increased risk of developing sinusitis. To date, the perforation of the schneiderian membrane is, by far, the most prevalent complication reported in up to 85% of cases and has been associated with residual subantral bone height (<3.5 mm), presence of sinus septa, and a smoking habit. Therefore, on the basis of these findings, some authors strongly suggest evaluating the patient's history in detail, searching for signs and/or symptoms related to pathologic chronic rhinomaxillary conditions as well as prescribing routine computed tomography in the preoperative workup of maxillary sinus floor procedures and dental placement.[11,15]

Thus far, only one case of FB following sinus bone grafting—with irradiated cancellous bone as filling material—has been reported in the literature.[26] Although the exact etiopathogenesis of FB still remains obscure, there are two main coexisting theories: aerogenic and odontogenic theories.[1-3] The aerogenic theory is almost exclusively related to the endemic maxillary sinusitis found in the Sudan associated with the inhalation of high quantities of *Apergillus flavus* spores over a very long period.[1-3] The odontogenic theory is mainly explained by three interdependent factors related to the use of endodontic sealers containing zinc oxide.[1-6] The first factor is the creation of an oroantral communication, which acts as a route for the maxillary sinus contamination with the *Aspergillus* species. The second factor is the impairment of the normal ventilation and drainage clearance system, which is caused by the physical excess of the sealers within the sinus.[1-6] And the third factor is *Aspergillus* overgrowth, which is chemically elicited by the zinc itself. The explanation of the underlying mechanism leading to the development of FB related to Bio-Oss, as found in our study, can be only speculative and extrapolated by analogy to what has been previously mentioned for zinc oxide. A priori, Bio-Oss is a deproteinized natural bovine cancellous bone with a crystalline structure that is very similar to human bone. The deproteinization process should thus eliminate any immunogenicity concerns. However, studies have demonstrated that Bio-Oss can contain osteoinductive proteins, such as transforming growth factor-β and bone morphogenic protein bone morphogenetic protein-2, which can elicit an immune response.[30] Moreover, one case report presented a foreign body reaction in a patient who had undergone alveolar ridge augmentation with a mixture of Bio-Oss and autogenous bone.[31] The most plausible explanation for such a reaction is an interaction between residual proteins within the Bio-Oss particles with adhesion receptors present on monocyte/macrophage inflammatory cell populations. In one case in our series, polarization microscopy revealed birefringence, strongly suggesting the presence of residual of collagen fibrils. These findings raise doubts concerning the ability to obtain de facto pure anorganic bovine bone. We can hypothesize that similar to the mechanism of a foreign body reaction, the residual proteins could stimulate an immune response to the xenograft and that this immune response could promote the *Aspergillus* growth within the maxillary sinus leading to FB formation.

The main limitation of the present study is inherent to the retrospective case-control design. Case-control designs are necessary in the case of very rare complications because the number of patients required to detect even a few cases in a prospective study would be too high. For instance, if the incidence of FB was one for each 10,000 bone grafts when using Bio-Oss and one for each 100,000 bone grafts (incidence rate = 10), the sample size needed for a randomized controlled trial to detect this difference would be 255,680. However, there is always the possibility that the controls selected in our study differ from the cases in some way that was not measured, and this could cause a bias resulting from confounding factors. In this study, the controls were selected from the same period and the same geographic region, and they had the same indications for sinus bone grafting.

CONCLUSIONS

The present study has demonstrated a significant association between specific deproteinized bovine bone use as sinus bone graft material and FB of the maxillary sinus. However, it should be kept in mind that given the limitations of an observational study, an evidence of causality between the use of Bio-Oss in female patients and the development of a sinus FB can only be suspected and not compellingly confirmed. These results suggest that particular attention should be paid to using Bio-Oss with women who are candidates for a sinus bone grafting procedure because they could have a higher risk of developing FB of the maxillary sinus in comparison to using other bone graft substitutes.

REFERENCES

1. deShazo RD, Chapin K, Swain RE. Fungal sinusitis. *N Engl J Med*. 1997;337:254-259.
2. Grosjean P, Weber R. Fungus balls of the paranasal sinuses: a review. *Eur Arch Otorhinolaryngol*. 2007;264:461-470.
3. Pagella F, Matti E, De Bernardi F, et al. Paranasal sinus fungus ball: diagnosis and management. *Mycoses*. 2007;50:451-456.
4. Mensi M, Salgarello S, Pinsi G, Piccioni M. Mycetoma of the maxillary sinus: endodontic and microbiological correlations. *Oral Surg Oral Med Oral Pathol Oral Radiol Endod*. 2004;98:119-123.
5. Mensi M, Piccioni M, Marsili F, Nicolai P, Sapelli PL, Latronico N. Risk of maxillary fungus ball in patients with endodontic treatment on maxillary teeth: a case-control study. *Oral Surg Oral Med Oral Pathol Oral Radiol Endod*. 2007;103:433-436.
6. Costa F, Polini F, Zerman N, Robiony M, Toro C, Politi M. Surgical treatment of *Aspergillus* mycetomas of the maxillary

sinus: review of the literature. *Oral Surg Oral Med Oral Pathol Oral Radiol Endod*. 2007;103:E23-E29.
7. Boyne PJ, James RA. Grafting of the maxillary sinus floor with autogenous marrow and bone. *J Oral Surg*. 1980;38:613-616.
8. Bhattacharyya N. Bilateral chronic maxillary sinusitis after the sinus-lift procedure. *Am J Otolaryngol*. 1999;20:133-135.
9. Barone A, Santini S, Sbordone L, Crespi R, Covani U. A clinical study of the outcomes and complications associated with maxillary sinus augmentation. *Int J Oral Maxillofac Implants*. 2006;21:81-85.
10. Anavi Y, Allon DM, Avishai G, Calderon S. Complications of maxillary sinus augmentations in a selective series of patients. *Oral Surg Oral Med Oral Pathol Oral Radiol Endod*. 2008;106:34-38.
11. Guerrero JS. Lateral window sinus augmentation: complications and outcomes of 101 consecutive procedures. *Implant Dent*. 2015;24:354-361.
12. Jensen T, Schou S, Stavropoulos A, Terheyden H, Holmstrup P. Maxillary sinus floor augmentation with Bio-Oss or Bio-Oss mixed with autogenous bone as graft: a systematic review. *Clin Oral Implants Res*. 2012;23:263-273.
13. Lee HW, Lin WS, Morton D. A retrospective study of complications associated with 100 consecutive maxillary sinus augmentations via the lateral window approach. *Int J Oral Maxillofac Implants*. 2013;28:860-868.
14. Lutz R, Berger-Fink S, Stockmann P, Neukam FW, Schlegel KA. Sinus floor augmentation with autogenous bone vs. a bovine-derived xenograft—a 5-year retrospective study. *Clin Oral Implants Res*. 2015;26:644-648.
15. Moreno Vazquez JC, Gonzalez de Rivera AS, Gil HS, Mifsut RS. Complication rate in 200 consecutive sinus lift procedures: guidelines for prevention and treatment. *J Oral Maxillofac Surg*. 2014;72:892-901.
16. Schwartz-Arad D, Herzberg R, Dolev E. The prevalence of surgical complications of the sinus graft procedure and their impact on implant survival. *J Periodontol*. 2004;75:511-516.
17. Schwarz L, Schiebel V, Hof M, Ulm C, Watzek G, Pommer B. Risk factors of membrane perforation and postoperative complications in sinus floor elevation surgery: review of 407 augmentation procedures. *J Oral Maxillofac Surg*. 2015;73:1275-1282.
18. Khan SN, Cammisa FP Jr, Sandhu HS, Diwan AD, Girardi FP, Lane JM. The biology of bone grafting. *J Am Acad Orthop Surg*. 2005;13:77-86.
19. Kao ST, Scott DD. A review of bone substitutes. *Oral Maxillofac Surg Clin North Am*. 2007;19:513-521.
20. Draenert FG, Huetzen D, Neff A, Mueller WE. Vertical bone augmentation procedures: basics and techniques in dental implantology. *J Biomed Mater Res A*. 2014;102:1605-1613.
21. Pape HC, Evans A, Kobbe P. Autologous bone graft: properties and techniques. *J Orthop Trauma*. 2010;24:S36-S40.
22. Pinholt EM, Bang G, Haanaes HR. Alveolar ridge augmentation in rats by Bio-Oss. *Scand J Dent Res*. 1991;99:154-161.
23. Schlegel AK. Bio-Oss bone replacement material. Long-term results with Bio-Oss bone replacement material. *Schweiz Monatsschr Zahnmed*. 1996;106:141-149 [in French, German].
24. Berglundh T, Lindhe J. Healing around implants placed in bone defects treated with Bio-Oss. An experimental study in the dog. *Clin Oral Implants Res*. 1997;8:117-124.
25. Cannizzaro G, Felice P, Leone M, Viola P, Esposito M. Early loading of implants in the atrophic posterior maxilla: lateral sinus lift with autogenous bone and Bio-Oss versus crestal mini sinus lift and 8-mm hydroxyapatite-coated implants. A randomised controlled clinical trial. *Eur J Oral Implantol*. 2009;2:25-38.
26. Sohn DS, Lee JK, Shin HI, Choi BJ, An KM. Fungal infection as a complication of sinus bone grafting and implants: a case report. *Oral Surg Oral Med Oral Pathol Oral Radiol Endod*. 2009;107:375-380.
27. Scolozzi P, Martinez A, Lombardi T, Jaques B. Lateral antrotomy as a surgical approach for maxillary sinus: a modified technique with free bone flap repositioning and fixation with a titanium plate. *J Oral Maxillofac Surg*. 2009;67:689-692.
28. Timmenga NM, Raghoebar GM, Boering G, van Weissenbruch R. Maxillary sinus function after sinus lifts for the insertion of dental implants. *J Oral Maxillofac Surg*. 1997;55:936-939.
29. Raghoebar GM, van Weissenbruch R, Vissink A. Rhino-sinusitis related to endosseous implants extending into the nasal cavity. A case report. *Int J Oral Maxillofac Surg*. 2004;33:312-314.
30. Schwartz Z, Weesner T, van Dijk S, et al. Ability of deproteinized cancellous bovine bone to induce new bone formation. *J Periodontol*. 2000;71:1258-1269.
31. Bannister SR, Powell CA. Foreign body reaction to anorganic bovine bone and autogenous bone with platelet-rich plasma in guided bone regeneration. *J Periodontol*. 2008;79:1116-1120.

Reprint requests:

Paolo Scolozzi, MD, DMD
Division of Oral and Maxillofacial Surgery
Department of Surgery
University of Geneva & University Hospitals of Geneva
Geneva
Switzerland
Paolo.scolozzi@hcuge.ch