UNIVERSITÉ DE GENÈVE

Archive ouverte UNIGE
https://archive-ouverte.unige.ch

Thèse 2008

Open Access

This version of the publication is provided by the author(s) and made available in accordance with the copyright holder(s).

Traumatisme fermé de la rate : prise en charge non-opératoire

Gonzalez, Michel

How to cite

GONZALEZ, Michel. Traumatisme fermé de la rate : prise en charge non-opératoire. Doctoral Thesis, 2008. doi: 10.13097/archive-ouverte/unige:617

This publication URL: https://archive-ouverte.unige.ch/unige:617
Publication DOI: 10.13097/archive-ouverte/unige:617

© This document is protected by copyright. Please refer to copyright holder(s) for terms of use.

UNIVERSITÉ DE GENÈVE

FACULTÉ DE MÉDECINE
Section de Médecine Clinique
Département de Chirurgie
Service de Chirurgie Viscérale

Thèse préparée sous la direction du Professeur Philippe Morel

---

« TRAUMATISME FERMÉ DE LA RATE : PRISE EN CHARGE NON-OPÉRATOIRE »

Thèse
présentée à la Faculté de Médecine
de l'Université de Genève
pour obtenir le grade de Docteur en Médecine

par

Michel GONZALEZ

de

Vandoeuvres/GE

Thèse n°10545

Genève

2008

UNIVERSITÉ
DE GENÈVE
FACULTÉ DE MÉDECINE

DOCTORAT EN MEDECINE

Thèse de :

Monsieur Michel GONZALEZ
originaire de Vandoeuvres (GE)

Intitulée :

TRAUMATISME FERME DE LA RATE :
PRISE EN CHARGE NON OPERATOIRE

La Faculté de médecine, sur le préavis de Monsieur Philippe MOREL, professeur ordinaire au Département de chirurgie, autorise l'impression de la présente thèse, sans prétendre par là émettre d'opinion sur les propositions qui y sont énoncées.

Genève, le 7 juillet 2008

Thèse n° **10545**

Jean-Louis Carpentier
Doyen

N.B. - La thèse doit porter la déclaration précédente et remplir les conditions énumérées dans les "Informations relatives à la présentation des thèses de doctorat à l'Université de Genève".

UNIVERSITÉ DE GENÈVE

THESE

Nom et Prénom : GONZALEZ Michel

Adresse : 28b, chemin de Grange-Canal, 1224 Chêne-Bougeries

Faculté : Médecine Département: Chirurgie

Directeur de thèse : Professeur Philipe Morel

Références bibliographiques :
Traumatisme fermé de la rate : prise en charge non-opératoire
Lieu de publication : Genève
Pages : 44

Résumé

Les critères prédictifs de réussite du traitement non-opératoire du traumatisme splénique chez l'adulte sont actuellement controversés. Entre 1997 et 2006, nous avons revu rétrospectivement les 190 patients qui ont présenté un traumatisme fermé de la rate. 43.7% des patients ont bénéficié d'un traitement opératoire en urgence et 56.3% des patients ont été admis pour un traitement non-opératoire. Le traitement non-opératoire a échoué dans 23.4%. La prise en charge chirurgicale d'emblée présentait significativement plus fréquemment un choc hypovolémique ($p<0.01$), des lésions associées ($p<0.05$) et un stade lésionnel élevé ($p<0.01$). Une extravasation sanguine active au scanner a toujours nécessité une intervention en urgence. En cas de traitement non-opératoire, l'échec du traitement non-opératoire était dépendant du stade lésionnel : stade I (0%), II (22.6%), III (27.6%), IV (40%), et de la quantité d'hémopéritoine : minime (10.4%), modérée (22.2%), majeure (47.8%). Le délai médian d'intervention en cas d'échec était de 3 jours (1-15j).

Signature du doctorant :

Visa du directeur de thèse :

Professeur Philippe MOREL
Médecin-Chef de Service Chirurgie Viscérale
Directeur Chir. Centre Romand de Transplantation
Chef du Centre Accueil et Urgences
Hôpitaux Universitaires-Genève CH-1211

TABLE DES MATIÈRES

I. INTRODUCTION.....5-6

II. HISTORIQUE……...7-10

III. ANATOMIE DE LA RATE……..11-15

IV. FONCTION DE LA RATE……..16-19

V. MATÉRIEL ET MÉTHODES……..20-22

VI. DISCUSSION……...23-33

VII. RÉSULTATS.……..…….34-38

VIII. CONCLUSION……..39

IX. RÉFÉRENCES…….40-44

INTRODUCTION

La rate est l'organe plein le plus fréquemment lésé après un traumatisme abdominal fermé. Les circonstances de l'accident chez l'adulte sont principalement les accidents de la voie publique (70-90%), le sport (0-10%), les chutes d'une hauteur élevée (5%) et les rixes (0-10%) **[1]**. La prise en charge du traumatisme fermé de la rate a substantiellement changé durant les trois dernières décennies **[2-6]**. Jusque dans les années 70, un traumatisme splénique nécessitait formellement une splénectomie. Actuellement, les bénéfices de la conservation splénique sont bien reconnus : d'une part le risque à long terme de développer le « Overwhelming Post-Splenectomy Infection » (OPSI) après une splénectomie, d'autre part éviter une laparotomie inutile **[3;7-11]**. Les techniques de chirurgie conservatrice de la rate (filet, splénectomie partielle, agents hémostatiques) ont été utilisées pour la préservation de la rate durant les 2 dernières décennies. La préservation de la rate est plus délicate que la splénectomie et peut être difficile à pratiquer en situation d'urgence en cas de saignement important. La prise en charge non-opératoire du traumatisme splénique fermé est le traitement standard chez l'enfant, avec 75-93% de succès du traitement conservateur selon les séries **[2,3,7,12-17]**. Cependant, un tel taux de succès chez l'adulte n'a jamais été rapporté. Certains papiers ont rapporté que jusqu'à 65% des traumatismes fermés de la rate pouvaient être traités de façon non-opératoire avec un taux de succès pouvant aller jusqu'à 98% **[16,18-27]**. Avec l'utilisation croissante du CT-scan lors de la prise en charge du traumatisé abdominal, la proportion de prises en charge non-opératoires a augmenté. Mais, les indications et critères de réussite pour le traitement conservateur lors de traumatisme fermé de la rate chez l'adulte sont moins clairs. La réussite du traitement conservateur est en relation avec plusieurs facteurs cliniques et radiologiques. La stabilité hémodynamique et les lésions associées menaçant la vie font clairement partie des critères importants pour prendre une décision opératoire

d’emblée. Cependant en cas d’attitude non opératoire, il persiste une controverse dans la littérature concernant les différents critères de décision, incluant le stade de la lésion splénique, la quantité d’hémopéritoine, les lésions associées d’autres organes, l’âge et le nombre de transfusions administrées.

Le but de cette étude est de déterminer les critères prédictifs de réussite du traitement conservateur lors d’un traumatisme splénique fermé chez l’adulte.

HISTORIQUE

La rate est un organe mystérieux avec une anatomie et une physiologie particulière. Au cours des siècles, différentes fonctions ont été attribuées à cet organe. En effet, la rate a été décrite comme étant un organe produisant de la « bile noire », avec une implication profonde pour tout le corps et l'esprit. Pour les Juifs Talmud (2-6ème siècle), la rate a été décrite comme un organe de gaieté capable de produire des rires. Judah Halevi (1086-1145) dans le livre de Kuzari écrivait : « la nature de la rate est de nettoyer le sang et l'esprit de la matière impure et obscure. S'ils sont purs, la bonne humeur et le rire arrivent. » **[28]**. En 1892, la première splénectomie réalisée avec succès pour traumatisme fermé a été documentée **[29-30]**. Jusqu'au milieu du 20ème siècle, les observations faites sur les humains et les animaux qui avaient bénéficié d'une splénectomie ne montraient pas d'effets secondaires notables. Un nombre grandissant de splénectomies pour traumatisme a été réalisé au début du 20ème siècle **[31]**. À l'époque, la prise en charge non-opératoire du traumatisme splénique avait une mortalité de 90% à 100%, alors que pour la prise en charge chirurgicale, elle atteignait seulement 30%. À partir de la seconde moitié du 20ème siècle, plusieurs cas de sepsis survenant après splénectomie ont été documentés. En 1969 **[32]**, Diamond introduisit le terme de « overwhelming post-splenectomy infection » (OPSI). Il s'agit d'un sepsis fulminant pouvant provoquer le décès en moins de 24h chez les patients splénectomisés. Chez l'enfant le risque est particulièrement élevé jusqu'à l'âge de 15 ans (4%), l'infection se manifestant le plus souvent par une méningite **[33]**. Chez les adultes ayant eu une splénectomie pour traumatisme, le risque est plus faible **[34,35]**: 0,2 cas/100 personnes-année, avec un risque d'OPSI de 1,5/1000 chez le splénectomisé sans pathologie associée dans une étude australienne ayant porté sur plus de 600 splénectomies pour traumatisme **[35]**. Ce syndrome

se manifeste sur le plan clinique par 24 à 48 heures de prodromes de type grippal puis un tableau de septicémie brutale évoluant vers une défaillance multiviscérale, conduisant dans plus de la moitié des cas au décès dans les 24-48 heures. Le diagnostic est souvent porté devant le nombre très élevé de germes retrouvés à l'examen du frottis sanguin. La bactérie la plus fréquemment en cause est *Streptococcus pneumoniae* (80-90% des cas) ; les autres bactéries incriminées sont *Hemophilus influenzae B* (6 %), *Escherichia coli* (4 %), *Neisseria Meningiditis* (4 %, chez le patient de moins de 25 ans surtout) **[36,37]**. D'autres germes plus rares peuvent être en cause, comme *Samonella spp, Pseudomonas aeruginosa, Capnocytophaga canimorsus* (saprophyte des cavités buccales des chiens et chats), *Burkholderia pseudomallei*, ainsi que des parasites *Babesia bovis et Plasmodium.* Le délai de survenue d'infections fulminantes après splénectomie est variable mais, selon une étude anglaise **[38],** 50% des décès surviennent dans les trois mois et 28 % au cours des trois premières années après la chirurgie. Des cas survenant 40 ou 65 ans après la splénectomie ont aussi été décrits. De plus, les complications infectieuses post-opératoires ont été rapportées comme étant plus fréquentes chez les patients qui avaient eu une splénectomie. A la suite des cas rapportés d'OPSI ou d'autres complications infectieuses dans la seconde moitié du 20ème siècle, des méthodes se sont développées en vue de la préservation splénique. La réparation splénique par des agents hémostatiques, la réparation par suture directe et les progrès technologiques (argon, filet) ont permis la chirurgie conservatrice de la rate. De plus, grâce à la compréhension du réseau artériel segmentaire de la rate, des splénectomies partielles ou hémi-splénectomies sont devenues faisables **[39-43]**. Le traitement conservateur de la rate a été rapporté pour la première fois en 1971, à l'Hôpital des enfants de Toronto, sur la base de plusieurs enfants qui avaient évolué favorablement à la suite d'un traumatisme splénique sans intervention **[44]**. Dans l'étude multicentrique publiée par un trauma center pédiatrique des USA **[45]**, il n'a été réalisé que 21 laparotomies pour 500 enfants (0-20 ans) qui présentaient

un traumatisme de rate (11 pour atteintes d'organes creux, 5 pour lésions du pancréas et seulement 5 pour hémorragies spléniques, soit 1% des enfants). Dans les deux dernières décennies, le traitement conservateur du traumatisme splénique fermé a été conduit avec succès chez 85 % à 93% des enfants et pour une proportion grandissante d'adultes.

En cas de décision d'une intervention chirurgicale d'emblée, une splénectomie totale est raisonnable lorsque la rate est très lésée et présente des signes d'hémorragie active (stade IV-V) chez un patient de plus de 55 ans, car le taux de sauvetage est alors très bas. La présence de lésions abdominales associées n'impose une splénectomie que si la rate est le siège d'une hémorragie active. Elle est également indiquée à titre préventif chez le patient polytraumatisé présentant une lésion splénique qui va devoir subir en urgence une chirurgie orthopédique prolongée (par exemple pour une fracture de colonne) avec un positionnement sur la table opératoire rendant impossible une laparotomie en cas de décompensation subite. **[46]**

Les traitements chirurgicaux conservateurs de la rate sont multiples : agents hémostatiques, filet péri-splénique et splénectomie partielle.

Les agents hémostatiques ne sont efficaces que sur les lésions spléniques les moins sévères (stade I-III). La splénectomie partielle est parfois simple à réaliser si l'anatomie est favorable et lorsque le traumatisme ne concerne qu'un des 2 pôles. Elle doit laisser en place au moins 25% et idéalement 50% du parenchyme splénique, avec un flux artériel suffisant, pour permettre une fonction immunologique correcte. La section de la rate est réalisable par l'application d'une pince automatique **[47-48]**. Le filet périsplénique est une prothèse résorbable qui contient un système de bourses concentriques permettant, une fois la rate mobilisée et les caillots évacués, de réaliser une compression hémostatique respectant le pédicule. Il est souvent nécessaire d'ajouter des points en X sur la prothèse pour bien la

resserrer. Dans des mains expérimentées, les résultats immédiats du traitement par prothèse sont comparables à ceux de la splénectomie totale.

Le traitement non-opératoire du traumatisme splénique fermé est actuellement l'option privilégiée chez l'enfant et chez l'adulte, s'il peut être réalisé de façon sûre. De ce fait, le challenge pour le praticien est d'appréhender les risques du traitement opératoire et non-opératoire du traumatisme fermé de la rate, afin de développer des critères permettant de définir la meilleure attitude thérapeutique pour le patient.

ANATOMIE DE LA RATE

La rate prend son origine, pendant le développement fœtal, des cellules mésodermiques du côté gauche du mésogastre. Le développement embryologique de la rate à proximité du pancréas, dans le mésogastre postérieur, explique d'une part la relation anatomique entre le pancréas et la rate et, d'autre part, la relative facilité de mobilisation de ces deux organes après clivage des attaches latérales et postérieures. C'est à la naissance que la rate est la plus large proportionnellement au reste du corps. Cependant, elle est immunologiquement immature, ne contenant que peu de follicules lymphoïdes, vides de centres germinaux. La rate augmente de 3x son poids durant la première année de vie, atteignant son maximum lors de la puberté. La masse splénique diminue ensuite de 25% pour se stabiliser à un poids oscillant entre 100gr et 250gr **[49-50]**. La rate contient à ce moment-là 25% de la masse lymphoïde du corps entier. La capsule de la rate chez l'enfant semble être plus épaisse que chez l'adulte, avec une tendance à moins se rompre **[16]**. Le parenchyme splénique chez l'enfant contient également plus de muscle lisse.

La rate est au contact du diaphragme au niveau supérieur, de l'estomac médialement, du rein et de la surrénale gauche postérieurement, du côlon inférieurement et de la paroi thoracique latéralement. Il existe plusieurs ligaments fixant avec la rate : gastro-splénique, spléno-rénal, spléno-phrénique, spléno-colique et pancréatico-splénique. La mobilité de la rate est déterminée par la laxité de ces ligaments et la longueur des vaisseaux spléniques au-delà de la queue du pancréas **(figures 1-2)**.

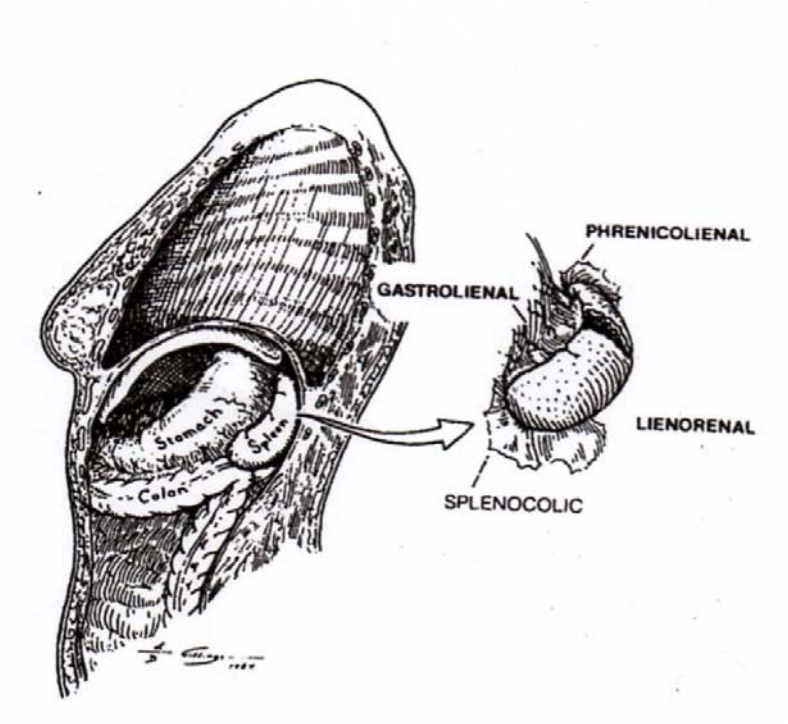

Fig. 1 : *Anatomie de la rate avec ses différents ligaments et organes de contact. (Esposito TJ, Gamelli RL. Injury to the spleen. Trauma. McGraw Hill 2000 ;683-713)*

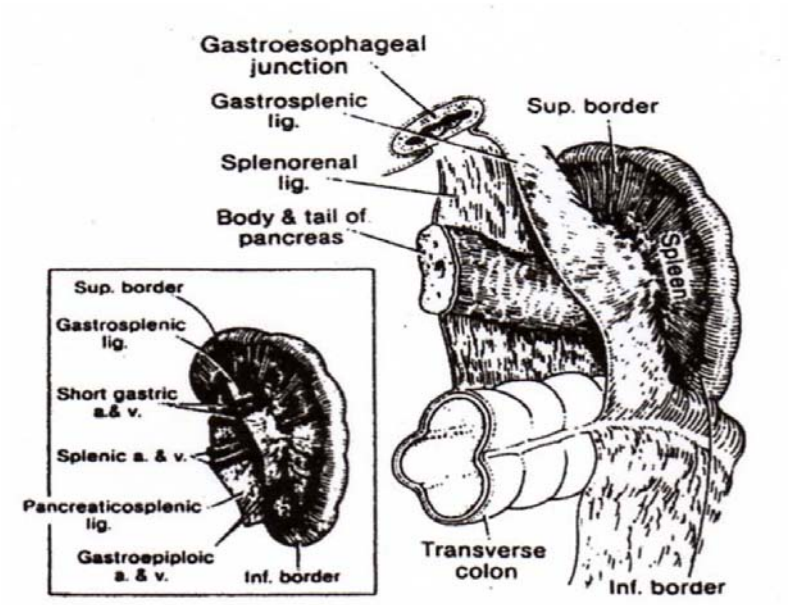

Fig. 2 : *Hile splénique (Skandalakis JE, Colborn GL, Pemberton LB : Surgical anatomy of the spleen : problems in general surgery, Philadelphia, Lippincott 1990, 1-17)*

Cinq pourcent du débit cardiaque circule à travers la rate. L'artère splénique se divise généralement en deux branches polaires. Le réseau sanguin artériel segmentaire se divise par la suite en artères trabéculaires **(figure 3)**.

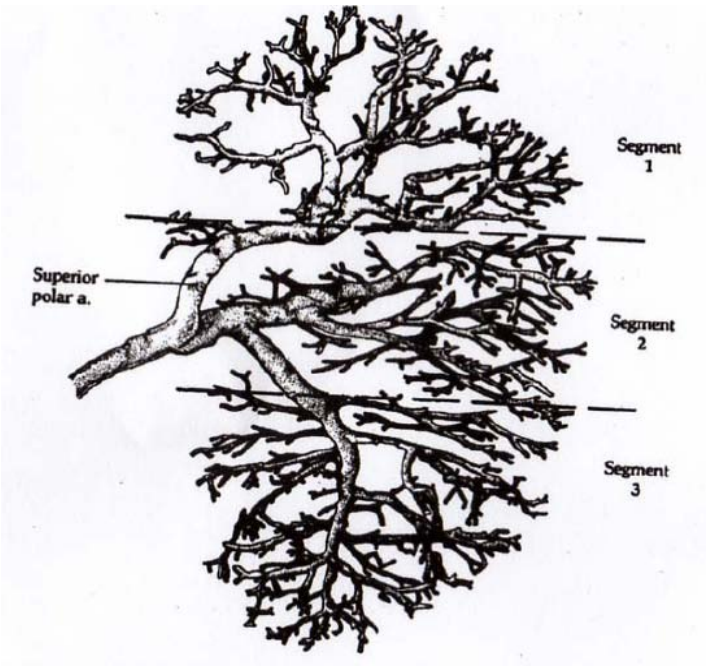

Fig. 3 : *Vascularisation artérielle segmentaire de la rate (Morgenstern L. Splenic repair in partial splenectomy. Mastery of Surgery 1984 ;831)*

Ces vaisseaux pénètrent ensuite la pulpe blanche en tant qu'artères centrales qui sont entourées de lymphocytes, de macrophages et de plasmocytes. Le sang passe de la pulpe blanche à travers la zone marginale et, ensuite, pénètre dans les sinus veineux de la pulpe rouge.

Sur la base d'artériographies pratiquées sur des cadavres, on observe que la rate possède un réseau sanguin segmentaire. Ainsi, en cas de rupture splénique survenant le long des vaisseaux segmentaires, sans les croiser, il ne devrait se produire qu'une hémorragie minime. On devrait s'attendre à une guérison complète sans infarcissement splénique secondaire **[49-**

52]. Cependant, en cas de lésion splénique qui croise les vaisseaux segmentaires, avec déchirure de ceux-ci, on s'attendra à une importante hémorragie avec risque d'infarcissement distal.

L'artère splénique est supra-pancréatique dans 95% des cas et rétro-pancréatique dans 5% des cas. La grande majorité des rates (86%) présentent deux lobes primaires : supérieur et inférieur. Douze pourcent des rates présentent un lobe accessoire. Généralement, l'artère lobaire supérieure alimente les segments 1 et 2 ; l'artère polaire inférieure ou l'artère lobaire accessoire alimentent les segments 3 et 4 (si la rate possède 4 segments) ou le segment 5 (si la rate possède 5 segments). Nonante-quatre pourcent des rates possèdent 3 à 5 artères segmentaires: 17% ont 3 artères segmentaires, 53% ont 4 artères segmentaires et 24% ont 5 artères segmentaires. Six pourcent des rates ont 6 segments ou plus (figure 4). L'artère splénique et les artères lobaires sont accompagnées par leurs veines respectives. Un plan relativement avasculaire est retrouvé entres les lobes et les segments.

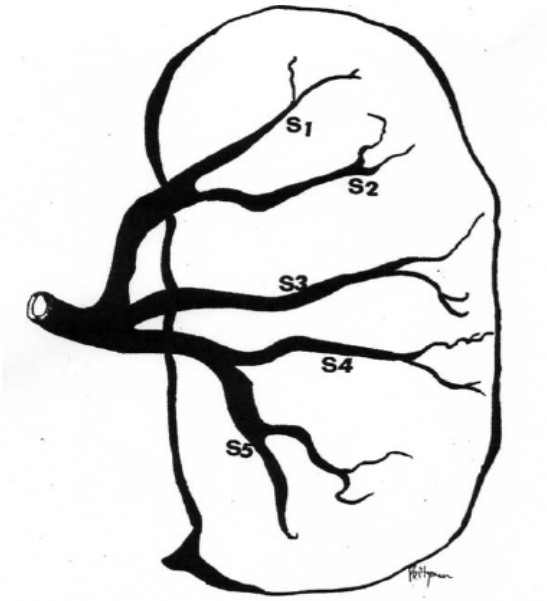

Fig. 4 : La rate possède 3 à 5 segments (S1 à S5), du pôle supérieur au pôle inférieur.

Liu et al **[51]** ont décrit 3 zones pour la vascularisation intra-splénqiue : la zone périphérique (10-15mm d'épaisseur), la zone intermédiaire (10-15mm d'épaisseur) et la zone hilaire (5-10mm d'épaisseur). La région périphérique contient les artérioles terminales et les veinules (0.1-0.5mm de diamètre). La zone intermédiaire contient les artères et veines segmentaires et sous-segmentaires (0.6-1mm). La région hilaire contient généralement les vaisseaux lobaires et segmentaires (figure 5).

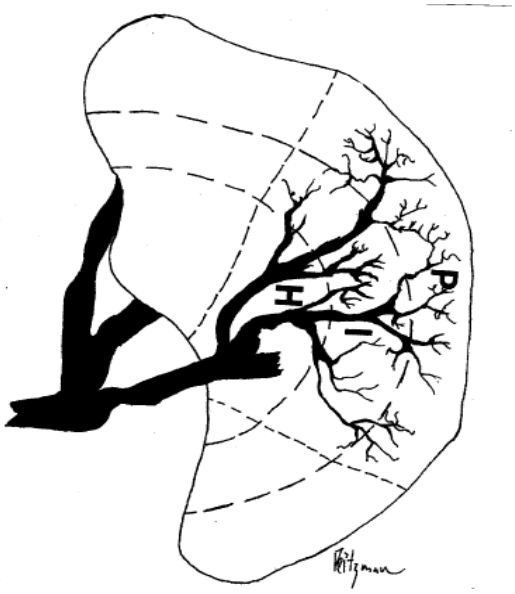

Fig. 5 : 3 zones : P=périphérique, I=intermédiaire, H=hilaire

La compréhension du réseau sanguin lobaire et segmentaire est essentielle pour pouvoir pratiquer une lobectomie ou une segmentectomie splénique, dans le but de sauver partiellement une rate lésée. La séquence pour une telle procédure inclut une mobilisation complète de la rate, une ligature sélective des vaisseaux du lobe ou du segment lésé, une transsection du parenchyme splénique et une hémostase de la tranche de section. La moitié de la masse splénique doit être conservée pour préserver la fonction immunologique de la rate.

FONCTION DE LA RATE

La fonction de la rate a été longtemps débattue à travers les siècles. Ce n'est qu'au cours des derniers siècles que des études scientifiques expérimentales ont pu élucider le rôle de la rate, pour ce qui est de sa fonction physiologique dans le corps humain. Ainsi, Vesalius établit la relation entre la rate et la vascularisation viscérale **[49,50]**. Les avancées sur l'anatomie splénique par Malpighi et Henry Gray ont grandement contribué à faire progresser les connaissances sur la fonction splénique, avec l'association entre la structure et la fonction de la rate. La rate est impliquée dans l'hématopoïèse, dans la fonction immunitaire et dans la protection contre les organismes circulants infectieux ou tumoraux.

1. Hématopoïèse

La rate a une importante fonction hématopoïétique pendant le développement fœtal. À partir de la sixième semaine de vie intra-utérine, des précurseurs érythrocytaires sont présents dans la rate. Dès le cinquième mois de gestation, la moelle osseuse assume le rôle d'hématopoïèse et normalement il ne reste plus de fonction hématopoïétique significative dans la rate. Chez l'adulte, l'hématopoïèse extra-médullaire dans la rate est pathologique. **[53,54]**

2. Filtration sanguine

L'architecture splénique et son système de circulation sanguine unique sont intimement liés à la fonction splénique. La pulpe rouge correspond à 75% du volume de la rate et consiste en des cordons qui forment un vaste filtre formé de fibroblastes, de fibres de collagène, de macrophages et de lymphocytes. Ces cordons sont remplis de larges sinus à paroi très fine qui sont tapissées de cellules endothéliales allongées. Approximativement 90% du flux sanguin

splénique (300 ml/min ou 5% du débit cardiaque) passe par la pulpe rouge, est filtré à travers les cordons spléniques et se presse à travers les petits pores pour rejoindre la circulation veineuse efférente (figure 6). Les globules rouges âgés, qui sont plus grands, ne peuvent pas passer les pores et sont ainsi séquestrés et digérés par les macrophages. Cette fonction de filtration est importante pour maintenir la fonction et la morphologie des érythrocytes. La rate permet ainsi la réparation ou la destruction des globules rouges déformés ou âgés. La rate permet de détruire les corps de Howell-Joly, les corps de Heinz et les corps de Pappenheimer qui persistent en cas de splénectomie. Les macrophages interviennent également dans le recyclage du fer par dégradation de l'hémoglobine **[53-55 ;69]**

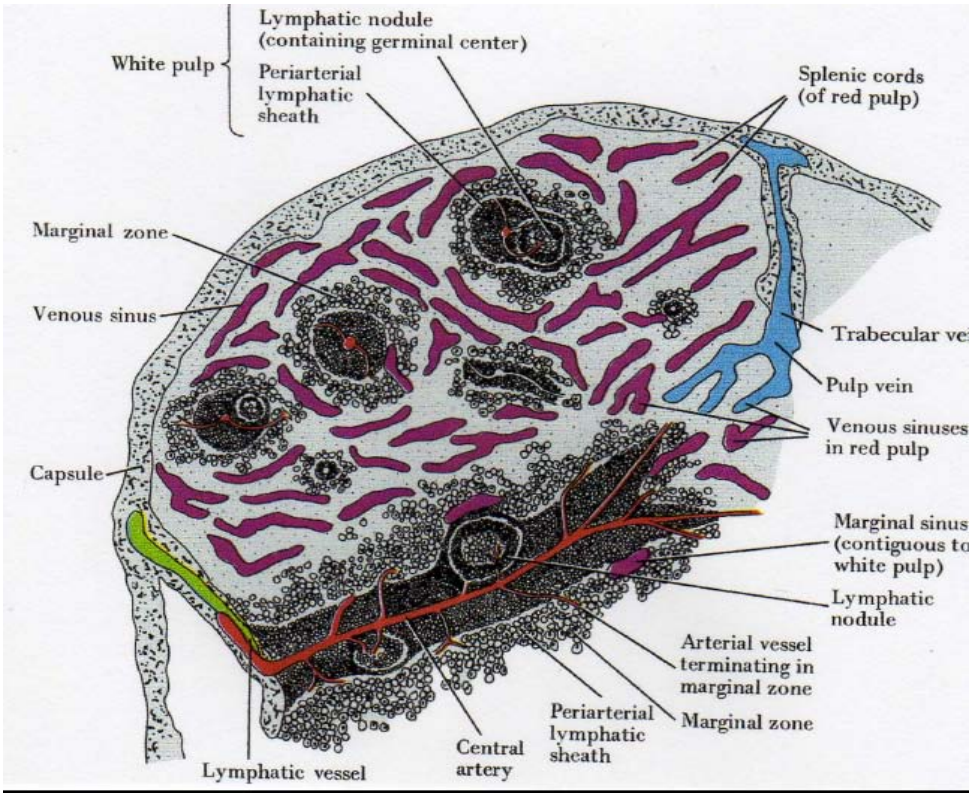

Fig. 6 : Système de filtration de la rate (pulpe blanche, zone marginale et pulpe rouge)

3. Fonction immunitaire

Une importante fonction de la rate est le maintien de la fonction immunitaire et la défense contre certains types d'agents infectieux. Il est bien établi que les patients splénectomisés sont significativement plus à risque de présenter le « overwhelming post-splenectomy infection » comparativement à la population normale. La pulpe blanche est organisée comme un ganglion lymphatique avec un compartiment de lymphocytes B et un compartiment de lymphocytes T entourant les vaisseaux artériels. La pulpe blanche est contrôlée par des chémokines spécifiques qui attirent les lymphocytes B et T dans leur zone spécifique. Les lymphocytes B sont attirés vers les follicules de lymphocytes B par le CXC chemokine ligand (CXCL13), alors que les lymphocytes T sont dirigés vers la zone des lymphocytes T par le CC chemokine ligand 19 et 21 (CCL19 et CCL 21) produit par les cellules dendritiques.

La migration continuelle des cellules hématopoïétiques du sang vers les organes lymphoïdes permet à ces cellules de rechercher les pathogènes et les anticorps. Dans la rate, la zone marginale est une zone importante de passage des cellules qui quittent le sang vers la pulpe blanche. Cette zone marginale contient deux types de macrophages spécifiques :

- Macrophages de la zone marginale : caractérisés par l'expression du C-type lectine (SIGNR1) et du récepteur MARCO

- Macrophages métallophiliques de la zone marginale : caractérisés par l'expression de la molécule SIGLEC1.

Ces protéines de surface sont impliquées dans la capture et la clearance des virus et des bactéries (Streptocoque, Méningocoque, E.Coli, virus). **[53-54 ;69]**

4. Réservoir

La rate peut servir de réservoir pour les globules rouges et les plaquettes. En effet, la rate peut entreposer 30% des plaquettes circulantes qui peuvent être relâchées en cas de stimulation adrénergique. Cette action est due à la contractilité des pores de la pulpe rouge qui peuvent ainsi retenir les globules rouges. **[53]**

MATÉRIEL ET MÉTHODES

Nous avons revu de façon rétrospective les dossiers de tous les patients adultes (>16 ans) qui ont présenté un traumatisme fermé de la rate pris en charge entre le 1er janvier 1997 et le 31 octobre 2006 dans le Département de Chirurgie des Hôpitaux Universitaires de Genève. Les patients ont été séparés selon le type de prise en charge : opératoire ou non-opératoire. Le groupe I a été défini comme étant les patients qui ont bénéficié d'une laparotomie en urgences, dans les 6 heures suivant leur admission aux urgences. Le groupe II représente les patients qui ont bénéficié d'un traitement non-opératoire avec succès. Le groupe III représente les patients qui avaient été admis aux soins intensifs avec le diagnostic de traumatisme fermé de la rate pour une prise en charge non-opératoire initiale qui ont nécessité par la suite une laparotomie. De plus, les patients qui ont bénéficié d'une embolisation radiologique ont été considérés comme ayant eu un traitement conservateur. Des données rétrospectives détaillées ont été récoltées pour chacun des patients admis pour traumatisme fermé de la rate. Ces données incluaient l'âge, le sexe, le mécanisme de la lésion, la tension artérielle systolique et le rythme cardiaque mesurés aux urgences lors de l'admission. Les lésions associées ont été documentées et classées en fonction du système atteint (abdominal, thoracique, neurologique et orthopédique) (tableau 1).

Abdominal	Thoracique	Neurologique	Orthopédique
Fracture hépatique **Fracture rénale** **Perforation gastro-intestinale** **Fracture pancréatique** **Lésion aortique**	**Contusion pulmonaire** **Contusion cardiaque** **Pneumothorax** **Hémothorax** **Fracture >3 côtes** **Lésion aortique**	**Contusion cérébrale** **Hématome sous-dural** **Hématome épidural** **Hémorragie sous-arachnoïdienne**	**Fracture pelvis** **Fracture fémur** **Fracture tibia** **Fracture humérus** **Fracture colonne vertébrale**

Tableau 1 : Critères de lésions associées

Les valeurs biologiques d'entrée ont également été collectées : hémoglobine, plaquettes, créatinine, Quick. Les tests diagnostics radiologiques permettant d'établir le diagnostic de lésion splénique incluaient le CT-Scan et l'ultrason. Le stade des lésions spléniques a été déterminé selon le « American Association for the Surgery of Trauma Organ Injury Scale » (version 1994) **[56]** (tableau 2) en fonction des informations obtenues soit sur le rapport du CT-Scan, soit sur le compte-rendu opératoire.

Stade	Lésion	Description
I	Hématome	Sous-capsulaire, non-expansif, <10% de la surface.
	Lacération	< 1cm de profondeur du parenchyme, pas de saignement actif.
II	Hématome	Sous-capsulaire, non-expansif, 10-50% de la surface ; intra-parenchymateux, <5cm de diamètre.
	Lacération	Saignement actif ; 1-3cm de profondeur du parenchyme sans atteinte de vaisseaux trabéculaires.
III	Hématome	Sous-capsulaire, >50% de la surface ou expansif ; hématome sous-capsulaire rupturé avec saignement actif ; hématome intraparenchymateux de >5cm ou expansif.
	Lacération	>3cm de profondeur ou atteinte de vaisseaux trabéculaires.
IV	Hématome	Hématome intra-parenchymateux rupturé avec saignement actif.
	Lacération	Lacération atteignant les vaisseaux segmentaires ou hilaires avec dévascularisation majeure (>25% de la rate).
V	Lacération	Rate complètement avulsée
	Vaisseaux	Lésions vasculaires hilaires avec rate dévascularisée

Tableau 2 : « American Association for the Surgery of Trauma Organ Injury Scale » (1994)

Les données obtenues de l'ultrason incluaient la visibilité de la lésion splénique et la présence de liquide libre. Les données obtenues du CT-Scan incluaient le stade de la lésion splénique,

la quantité d'hémopéritoine, la présence d'une extravasation artérielle ou d'un pseudo-anévrisme. L'hémopéritoine a été quantifié en fonction du CT-scan ou selon les informations du compte-rendu opératoire. Un hémopéritoine minime correspondait à la présence de sang péri-splénique ou dans l'espace de Morrison. Un hémopéritoine modéré était évoqué en présence de sang dans les gouttières para-coliques ou péri-hépatique. Un hémopéritoine majeur correspondait à la présence de sang jusque dans le petit bassin. Le type d'intervention pratiqué (splénectomie ou splénorrhaphie) a également été collecté ainsi que les complications post-opératoires. En cas d'échec du traitement conservateur, l'indication de l'intervention était documentée. Finalement, la durée de séjour aux soins intensifs et la durée d'hospitalisation ont été recueillies.

Nous avons initialement comparé les patients qui ont bénéficié d'une laparotomie en urgence avec, d'une part, les patients qui ont bénéficié d'un traitement non-opératoire avec succès et d'autre part les patients qui ont présenté un échec du traitement non-opératoire. Par la suite, pour évaluer les critères d'échec du traitement non opératoire, nous avons comparé les patients qui avaient bénéficié avec succès d'un traitement non-opératoire et les patients qui ont présenté un échec du traitement non-opératoire.

Toutes les données ont été classées et analysées en utilisant les logiciels Excel 2003 et Statistica 6.0 (Statsoft, Inc : Tulsa, OK, USA). Les variables quantitatives ont été exprimées en médianes. Les résultats ont été considérés comme significatifs pour une valeur de $p<0.05$.

RÉSULTATS

Un total de 190 patients a été admis au Service des Urgences des Hôpitaux Universitaires de Genève entre le 1 janvier 1997 et le 30 octobre 2006 avec un diagnostic de traumatisme fermé de la rate. L'âge médian était de 33 ans (16 à 98 ans). Il y avait une prédominance masculine avec une répartition f/h de 1 / 2.6. On remarque que, durant la période étudiée, la prise en charge non-opératoire reste stable, avec un pic en 2001 où l'on atteint plus de 60% de traitement conservateur (tableau 3).

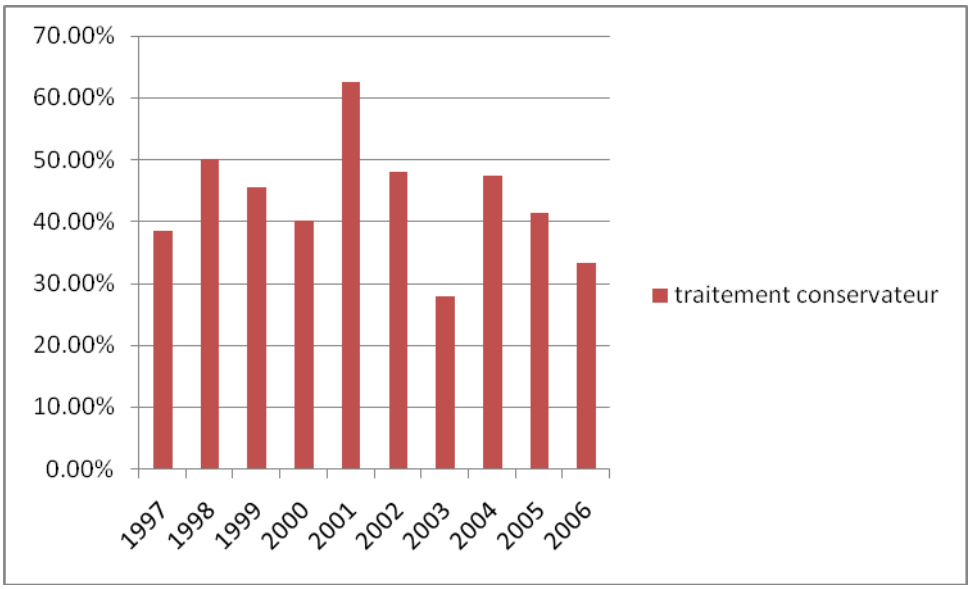

Tableau 3 : Pourcentage de traitement conservateur au fil des ans

Nous avons divisé les patients qui ont présenté un traumatisme fermé de la rate en 3 groupes : quatre-vingts trois patients ont bénéficié d'une intervention directement après leur passage aux urgences (groupe I). Cent sept patients ont eu une tentative de traitement non-opératoire avec une surveillance clinique aux soins intensifs. Le traitement conservateur a pu être poursuivi avec succès chez 82 patients (groupe II) et 25 patients (groupe III) ont dû nécessiter une laparotomie en raison de l'échec du traitement non-opératoire. Au total, 43.7% des

patients ont bénéficié d'une laparotomie en urgence et 56.3% ont été admis pour un traitement initialement non-opératoire. Sur les patients qui ont initialement bénéficié d'un traitement conservateur, le taux d'échec a été de 23.4% : ces patients ont dû avoir une laparotomie en urgence. Finalement, 43.1% des patients ont pu avoir avec succès un traitement conservateur et 56.9% (groupe I et III) ont nécessité d'une laparotomie en urgence, immédiate ou différée (graphique 1).

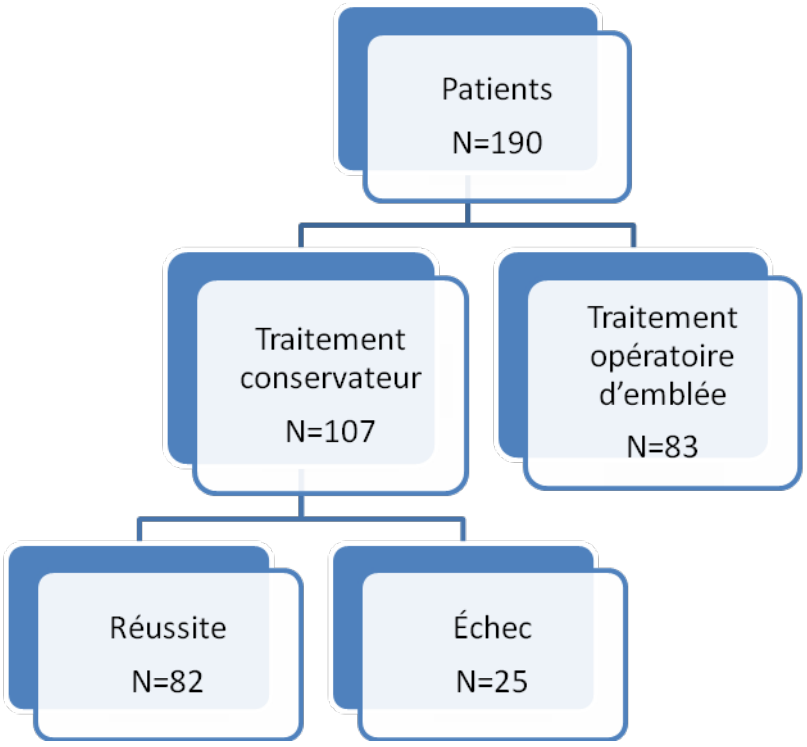

Graphique 1 : Répartition des patients selon leur prise en charge

Le mécanisme de la lésion splénique était dans 38% des cas un accident de moto, dans 24% des cas un accident de voiture, dans 24% des cas une chute accidentelle, dans 6% des cas un accident de sport et dû à une autre cause dans 8% des cas. Le mécanisme lésionnel (tableau 4) n'était pas significativement différent entre les 3 groupes.

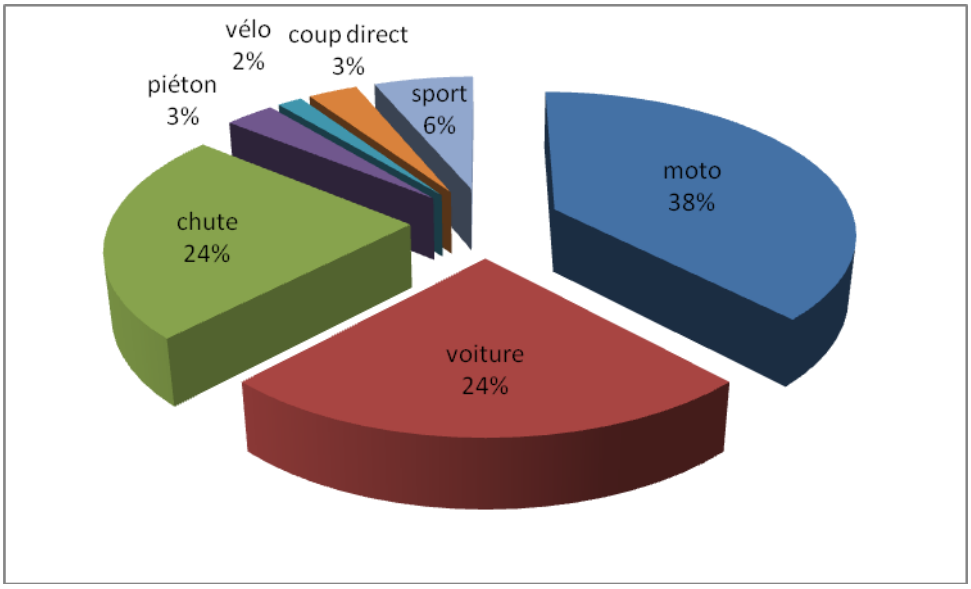

Tableau 4 : Mécanisme de lésion splénique

Les patients qui ont bénéficié d'une laparotomie en urgence à leur admission étaient plus sévèrement blessés comparativement aux patients qui ont eu un traitement conservateur en première intention (tableau 6). Le groupe I présentait de manière significative un rythme cardiaque plus élevé ($p<0.01$), une tension artérielle systolique plus basse ($p<0.01$), une valeur d'hémoglobine d'entrée plus basse ($p<0.01$) et la présence plus fréquente de lésions abdominales, thoracique, neurologique et orthopédique ($p<0.05$) que les patients qui ont bénéficié d'un traitement conservateur initial. Les patients qui ont présenté un échec du traitement conservateur étaient significativement plus âgés que les patients qui ont pu bénéficier d'un traitement conservateur avec succès. La mortalité était plus élevée dans le Groupe I que le Groupe II (14.5% vs 1.2%). La durée du séjour aux soins intensifs et la durée de l'hospitalisation n'étaient pas significativement différentes entre le groupe 1 et le groupe 2 (tableau 5).

Données	**Traitement opératoire d'emblée (n=83) Groupe I**	**Traitement conservateur avec succès (n=82) Groupe II**	**Traitement conservateur avec échec (n=25) Groupe III**
Âge (années) (médiane)	30	32.5	38
Sexe H/F	3.2/1	2.4/1	1.6/1
Rythme cardiaque (bpm) (médiane)	110	80	88
Tension artérielle systolique (mmHg) (médiane)	90	130	130
Hémoglobine d'entrée (g/l) (médiane)	119	138	121
Créatinine d'entrée (mmol/l) (médiane)	95	83	75
Durée soins intensifs (j) (médiane)	3	3	2
Durée hospitalisation (j) (médiane)	12	12	13
Mortalité	14.5%	1.2%	0%

Tableau 5 : Tableau récapitulatif entre les différents groupes

Données	**Traitement opératoire d'emblée (n=83) Groupe I**	**Traitement conservateur avec succès (n=82) Groupe II**	**Traitement conservateur avec échec (n=25) Groupe III**
Lésion abdominale	54.2%	28%	4%
Lésion thoracique	56.6%	42.7%	32%
Lésion orthopédique	42.1%	34.1%	24%
Lésion neurologique	26.5%	10.9%	20%

Tableau 6 : Lésions associées selon la prise en charge du patient

Le diagnostic de lésion splénique traumatique a été posé par ultrason et/ou CT-Scan. Au total, l'ultrason a été pratiqué dans 78.4% des cas. La sensibilité de l'ultrason pour la découverte d'une lésion splénique était de 55%. L'examen a montré du liquide libre dans 88.6% des cas. En comparant les 2 groupes, on constate que les patients du groupe I ont eu un ultrason dans 83% des cas avec visualisation d'une lésion splénique dans 57.9% des cas et de liquide libre dans 100% des cas. Les patients du groupe II ont eu un ultrason dans 74.8% des cas avec visualisation d'une lésion splénique dans 52.5% des cas et de liquide libre dans 78.8% des cas.

Le CT-scan a été pratiqué chez 82.6% des patients admis aux urgences pour un traumatisme splénique. Dans le groupe I, le CT-scan a été pratiqué chez 66.3% des patients. Dans 47.2% des cas, il a été mis en évidence une image de saignement actif. Le groupe II a bénéficié d'un CT-Scan dans 95.3% des cas et il a été mis en évidence une image de saignement actif dans un seul cas. Ce patient a par la suite dû être opéré en raison d'une instabilité hémodynamique ultérieure. Ainsi, tous les patients chez lesquels une image de saignement actif a été mise en évidence, ont bénéficié d'une splénectomie, en urgence ou différée.

Sur les 190 patients qui ont présenté un traumatisme splénique, le stade de la lésion splénique était les suivants: 12.1% pour le stade I, 21.5% pour le stade II, 21.5% pour le stade III, 42.6% pour le stade IV et 2.1% pour le stade V (tableau 7).

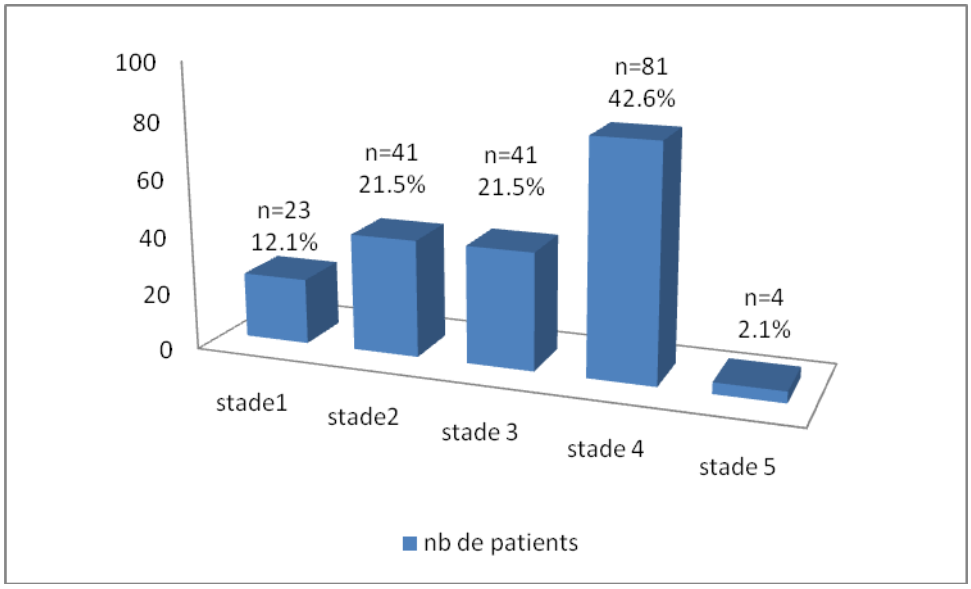

Tableau 7 : Stade des lésions spléniques à l'entrée

La prise en charge initiale a été analysée selon le stade de la lésion splénique : 4.3% des patients avec un stade I, 24.4% avec un stade II, 29.3% avec un stade III, 69.1% avec un stade IV et 100% avec un stade V ont bénéficié d'une laparotomie en urgence (tableau 8).

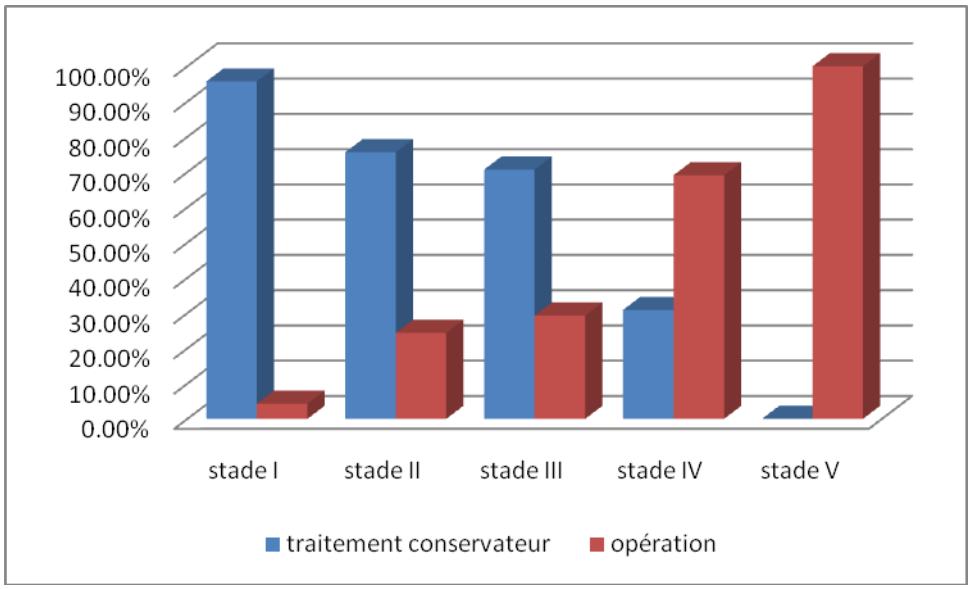

Tableau 8 : Prise en charge initiale selon le stade des lésions spléniques

Sept patients présentaient, sur le CT-Scan d'admission, une image compatible avec un pseudo-anévrisme. Six de ces patients ont eu une artériographie qui a confirmé le pseudo-anévrisme dans trois cas. Deux patients ont bénéficié d'une embolisation du pseudo-anévrisme et, chez un patient, l'embolisation n'a pu être pratiquée en raison de la tortuosité de l'artère splénique. Le patient qui n'a pas eu d'artériographie a finalement été opéré en raison de la taille du pseudo-anévrisme (>2cm).

L'échec du traitement conservateur a été exprimé par le nombre de patients chez lesquels le traitement conservateur a échoué, divisé par le nombre de patient qui ont bénéficié d'un traitement conservateur en première intention. On remarque que le taux d'échec du traitement conservateur augmente graduellement de manière statistiquement significative selon le stade des lésions spléniques : stade I (0%), stade II (22.6%), stade III (27.6%) et stade IV (40%) ($p<0.01$) (Tableau 9).

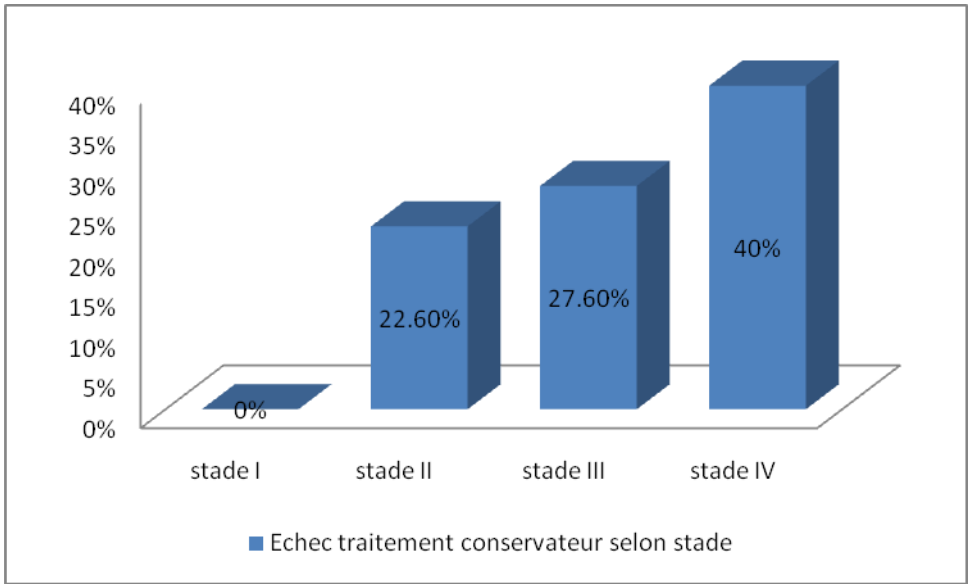

Tableau 9 : Echec du traitement conservateur selon le stade des lésions spléniques ($p<0.01$)

Les indications à la laparotomie chez les patients avec échec du traitement conservateur étaient une hypotension dans 84% des cas, une baisse de l'hémoglobine dans 72% des cas et

un changement sur le CT-Scan de contrôle dans 36% des cas. Le délai médian depuis l'admission jusqu'à l'intervention dans le groupe qui a présenté un échec du traitement conservateur était de 3 jours (1 à 15 jours) (tableau 10).

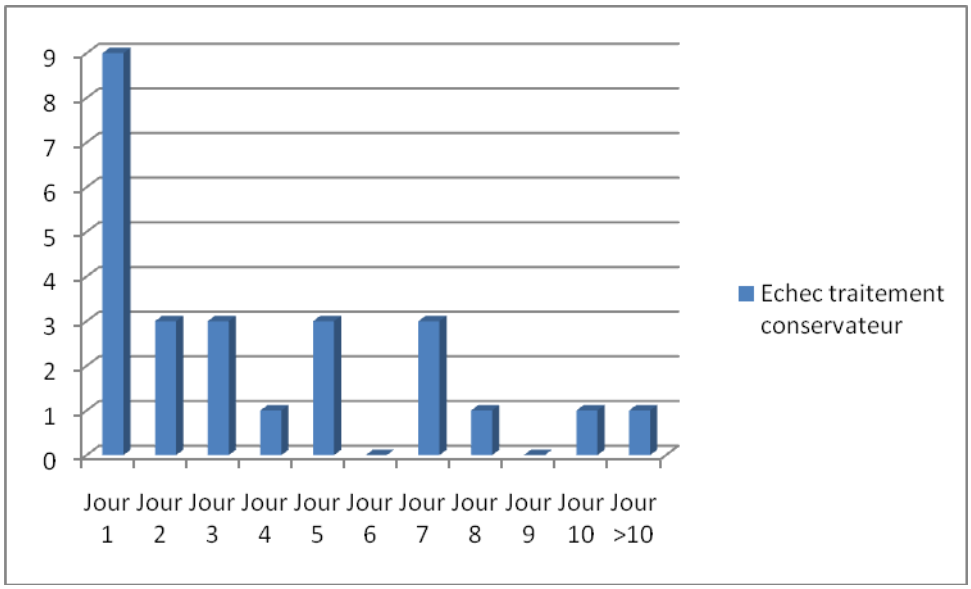

<u>Tableau 10 :</u> Délai depuis l'admission jusqu'à la laparotomie après échec du traitement conservateur (ordonnée : nb de patients)

Grâce au CT-Scan et aux comptes-rendus opératoires, nous avons pu quantifier l'hémopéritoine chez tous les patients qui ont présenté un traumatisme splénique fermé.

76.8% des patients avec un hémopéritoine minime, 54.9% des patients avec un hémopéritoine modéré et 13.3% des patients avec un hémopéritoine majeur ont pu bénéficier d'un traitement conservateur avec succès (tableau 11). A l'inverse, 23.2% des patients avec un hémopéritoine minime, 45.1% des patients avec un hémopéritoine modéré et 86.7% des patients avec un hémopéritoine majeur ont eu besoin d'une laparotomie, en urgence ou différée.

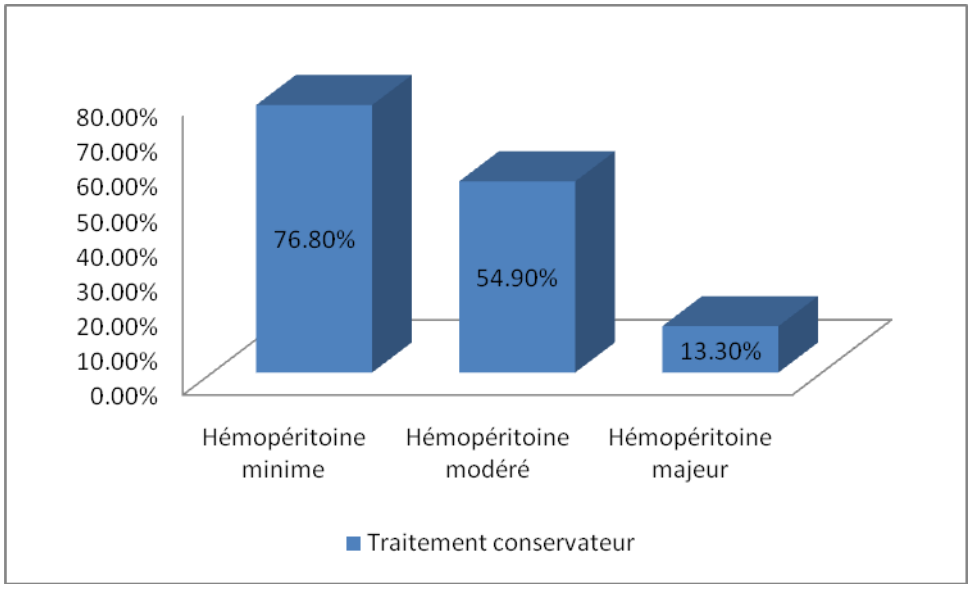

Tableau 11 : Prise en charge non-opératoire avec succès selon la quantité d'hémopéritoine (p<0.01)

Le tableau 12 illustre l'importance de l'hémopéritoine constaté au CT-Scan ou lors de l'intervention en urgence selon le stade de la lésion splénique. Stade I: hémopéritoine minime 69.6%, modéré 13% et majeur 17.4% ; stade II : hémopéritoine minime 34.1%, modéré 36.6% et majeur 29.3% ; stade III : hémopéritoine minime 39%, modéré 31.7% et majeur 29.3%. À partir du stade IV, la tendance s'inverse avec la présence d'un hémopéritoine minime seulement dans 12.3% des cas, modéré dans 20.1% des cas et majeur dans 66.6% des cas. L'importance de l'hémopéritoine est respectivement de 0%, 50% et 50% pour les lésions de stade V. On remarque donc, de manière statistiquement significative, que les stades I, II et III ont plutôt une petite quantité d'hémopéritoine, alors que les stades plus élevés (IV et V) ont plus souvent une grande quantité d'hémopéritoine.

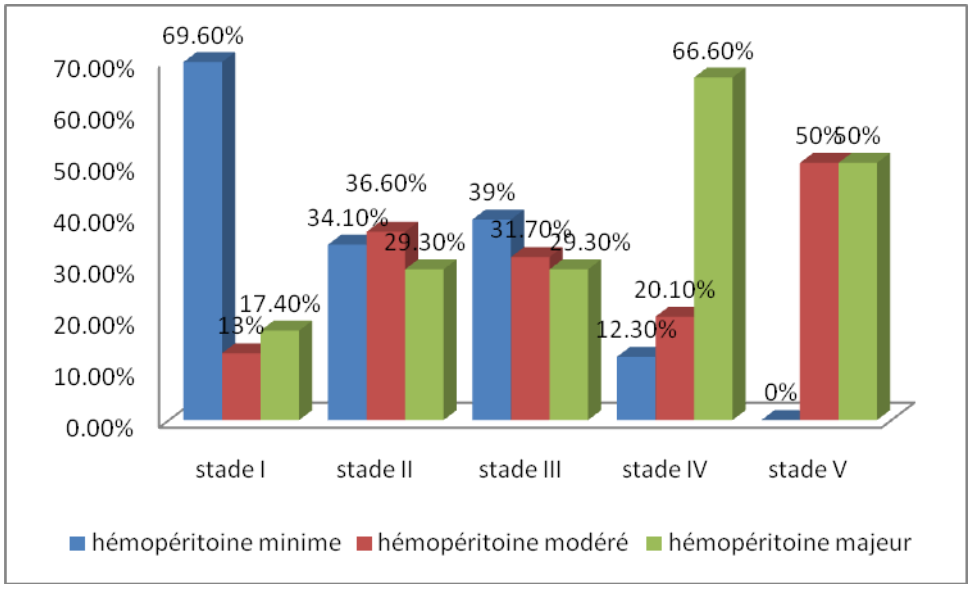

Tableau 12 : Distribution du pourcentage de patients selon le stade de fracture splénique et la quantité d'hémopéritoine (p<0.01)

Sur le tableau 13, on peut voir que lors d'un traitement conservateur réalisé avec succès, la grande majorité des patients présentaient significativement un hémopéritoine minime à modéré.

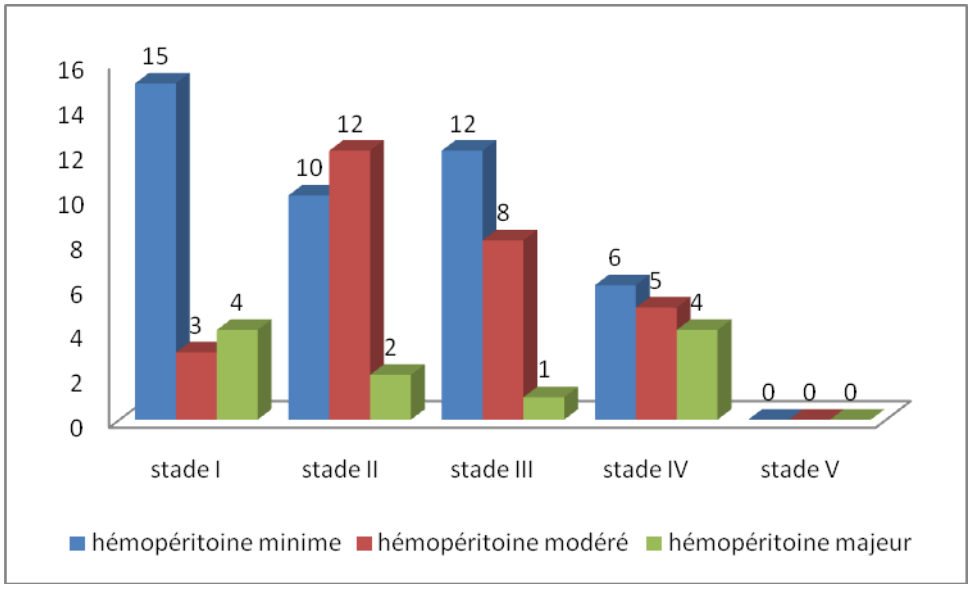

Tableau 13 : Nombre de patients qui ont bénéficié d'un traitement conservateur avec succès en corrélation avec la quantité d'hémopéritoine (p<0.01).

Chez les patients avec échec de traitement conservateur, on remarque que plus la quantité d'hémopéritoine est élevée, plus le risque d'échec augmente. En effet, le taux d'échec est de 10.4% chez les patients avec hémopéritoine minime ayant bénéficié d'un traitement conservateur initial. Ce chiffre monte à 22.2% en cas d'hémopéritoine modéré et jusqu'à 47.8% en cas d'hémopéritoine majeur (tableau 14).

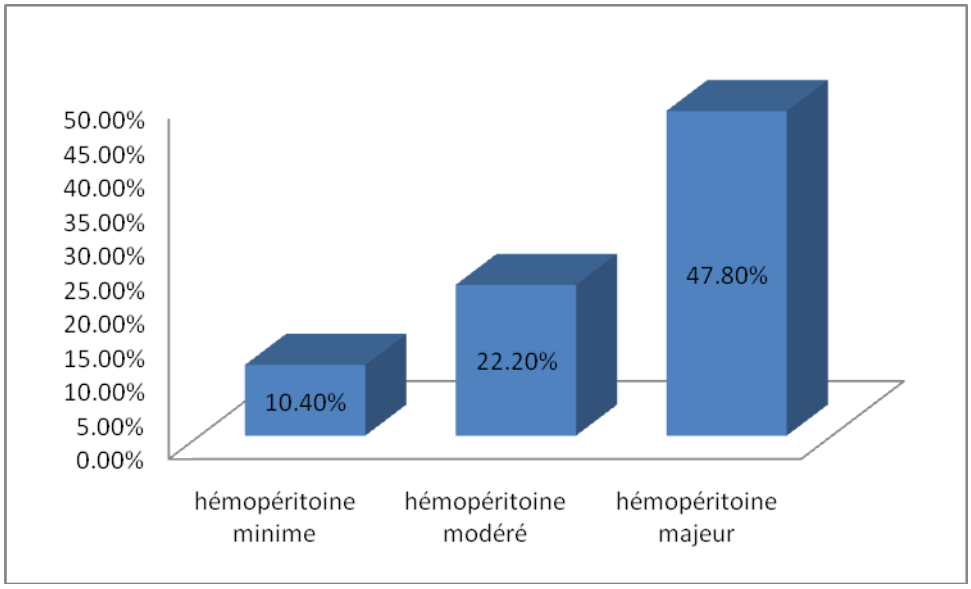

Tableau 14 : Pourcentage d'échec de traitement conservateur selon la quantité d'hémopéritoine

La prise en charge des lésions spléniques chez les patients qui ont bénéficié d'une laparotomie en urgence consistait en une splénectomie dans 91.6% et une splénorraphie dans 8.4%. La prise en charge des lésions spléniques chez les patients pour lesquels le traitement conservateur a échoué, consistait en une splénectomie dans 92% et une splénorraphie dans 8%. Les complications post-opératoires ont consisté en 9 fistules pancréatiques de résolution spontanée, 3 collections de la loge splénique nécessitant un drainage sous CT-Scan et 23 complications pulmonaires (atélectases, pneumonie, épanchements pleuraux).

DISCUSSION

Le risque de développer un « overwhelming post-splenectomy infection » (OPSI) ainsi que les risques de complications infectieuses péri-opératoires chez les patients splénectomisés, incitent actuellement le médecin à pratiquer un traitement conservateur chez le patient avec traumatisme fermé de la rate **[3,7-10]**. La splénorraphie a été initialement proposée pour diminuer l'incidence des splénectomies, mais cette intervention est parfois difficilement réalisable en situation d'urgence et est techniquement difficile, avec nécessité d'une grande expérience de l'anatomie de la rate **[2-6,8,19,26]**. La prise en charge non-opératoire du traumatisme fermé de la rate est clairement devenue le « gold standard » pour la population pédiatrique. En effet, 75% à 93% des enfants présentant un traumatisme fermé de la rate peuvent bénéficier d'un traitement conservateur avec succès **[16,17]**. Depuis 15 ans, la proportion de patients adultes qui ont bénéficié d'un traitement conservateur a considérablement augmenté **[16-19,23,27]**. Plusieurs études ont montré qu'une attitude conservatrice pouvait être envisagée chez approximativement 60% des patients avec un traumatisme fermé de la rate. Dans ce groupe de patients, le taux d'échec du traitement conservateur était d'environ 8-10% **[11,16-17,23,57-60]**. Les indications à une prise en charge non opératoire sans risque et les taux de succès attendus du traitement conservateur des traumatismes spléniques sont cependant encore sujets à discussion.

Plusieurs paramètres cliniques et biologiques ont clairement été identifiés dans la littérature comme devant inciter à une prise en charge opératoire d'emblée. Il s'agit de l'hypotension, de la tachycardie, de la chute d'hémoglobine, de la coagulopathie et de la nécessité de multiples transfusions **[17,21]**. Dans notre série **(tableau 5)**, l'hypotension, la tachycardie et la chute d'hémoglobine étaient également retrouvés de manière significative dans le groupe des

patients avec prise en charge chirurgicale immédiate comparativement au groupe des patients traités conservativement. Il n'y avait en revanche pas de différence entre les deux groupes en ce qui concerne la coagulopathie. Le nombre de transfusions n'a pas pu être évalué dans notre série en raison de données difficiles à collecter rétrospectivement. Dans notre série, nous avons également mis en évidence le taux plus élevé de prise en charge chirurgicale en cas de lésions d'autres organes associées (tableau 5). Plusieurs séries constatent également qu'un score ISS (Injury Severety Score) élevé est significativement associé à une incidence plus élevée de prises en charge opératoires d'emblée **[16-17, 23,27]**. L'incidence de la prise en charge opératoire est donc finalement assez logiquement associée à la sévérité des lésions du patient. De plus, dans notre étude, un stade élevé de la lésion splénique et une quantité importante d'hémopéritoine étaient associés avec une prise en charge chirurgicale d'emblée. Le saignement actif visualisé au CT était un signe important pour la décision opératoire, puisque dans notre étude tous les patients chez lesquels un saignement actif était visible ont bénéficié d'une intervention (26 patients en urgence, 1 patient après échec du traitement conservateur).

L'importance des découvertes au CT-Scan pour définir le risque d'échec du traitement conservateur est en revanche plus controversée dans la littérature **[17,21]**. En effet, les premiers guidelines de la « EAST » (Eastern Association for the Surgery of Trauma) en 2000 **[19]** proposaient sur la base d'évidences de classe II et III que « la prise en charge du traumatisme fermé hépatique et splénique chez un patient hémodynamiquement stable est raisonnable ». De plus, le document rajoutait « quelques soient le stade de la lésion splénique et la quantité d'hémopéritoine documentés sur le CT-Scan, cela ne prédisait pas l'évolution du traitement conservateur ». Certains auteurs ont en effet pu confirmer ces guidelines **[18-19,24-25]**. Cependant, ces observations sont contraires aux observations d'autres auteurs qui ont

rapporté que l'échec du traitement conservateur est associé à la quantité d'hémopéritoine et au stade de la lésion splénique **[13,16,17,20,22]**. La « EAST » **[58]** a pratiqué une nouvelle étude rétrospective multi-institutionnelle, regroupant 27 centres de traumatologie avec un collectif de 1488 patients, qui a montré que le taux d'échec du traitement conservateur était associé d'une part à un stade de lésion splénique élevé et d'autre part à la quantité d'hémopéritoine. En effet, le taux d'échec du traitement opératoire augmentait progressivement de façon significative en fonction du stade de la lésion splénique : 4.8% des patients avec un stade I, 9.5% avec un stade II, 19.6% avec un stade III, 33.3% avec un stade IV et 75% avec un stade V. Dans notre série, on remarque de manière significative le même phénomène avec une augmentation progressive de l'échec du traitement conservateur selon le stade de la lésion splénique : 0% avec un stade I, 22.6% avec un stade II, 27.6% avec un stade III et 40% avec un stade IV. Tous nos patients avec un stade V ont bénéficié d'une laparotomie en urgence. Dans l'étude multi-institutionnelle, il y avait une différence significative entre la quantité d'hémopéritoine et le taux d'échec du traitement conservateur. En effet, 19.9% des patients avec un hémopéritoine minime ont présenté un échec du traitement conservateur, alors que ce taux augmentait à 49.4% en cas d'hémopéritoine modéré et jusqu'à 72.6% en cas d'hémopéritoine majeur. Dans notre série, comme on peut le voir sur le tableau 14, le taux d'échec du traitement conservateur augmente également selon la quantité d'hémopéritoine.

L'embolisation splénique par voie artérielle a connu un essor important ces dernières années **[62-64]**. Les indications à l'embolisation radiologique de la rate varient selon les équipes **[61]**: Dans notre service, l'embolisation est actuellement indiquée en cas de découverte d'un pseudo-anévrisme artériel sur le CT-Scan d'entrée ou le CT-Scan de contrôle à distance de l'accident.

L'embolisation peut être proposée dans les situations suivantes:

- découverte d'un pseudo-anévrysme **[65,66]**, stade de rupture splénique III-V et présence d'un hémopéritoine majeur **[63]**, transfusion active **[67]**, nécessité d'une intervention orthopédique en urgence, visualisation au CT- Scan d'une extravasation de produit de contraste **[62]**.

L'embolisation radiologique présente différents inconvénients:

1- Nécessité de posséder une salle de radiologie interventionnelle et présence d'un radiologue de garde, durée importante de la procédure faisant courir au patient un risque de choc hémorragique irréversible pendant le transfert ou le geste radiologique.

2- La préservation de la fonction immunitaire de la rate n'est pas encore évaluée actuellement.

3-Les complications sont nombreuses, pouvant atteindre jusqu'à 20% dans certaines séries **[67,68]** (Complications précoces : persistance de l'hémorragie, douleurs importantes, migration des coils, thrombose ou plaie du site d'accès artériel ; Complications tardives: insuffisance rénale, abcès et nécrose de la rate, kyste persistant).

Haan **[63]** rapporte une série de 140 patients présentant un traumatisme splénique qui ont bénéficié d'une embolisation radiologique par différentes techniques (coils proximaux ou embolisation supra-sélective). Les complications spécifiques de l'embolisation ont été 6 abcès spléniques (4%), une hémorragie persistante dans 11% des cas et un cas de plaie de l'artère fémorale, soit un taux global de complication de 20%. Le taux de sauvetage de rate était de 93% pour les patients avec un stade lésionnel II ou III et de 83% pour les stades IV ou V.

Théoriquement, le traitement le plus adéquat d'une lésion splénique traumatique est la prise en charge non-opératoire ou une chirurgie conservatrice de la rate pour éviter les problèmes d'OPSI et de complications infectieuses post-opératoires. Néanmoins, les patients qui bénéficient d'une laparotomie en urgence dans notre série ont 9 fois sur 10 une splénectomie

par rapport à la splénorraphie. Le faible taux de splénorraphie peut s'expliquer d'une part par la difficulté technique de l'intervention en situation d'urgence, chez un patient qui saigne activement, et d'autre part par notre collectif limité et le peu d'habitude des chirurgiens face à cette technique.

CONCLUSION

Les lésions spléniques traumatiques se produisent généralement lors d'un traumatisme fermé chez l'enfant ou chez l'adulte. Avec l'avènement de la splénectomie au début du 20ème siècle, la splénectomie était initialement la seule option thérapeutique envisagée. A la lumière des connaissances anatomiques de la rate et en raison de la survenue d'infection dont l'issue est fatale (OPSI), le traitement conservateur de la rate est apparu. Notre travail suggère d'une part que la prise en charge initiale opératoire d'un traumatisme splénique est dictée par le status hémodynamique du patient, les lésions associées, le stade de la lésion splénique et la quantité d'hémopéritoine. D'autre part, en cas de prise en charge non-opératoire, différents facteurs radiologiques tels que le stade de la lésion splénique et la quantité d'hémopéritoine peuvent aider à estimer les chances de succès d'un traitement conservateur.

RÉFÉRENCES

[1] McAnena, O. J., Moore, E. E., Marx, J. A.: Initial evaluation of the patient with blunt abdominal trauma. Surg Clin North Am 1990, 70: 495,

[2] Cogbill TH, Moore EE, Jurkovich GJ, et al. Nonoperative management of blunt splenic trauma: a multicenter experience. J Trauma. 1989; 29: 1312–1317.

[3] Lucas CE. Splenic trauma. Ann Surg. 1991; 213: 98–112.

[4] Longo WE, Baker CC, McMillen MA, Modlin IM, Degutis LC, Zucker KA. Nonoperative management of adult blunt splenic trauma: criteria for successful outcome. Ann Surg. 1989; 210: 626–629.

[5] Traub AC, Perry JF. Injuries associated with splenic trauma. J Trauma 1981;21:840-847.

[6] Koury HI, Peschiera JL, Welling RE. Non-operative management of blunt splenic trauma: a 10-year experience. Injury. 1991; 22: 349–352.

[7] Coburn MC, Pfeifer J, DeLuca FG. Nonoperative management of splenic and hepatic trauma in the multiply injured pediatric and adolescent patient. Arch Surg. 1995; 130: 332–338.

[8] Feliciano PD, Mullins RJ, Trunkey DD, Crass RA, Beck JR, Helfand M. A decision analysis of traumatic splenic injuries. J Trauma. 1992;33:340-348.

[9] Pachter HL, Spencer FC, Hofstetter SR, Liang HG, Hoballah J, Coppa GF. Experience with selective operative and nonoperative treatment of splenic injuries 193 patients. Ann Surg. 1990; 211: 583–591.

[10] Green JB, Shackford SR, Sise MJ, Fridlunf P. Late septic complications in adults following splenectomy for trauma: a prospective analysis in 144 patients. J Trauma 1986;29:999-1004.

[11] Brasel KJ, DeLisle CM, Olson CJ, Borgstrom DC. Splenic injury: trends in evolution and management. J Trauma. 1998; 44: 283–286.

[12] Lally KP, Rosario V, Mahour GH, Wooley MM. Evolution in the management of splenic injury in children. Surg Gynecol Obstet. 1990;170:245-248.

[13]Buntain WL, Gould HR, Maull KI. Predictability of splenic salvage by computed tomography. J trauma 1988;28:24-31.

[14] Keller MS, Vane DW. Management of pediatric blunt splenic injury: comparison of pediatric and adult trauma surgeons. J Pediatr Surg. 1995;30:221-225.

[15] Sherman NJ, Asch MJ. Conservative surgery for splenic injuries. Pediatrics. 1978; 61: 267–271.

[16] Powell M, Courcoulas A, Gardner M, et al. Management of blunt splenic trauma: significant differences between adults and children. Surgery. 1997; 122: 654–660.

[17] Konstantakos AK, Barnoski AL, Plaisier BR, Yowler CJ, Fallon WF, Malangoni MA. Optimizing the management of blunt splenic injury in adults and children. Surgery 1999;126:805-813.

[18] Pachter HL, Guth AA, Hofstetter SR, Spencer FC. Changing patterns in the management of splenic trauma: the impact of nonoperative management. Ann Surg. 1998; 227: 708–719.

[19] Alonso M, Brathwaite C, Garcia V, et al. Practice management guidelines for the nonoperative management of blunt injury to the liver and spleen: EAST Practice Parameter Workgroup for Solid Injury Management.

[20] Resciniti A, Fink MP, Raptopoulous V, Davidoff A, Silva WE. Nonoperative treatment of adult splenic trauma: development of computed tomographic scoring system that detects appropriate candidates for expectant management. J Trauma. 1988; 28: 828–831

[21] Cathey KL, Brady WJ Jr, Butler K, Blow O, Cephas GA, Young JS. Blunt splenic trauma: characteristics of patients requiring urgent laparotomy. Am Surg. 1998; 64: 450–454.

[22] Starnes S, Klein P, Magagna L, Pomerantz R. Computed tomographic grading is useful in the selection of patients for nonoperative management of blunt injury to the spleen. Am Surg. 1998; 64: 743–749.

[23] Cocanour CS, Moore FA, Ware DN, Marvin RG, Clark JM, Duke JH. Delayed complications of non operative management of blunt splenic trauma. Arch Surg.1998;133:619-625.

[24] Kohn JS, Clark D, Isler RJ, Pope CF. Is computed tomographic grading of splenic injury useful in the nonsurgical management of blunt trauma? J Trauma. 1994;36:385-390.

[25] Sutyak JP, Chiu WC, D'Amelio LF, Amorosa JK, Hammond JS. Computed tomography is inaccurate in estimating the severity of adult splenic injury. J Trauma. 1995;39:514-518.

[26] Malangoni MA, Cue JI, Fallat ME, Willing SJ, Richard JD. Evaluation of splenic injury by computed tomography and its impact on treatment. Ann Surg.1990;210:592-599.

[27] Hunt JP, Lentz CW, Cairns BA et al. Management and outcome of splenic injury : the results of a five-year statewide population based study. Am Surg. 1996;62:911-917.

[28] Rosner F. The spleen in the Talmud and other early Jewish writings. Bull Hist Med 1972;46:82-85.

[29] Sherman R. Perspectives in the management of trauma of the spleen: 1979 presidential address, AAST: J trauma 1980;20:1-13.

[30] Sherman R. Management of trauma of the spleen. Adv Surg 1984;17:37-71.

[31] Johnson JB: Splenectomy. Ann Surg 1908;48:50-54.

[32] Diamond LK. Splenectomy in childhood and the hazard of overwhelming infection. Pediatrics 1969;43:886-889.

[33] Benoist S. Les complications à moyen et long terme de la splénecomie. Ann Chir 2000, 125 ;317.

[34] Schwartz, P. E., Sterioff, S., Mucha, P. et al.: Postsplenectomy sepsis and mortality in adults. Jama 1982, 248: 2279,

[35] Cullingford, G. L., Watkins, D. N., Watts, A. D. et al.: Severe late postsplenectomy infection. Br J Surg 1991, 78: 716,

[36] Altamura, M., Caradonna, L., Amati, L. et al.: Splenectomy and sepsis: the role of the spleen in the immune-mediated bacterial clearance. Immunopharmacol Immunotoxicol 2001, 23: 153,

[37] Holdsworth, R. J., Irving, A. D., Cuschieri, A.: Postsplenectomy sepsis and its mortality rate: actual versus perceived risks. Br J Surg, 1991, 78: 1031,

[38] Read, R. C., Finch, R. G.: Prophylaxis after splenectomy. J Antimicrob Chemother, 33: 4, 1994

[39] Morgenstern L, Shapiro SJ. Techniques of splenic conservation. Arch Surg 1979;114:449-454.

[40] Buntain WL, Lynn HB. Spenorrhaphy: changing concepts for traumatized spleen. Surgery 1979;86:748-60.

[41] Cooney DR, Dearth JC, Swanson SE et al. Relative merits of partial splenectomy, splenic reimplantation, and immunization in preventing postsplenectomy infection. Surgery 1971;6:565-570.

[42] Feliciano DV, Bitonde CG, Mattox KL et al. A four year experience with splenectomy versus splenorrhaphy. Ann Surg 1985;201:568-576.

[43] Feliciano DV, Spujt-Patrinely V, Burch JM et al. Splenorrhaphy: the alternative. Ann Surg 1990;211:569-582.

[44] Douglas GJ, Simpson JS. The conservative management of splenic trauma. J Pediatr Surg 1971;6:565-570.

[45] Holmes, J. H. t., Wiebe, D. J., Tataria, M. et al.: The failure of nonoperative management in pediatric solid organ injury: a multi-institutional experience. J Trauma 2005, 59: 1309,

[46] Harbrecht, B. G.: Is anything new in adult blunt splenic trauma? Am J Surg 2005, 190: 273,

[47] Guillon, F., Borie, F., Millat, B.: Les traumatismes de rate. J Chir 2000 (Paris), 137: 205,

[48] Ravo, B., Ger, R.: Splenic preservation with the use of a stapling instrument: a preliminary communication. J Trauma 1988, 28: 115,

[49] McClusky DA, Skandalakis LJ, Colborn GL, Skandalakis JE. Tribute to a triad: history of splenic anatomy, physiology and surgery: part I. World J Surg 1999;23:311-325.

[50] McClusky DA, Skandalakis LJ, Colborn GL, Skandalakis JE. Tribute to a triad: history of splenic anatomy, physiology and surgery: part II. World J Surg 1999;23:514-526.

[51] Liu DL, Xia S, Xu W, Ye Q, Gao Y, Qian J. Anatomy of vasculature of 850 spleen specimens and its applications in partial splenectomy. Surgery 1996;119:27-33.

[52] Upadhyaya P, Nayak NC, Moitra S. Experimental study of splenic trauma in monkeys. J Pediatr Surg 1971;6:767-773.

[53] Chadburn A. The spleen: anatomy and anatomical function. Semin Hematol 2000;37:13-21

[54] Eichner ER: Splenic function: normal, too much and too little. Am J Med 1979;66:311-320

[55]Chen LT. Microcirculation of the spleen: An open or closed circulation? Science 1978; 201:157-159.

[56] Moore EE, Cogbill TH, Jurkovich GJ, Shackford SR, Malangoni MA, Champion HR. Organ injury scaling: spleen and liver (1994 revision). J Trauma. 1995; 38: 323–324.

[57] Nix JA, Costanza M, Daley BJ et al. The outcome of current management of splenic injuries. J Trauma 2001;50:835-842.

[58] Heil and L. Rivera *et al.*, Blunt splenic injury in adults Multi-institutional study of the Eastern Association for the Surgery of Trauma, J Trauma 2000, 49, 177–189

[59] Bee TK, Croce MA, Miller PR, Pritchard FE, Fabian TC. Failures of splenic nonoperative management: is the glass half empty or half fully? J Trauma 2001;50:230-236.

[60] Cocanour CS, Moore FA, Ware DN et al. Age should not be a consideration for non-operative management of blunt splenic injury. J Trauma 2000;48:606-612.

[61] Harbrecht, B. G.: Is anything new in adult blunt splenic trauma? Am J Surg 2005, 190: 273,

[62] Hagiwara, A., Fukushima, H., Murata, A. et al.: Blunt splenic injury: usefulness of transcatheter arterial embolization in patients with a transient response to fluid resuscitation. Radiology 2005, 235: 57,

[63] Haan, J. M., Biffl, W., Knudson, M. M. et al.: Splenic embolization revisited: a multicenter review. J Trauma 2004, 56: 542,

[64] Gaarder, C., Dormagen, J. B., Eken, T. et al.: Nonoperative management of splenic injuries: improved results with angioembolization. J Trauma 2006, 61: 192,

[65] Owens, C. A., Alkadri, A., Yaghmai, B. et al.: Massive intraperitoneal hemorrhage from traumatic intrasplenic pseudoaneurysms: treatment using superselective embolotherapy. Int Surg 2001, 86: 201,

[66] Paya, K., Wurm, J., Graf, M. et al.: Intrasplenic posttraumatic pseudoaneurysm secondary to spleen-salvaging surgery. J Trauma 2002, 52: 783,

[67] Liu, P. P., Lee, W. C., Cheng, Y. F. et al.: Use of splenic artery embolization as an adjunct to nonsurgical management of blunt splenic injury. J Trauma 2004, 56: 768,

[68] Ekeh, A. P., McCarthy, M. C., Woods, R. J. et al.: Complications arising from splenic embolization after blunt splenic trauma. Am J Surg 2005, 189: 335,

[69] Mebius R.E., Kraal G. Structure and function of the spleen. Nature reviews Immunology 2005;5: 606-616.