UNIVERSITÉ DE GENÈVE

Archive ouverte UNIGE
https://archive-ouverte.unige.ch

Article professionnel | Article | 2020

Published version | Open Access

This is the published version of the publication, made available in accordance with the publisher's policy.

Atteintes de la sphère ORL et cervicofaciale dans la maladie à IgG4

Liard, Yannick; Nigolian, Haig; Lobrinus, Johannes Alexander; Lenoir, Vincent; Becker, Minerva; Nieke, Jan Philipp; Seebach, Jorg Dieter; Landis, Basile Nicolas; Guinand, Nils

How to cite

LIARD, Yannick et al. Atteintes de la sphère ORL et cervicofaciale dans la maladie à IgG4. In: Revue médicale suisse, 2020, vol. 16, n° 709, p. 1870–1875.

This publication URL: https://archive-ouverte.unige.ch/unige:143424

© This document is protected by copyright. Please refer to copyright holder(s) for terms of use.

Atteintes de la sphère ORL et cervico-faciale dans la maladie à IgG4

Drs YANNICK LIARD[a], HAÏG NIGOLIAN[b], JOHANNES ALEXANDER LOBRINUS[c], VINCENT LENOIR[d], Pre MINERVA BECKER[d], JAN PHILIPP NIEKE[b], Prs JÖRG D. SEEBACH[b], BASILE LANDIS[a] et Dr NILS GUINAND[a]

Rev Med Suisse 2020; 16: 1870-5

Rare et encore peu connue, la maladie à immunoglobuline G4 (IgG4) est multiorganique et se manifeste fréquemment dans la sphère oto-rhino-laryngologique et cervico-faciale. Dans ces cas, les glandes lacrymales et salivaires sont les plus fréquemment touchées, présentant des tuméfactions, infiltrations et pseudo-tumeurs. Le diagnostic reste un défi; il repose sur des critères cliniques, sérologiques, radiologiques et histopathologies qui visent à la distinguer des nombreuses maladies de présentations cliniques similaires. À l'histologie, on retrouve un infiltrat lymphoplasmocytaire riche en plasmocytes IgG4+, une fibrose storiforme et des phlébites oblitérantes. Les glucocorticoïdes sont la première ligne de traitement et peuvent être associés à d'autres immunosuppresseurs. Le pronostic est favorable si le traitement est initié rapidement. Les récidives sont courantes. Un retard diagnostique peut avoir des conséquences multi-organiques sévères.

ENT and head and neck manifestations of the IgG4-related disease

IgG4-related disease is a rare multi-organic inflammatory disease that frequently involves the ENT and head and neck areas. In these cases, salivary gland and lacrimal gland involvement is very common and includes enlargement, infiltration, and formation of pseudo-tumours. Diagnosis of IgG4 related disease remains a challenge and relies on several clinical, serological, radiological and histo-pathological criteria to differentiate from other diseases with similar clinical presentation. Histology reveals IgG4 positive lymphoplas-mocytic infiltrates, storiform fibrosis and obliterative phlebitis. Glucocorticoids are the first line of treatment and can be combined with other immunosuppressants. The prognosis is favorable if treatment is initiated early. Recurrences are common. Delay in diagnosis can have severe multi-organic consequences.

INTRODUCTION

Encore méconnue des praticiens oto-rhino-laryngologistes (ORL), la maladie à immunoglobuline G4 (IgG4) est une maladie fibro-inflammatoire. Suggérée en 2001 suite à la mise en évidence d'un taux sérique élevé d'IgG4 chez des patients avec pancréatite sclérosante,[1] elle est définie comme maladie systémique en 2003, suite à la mise en évidence d'atteintes extrapancréatiques caractéristiques chez des patients pris en charge pour une pancréatite auto-immune.[2] Responsable d'atteinte souvent multisystémique, synchrone ou méta-chrone,[3] elle touche dans plus de la moitié des cas la sphère ORL et cervico-faciale,[4] ce qui en fait la deuxième atteinte la plus fréquente après le pancréas.[5] Caractérisée par l'apparition d'une ou plusieurs lésions tissulaires, sous forme d'une tuméfaction indolente, ou plus rarement d'une lésion infiltrative, l'histologie révèle un infiltrat lymphoplasmocytaire riche en plasmocytes IgG4+, une fibrose d'aspect caractéristique (storiforme) et souvent des phlébites oblitérantes.[6] De manière inconstante, une élévation des IgG4 sérique est mise en évidence[7] mais est absente chez 30 à 49% des patients.[4] Rare et de présentation variable, la maladie à IgG4 reste un défi diagnostique, notamment en raison de sa proximité en termes de présentation clinique avec d'autres pathologies, auto-immunes, inflammatoires ou néoplasiques, telles que le syndrome de Sjögren, les vasculites associées aux anticorps anticytoplasme des polynucléaires neutrophiles (ANCA), ou les lymphomes.[8,9] L'association de critères cliniques, sérologiques, radiologiques et histopathologiques d'exclusion et d'inclusion permet d'orienter le clinicien.[10] Dans la littérature, les noms donnés à cette pathologie sont nombreux et font l'objet d'un article de consensus.[11] Afin d'alléger la lecture nous avons retenu «maladie à IgG4».

Cet article vise à mettre en évidence la diversité des atteintes de la sphère ORL et cervico-faciale en lien avec la maladie à IgG4 et d'en préciser les aspects cliniques et thérapeutiques.

VIGNETTE CLINIQUE

Il y a quatre ans, à l'âge de 38 ans, une patiente présente des céphalées rétro-orbitaires, une cécité unilatérale, une névralgie trigéminale, le tout du côté gauche, sans autre symptôme. La prise en charge initiale a lieu en Espagne où le bilan radiologique est suggestif d'une sphénoïdite gauche avec extension au sinus caverneux. Après quatre semaines d'antibiothérapie et de corticothérapie, les symptômes, hormis la baisse de l'acuité visuelle, régressent mais récidivent dès l'arrêt du traitement. Du tissu inflammatoire sans germe est retrouvé lors de l'exploration endoscopique du sinus sphénoïde. Le diagnostic de syndrome de Tolosa-Hunt est retenu. La situation clinique est stable avec un traitement minimum de 15 mg/jour de prednisone per os. À son arrivée à Genève, fin 2017, un bilan radiologique de contrôle par

[a]Service d'ORL et de chirurgie cervico-faciale, Département des neurosciences cliniques, HUG, 1211 Genève 14, [b]Service d'immunologie et d'allergologie, Département de médecine, HUG, 1211 Genève 14, [c]Service de pathologie clinique, Département diagnostique, HUG, 1211 Genève 14, [d]Service de radiologie, Département diagnostique, HUG, 1211 Genève 14
yannick.liard@hcuge.ch | haig.nigolian@hcuge.ch
johannes.a.lobrinus@hcuge.ch | vincent.lenoir@hcuge.ch
minerva.becker@hcuge.ch | jan@bauer-nieke.de | joerg.seebach@hcuge.ch
basile.landis@hcuge.ch | nils.guinand@hcuge.ch

CT-scan et IRM est réalisé et montre une progression de l'infiltration du sinus caverneux et du cavum de Meckel, ainsi qu'une infiltration pachyméningée temporo-polaire gauche, de la fissure orbitaire inférieure, de la grande aile du sphénoïde avec extension le long de la tente du cervelet ainsi qu'une atteinte périneurale du nerf optique, du nerf trijumeau (V2/V3) et du nerf auriculo-temporal gauche, un comblement quasi complet du sinus sphénoïde gauche avec rehaussement de la muqueuse et un comblement de l'apex pétreux suggérant le diagnostic de maladie à IgG4 sans modification du traitement. À la suite d'un nouveau déménagement, la patiente est perdue de vue jusqu'en septembre 2019, intervalle durant lequel un traitement de méthotrexate concomitant est introduit. À son retour, les traitements sont progressivement diminués suite à la bonne évolution clinique et radiologique documentée par IRM faisant état d'une nette régression des signes en dehors d'une atrophie progressive du nerf optique et de la persistance d'une atteinte inflammatoire du sinus sphénoïde gauche. Dans le cadre de récidives des douleurs hémifaciales, un CT-scan en mars 2020 (figure 1) montre un comblement oto-mastoïdien gauche avec lyse osseuse du toit de la mastoïde. Une mastoïdectomie avec biopsie est réalisée. La biopsie est compatible avec une maladie à IgG4. En raison d'effets secondaires tels que prise de poids importante, d'insomnies et d'une acné en lien avec la corticothérapie, la patiente bénéficie d'un traitement de rituximab actuellement en cours. L'évolution est progressivement favorable.

ÉPIDÉMIOLOGIE

L'épidémiologie de la maladie à IgG4 n'est qu'imparfaitement connue, avec une prévalence, très probablement sous-estimée,[9] d'environ 0,28 à 1,08 cas pour 100 000 personnes.[12] Le ratio homme-femme est compris entre 2,8 et 3,5:1[5] mais chute à 1:1 pour les cas avec une atteinte des organes de la tête et du cou.[13] Il s'agit d'une pathologie qui est diagnostiquée typiquement dans la 5e décennie.[14] Il existe également des cas décrits chez l'enfant de présentation clinique similaire à l'adulte.[15] Aux HUG, le diagnostic de maladie à IgG4 a été évoqué chez 97 patients adultes entre 2012 et 2018. Le diagnostic a été confirmé chez 16 d'entre eux, dont 8 présentaient une atteinte de la sphère ORL et cervico-faciale.[16]

FIG 1 — **CT-scan en coupes fines du rocher gauche montrant une atteinte mastoïdienne**

Les coupes axiale (A), coronale (B) et sagittale (C) montrent un comblement des cellules mastoïdiennes gauches associé à une destruction osseuse au niveau du tegmen mastoïdien (flèches), localisation de la lésion récidivante et cible de la biopsie.

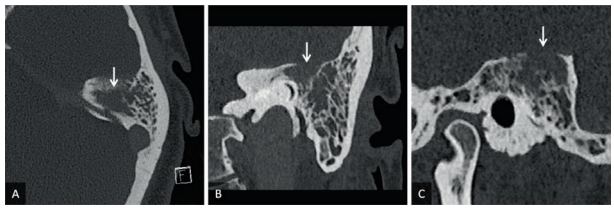

PRÉSENTATION CLINIQUE AVEC ATTEINTE DE LA SPHÈRE ORL ET CERVICO-FACIALE

La présentation clinique est très variable, souvent subaiguë, et l'évolution peut être discontinue. Typiquement, on retrouve une tuméfaction le plus souvent symétrique d'une ou plusieurs paires de glandes salivaires ou lacrymales. Une perte pondérale ainsi qu'une asthénie peuvent être initialement présentes. Il n'y a en général pas de fièvre associée.[9] Dans 10% des cas, une atteinte multiorganique est présente (**tableau 1**).[5]

Maladie de l'orbite à IgG4

L'ensemble des unités anatomiques de l'orbite peut être atteint. 17% des patients avec une maladie à IgG4 présentent une atteinte de cette région.[17] Elle peut être difficile à différencier d'une pathologie maligne, en particulier en cas d'atteinte unilatérale et diffuse rendant la biopsie mandataire.[18]

Dacryoadénite à IgG4

Initialement connue sous le terme de dacryoadénite sclérosante chronique, il s'agit de la présentation la plus fréquente. Elle peut être unique ou associée à une atteinte des glandes salivaires majeures dans le cas du syndrome de Mikulicz. Elle se manifeste par une tuméfaction non douloureuse de la paupière supérieure, une ptose et moins fréquemment par une exophtalmie.[5]

Inflammation idiopathique de l'orbite à IgG4

L'inflammation idiopathique de l'orbite est un groupe hétérogène de pathologies dont 23 à 52% pourraient être une manifestation d'une maladie à IgG4.[19] Elle se manifeste par une atteinte plus ou moins étendue de la graisse intra ou extraconale et des muscles oculomoteurs[19] pouvant occasionner des troubles de l'oculomotricité et une diplopie. L'effet de

TABLEAU 1 — **Atteintes de la sphère ORL et cervico-faciale par région**

IgG4: immunoglobuline G4.

Atteinte	Formes particulières
Maladie de l'orbite à IgG4	
• Dacryoadénite à IgG4 • Inflammation idiopathique de l'orbite à IgG4	• Syndrome de Mikulicz
Maladie des glandes salivaires à IgG4	
• Sialadénite à IgG4	• Syndrome de Mikulicz • Tumeur de Küttner
Maladie de la thyroïde à IgG4	
• Thyroïdite à IgG4	• Variante fibrosante de la thyroïdite d'Hashimoto • Thyroïdite de Riedel
Maladie de la base du crâne à IgG4	
	• Atteinte de l'os temporal à IgG4
Maladie naso-sinusienne à IgG4	
	• Masse invasive des sinus • Masse invasive du septum • Infiltration muqueuse
Maladie des ganglions à IgG4	

masse peut occasionner une obstruction des voies lacrymales ou une compression des nerfs crâniens de la région orbitaire. Une hypoesthésie par compression du trijumeau est généralement réversible avec les traitements.[9] L'atteinte du nerf optique, qui semble être exceptionnelle, est quant à elle associée à un mauvais pronostic.[5]

Sialadénite à IgG4

Jusqu'à 40% des patients avec une maladie multisystémique ont une atteinte des glandes salivaires majeures ou mineures; c'est aussi le cas de 22,2% des patients avec atteinte isolée de la sphère ORL et cervico-faciale.[20] La glande sous-mandibulaire est touchée dans 14% des cas. La glande parotide est atteinte dans 4% des cas. Les glandes sous-linguales ou mineures représentent moins de 1% des cas.[5] Une xérostomie est généralement présente, mais est moins sévère que dans le syndrome de Sjögren et, contrairement à ce dernier, elle a tendance à s'améliorer avec les traitements. Il n'y a pas de xérophtalmie associée.[9] L'atteinte peut être multiglandulaire dans le syndrome de Mikulicz ou ne toucher qu'une glande comme dans la plupart des cas de tumeur de Küttner.

Syndrome de Mikulicz

Il s'agit de l'association de dacryoadénites et sialadénites à IgG4 qui se manifeste par une tuméfaction non douloureuse, bilatérale et symétrique des glandes sous-mandibulaires, parotides et lacrymales. Le diagnostic est évoqué si l'atteinte est persistante dans au moins 2 des 3 paires de glandes.[21] Initialement reconnue comme un sous-type de maladie de Sjögren, elle est maintenant individualisée suite à la mise en évidence successive de différences notables concernant l'épidémiologie, les marqueurs sérologiques, ainsi que la régression des symptômes sous traitement.[21]

Sialadénite sclérosante chronique – Tumeur de Küttner

Entité rare qui touche principalement la glande sous-mandibulaire, elle se présente comme une tuméfaction ferme, le plus souvent unilatérale.[20] Le diagnostic est évoqué si l'atteinte est présente depuis au moins 3 mois et sans explication alternative telle que la sialolithiase, la sténose des voies excrétrices ou une néoplasie, dont elle peut être difficile à différencier.[21] Dans les faits, il semble que cette pathologie soit associée à des sialolithiases, qui lui sont probablement secondaires.[21]

Thyroïdite à IgG4

La prévalence de l'hypothyroïdie est haute chez les patients atteints de maladie à IgG4.[22] Deux types d'atteintes se distinguent. La thyroïdite de Riedel, bien établie comme faisant partie du spectre de la maladie à IgG4, et la variante fibrosante de la thyroïdite d'Hashimoto, dont l'étiologie est encore débattue.

Variante fibrosante de la thyroïdite d'Hashimoto

La variante fibrosante de la thyroïdite d'Hashimoto représente moins de 10% des cas de thyroïdite auto-immune chronique.[23] Les patients présentent une tuméfaction ferme du cou, occasionnant des symptômes compressifs et une hypothyroïdie.[24] Dans un certain nombre de cas, l'histologie est compatible avec une maladie à IgG4.[24] Contrairement à la thyroïdite de Riedel, la fibrose reste localisée à la glande, sans dépassement capsulaire.[24] Selon les critères diagnostiques établis en 2019, une thyroïdite d'Hashimoto isolée n'est pas considérée comme étant une maladie à IgG4.[10]

Thyroïdite fibrosante invasive – Thyroïdite de Riedel

Il s'agit d'une forme extrêmement rare d'atteinte thyroïdienne.[25] Elle se manifeste par un goitre ferme, d'installation progressive, pouvant occasionner des symptômes compressifs tels que la dyspnée, la dysphagie ou la dysphonie par atteinte des nerfs récurrents. La fibrose totale ou partielle de la glande s'étend typiquement aux tissus avoisinants et peut infiltrer la trachée, la musculature prélaryngée, le médiastin ou encore les glandes parathyroïdes, occasionnant une hypoparathyroïdie.[26] Une thyroïdectomie est souvent réalisée, d'une part afin d'exclure une pathologie néoplasique, d'autre part pour soulager les symptômes compressifs.[27]

Base du crâne

L'atteinte de la base du crâne à IgG4 n'est rapportée que dans de petites séries de cas dont le premier a été publié seulement en 2010.[28] Elle peut se présenter comme une lésion mimant une tumeur au niveau du sinus sphénoïde, du sinus caverneux, du cavum de Meckel, du clivus, de la fosse ptérygo-palatine, de la mastoïde ou de la selle turcique.[29] Les symptômes sont généralement en lien avec le lieu de la lésion et comprennent céphalées et atteinte des nerfs crâniens par compression.

Os temporal

Seuls quelques cas sont décrits dans la littérature, sous forme d'une masse occupant la mastoïde, parfois avec destruction osseuse[30,31] ou de l'oreille moyenne, occasionnant des symptômes comprenant otalgie, mastoïdites récidivantes, atteinte auditive de transmission ou de perception.[29]

Région naso-sinusienne

L'atteinte de la région naso-sinusienne est rare. Elle semble plus fréquente chez les hommes. Deux types d'atteinte semblent être distincts, la première sous forme d'une masse invasive avec destruction des structures naso-sinusiennes, la seconde sous forme d'infiltration muqueuse pouvant mimer une rhinosinusite chronique.[19] Elle peut se manifester par une obstruction nasale, des douleurs faciales ou des épistaxis.[32]

Masse invasive de la région naso-sinusienne

Quelques rapports de cas font état de masses des sinus paranasaux ou du septum mimant des tumeurs, associées à une destruction osseuse.[33] Le sinus maxillaire est le plus fréquemment atteint, suivi de l'ethmoïde, du septum puis du sinus sphénoïde.[32]

Muqueuse

Certains patients atteints de maladie à IgG4 présentent des symptômes pouvant évoquer une rhinosinusite chronique, ceci en l'absence de lésion macroscopiquement identifiable de la région naso-sinusienne. L'histologie de la muqueuse nasale démontre une infiltration par des plasmocytes IgG4+ significativement plus importante en comparaison avec un groupe contrôle atteint de rhinosinusite chronique.[34] Une

hyposmie était présente chez 20 patients sur 44 présentant un syndrome de Mikulicz, avec pour seule anomalie sino-nasale un infiltrat muqueux nasal par des plasmocytes IgG4+.[21]

Ganglions

Des adénopathies dans la région de la lésion sont présentes dans 41% des cas, une atteinte distante est plus rare. Leur taille varie de 1 à 3 cm, leur consistance est élastique et elles sont non douloureuses; les adénopathies peuvent être retrouvées chez des patients parfois asymptomatiques. Le diagnostic est difficile, car on ne retrouve pas le même degré de fibrose que dans les autres tissus, les phlébites oblitérantes sont absentes, un infiltrat lymphoplasmocytaire est présent mais il est non spécifique.[9,35]

CRITÈRES DIAGNOSTIQUES

Une mise à jour des critères diagnostiques a récemment été publiée par l'American College of Rheumatology (ACR) et l'European League Against Rheumatism (EULAR). La première étape de la démarche diagnostique (**tableau 2**) comprend les critères d'entrée tels que l'atteinte clinique ou radiologique d'un organe typique ou la preuve histopathologique de l'atteinte d'un de ces organes. La 2e étape (**tableau 3**) comprend un ensemble de critères d'exclusion cliniques, sérologiques, radiologiques, pathologiques et en rapport avec les comorbidités du patient, permettant d'exclure les pathologies pouvant mimer une maladie à IgG4. La 3e étape (**tableau 4**) comprend des critères d'inclusion histologiques, sérologiques, cliniques et radiologiques,[10] ces derniers étant capitaux lors de la recherche d'atteintes ORL, mais aussi lors d'atteintes aortique et/ou rétropéritonéale, du pancréas ou des poumons.

Taux sérique d'IgG4 et plasmablastes circulants

Les IgG4 circulants ne semblent pas jouer un rôle majeur dans cette pathologie. Ils sont élevés seulement dans 51 à 85% des cas[36] mais cette augmentation pourrait être corrélée avec le nombre d'organes touchés et refléter l'activité de la maladie.[37] Une élévation des IgG4 sériques peut être présente dans de nombreuses autres pathologies, y compris malignes,[36] ce qui confère à cette mesure une mauvaise sensibilité et spécificité ainsi qu'une faible valeur prédictive positive.[37] Néanmoins, le taux sérique d'IgG4 pourrait avoir un intérêt dans le monitoring de la réponse aux traitements et pour la détection d'une éventuelle rechute.[38] Par ailleurs, les plasmablastes circulants semblent représenter un marqueur alternatif: rares chez l'individu sain, ils sont augmentés chez les patients avec une maladie active et diminuent après traitement par rituximab.[39]

TABLEAU 2 — **Première étape de la classification (ACR/EULAR)**

Cette étape doit démontrer qu'un cas potentiel de maladie à IgG4 implique au moins 1 des 11 organes possibles d'une manière compatible. Si les critères d'entrée sont remplis, passer à l'étape 2.
[a] Les organes typiques sont les glandes salivaires majeures, l'orbite et les glandes lacrymales, le pancréas, les voies biliaires, les reins, les poumons, l'espace rétropéritonéal et l'aorte, la dure-mère, la glande thyroïde (thyroïdite de Riedel).
IgG4: immunoglobuline G4.
ACR: American College of Rheumatology; EULAR: European League Against Rheumatism.

Étape 1 = Critères d'entrée	Réponses
Atteinte clinique ou radiologique caractéristique d'un organe typique[a] OU Preuve histologique d'un processus inflammatoire accompagné d'un infiltrat lymphoplasmocytaire d'étiologie indéterminée dans un de ces organes	Oui ou non

(*Adapté de réf.* 10).

TABLEAU 3 — **Deuxième étape de la classification (ACR/EULAR)**

Les critères d'exclusion consistent en un total de 32 éléments cliniques, sérologiques, radiologiques et pathologiques qui doivent être appliqués; la présence de l'un de ces critères élimine le patient de la classification des maladies à IgG4. Si aucun des critères d'exclusion n'est rempli, passer à l'étape 3.
ANCA: anticorps anticytoplasme des polynucléaires neutrophiles; ACR: American College of Rheumatology; EULAR: European League Against Rheumatism.

Étape 2 = Critères d'exclusion	Réponses
Cliniques • Fièvre • Pas de réponse aux glucocorticoïdes	Oui ou non
Sérologiques • Leucopénie et thrombocytopénie non expliquées • Éosinophilie périphérique • ANCA positif • Anticorps anti-SSA/Ro ou SSB/La • Anticorps anti-ADN double brin, anti-U1-ribonucléoprotéine ou anti-Smith • Autres anticorps spécifiques • Cryoglobulinémie	
Radiologiques • Élément suspect pour une tumeur ou une infection non investiguée • Progression radiologique rapide • Anomalie des os longs compatible avec une maladie d'Erdheim-Chester • Splénomégalie	
Pathologiques • Infiltrat cellulaire suggérant une pathologie maligne non investiguée • Marqueurs compatibles avec une tumeur myofibroblastique inflammatoire • Infiltration neutrophilique prédominante • Vasculite nécrosante • Nécrose prédominante • Inflammation principalement granulomateuse • Éléments caractéristiques de pathologies histiocytaires ou en lien avec les macrophages	
Comorbidités • Maladie de Castleman multicentrique • Maladie de Crohn ou rectocolite hémorragique (en cas d'atteinte uniquement pancréatobiliaire) • Thyroïdite d'Hashimoto (si seulement la thyroïde est affectée)	

(*Adapté de réf.* 10).

HISTOLOGIE

Variable dans sa présentation clinique, la maladie à IgG4 se caractérise par une relative constance quant à l'aspect histopathologique, ce qui en fait une des clés du diagnostic. Quand une biopsie est possible, son rendement peut être diminué dans les zones difficiles d'accès telles que la base du crâne ou l'orbite. La description typique comprend un infiltrat lymphoplasmocytaire riche en cellules IgG4+ (**figure 2**), une fibrose en rayon dite storiforme et des phlébites oblitérantes. La

TABLEAU 4 **Troisième étape de la classification (ACR/EULAR)**

Application de 8 des critères d'inclusion pondérés portant sur les résultats cliniques, sérologiques et radiologiques ainsi que les interprétations pathologiques. Si les critères d'entrée sont présents, qu'aucun des critères d'exclusion n'est rempli et que le score total des critères d'inclusion est ≥ 20, les critères pour une maladie à IgG4 sont remplis.
IgG: immunoglobuline G; IgG4: immunoglobuline G4.
ACR: American College of Rheumatology; EULAR: European League Against Rheumatism.

Étape 3 = Critères d'inclusion	Scores
Histologie	
• Non contributive	0
• Infiltrat lymphocytaire dense	+4
• Infiltrat lymphocytaire dense et phlébites oblitérantes	+6
• Infiltrat lymphocytaire dense et fibrose storiforme avec ou sans phlébite oblitérante	+13
Immunomarquage	
• Si le ratio IgG4+/IgG est < 41% ou indéterminé avec un nombre de cellules IgG4+/champs au fort grossissement < 10	0
• Si le ratio IgG4+/IgG est ≥ 41% avec un nombre de cellules IgG4+/champs au fort grossissement < 10 ou • Si le ratio IgG4+/IgG est < 41% ou indéterminé avec un nombre de cellules IgG4+/champs au fort grossissement ≥ 10	+7
• Si le ratio IgG4+/IgG est ≥ 41% mais < 71% et le nombre de cellules IgG4+/champs au fort grossissement est ≥ 10 ou • Si le ratio IgG4+/IgG est ≥ 71% avec un nombre de cellules IgG4+/champs au fort grossissement ≥ 10 mais < 51	+14
• Si le ratio IgG4+/IgG est ≥ 71% et avec un nombre de cellules IgG4+/champs au fort grossissement ≥ 51	+16
Taux sérique d'IgG4	
• Normal ou non effectué	0
• Moins de 2× la limite supérieure de la norme	+4
• 2 à 5× la limite supérieure de la norme	+6
• Plus de 5× la limite supérieure de la norme	+11
Atteinte bilatérale des glandes lacrymales, parotides, sous-linguales et sous-mandibulaires	
• Pas d'atteinte	0
• Une paire de glandes	+6
• ≥ 2 paires de glandes atteintes	+14
Thorax	
• Non investigué ou pas d'élément listé	0
• Épaississements péribronchovasculaires ou septaux	+4
• Lésions tissulaires paravertébrales en bande	+10
Pancréas et arbre biliaire	
• Non investigué ou pas d'élément listé	0
• Agrandissement diffus du pancréas (perte de lobulation)	+8
• Agrandissement diffus du pancréas avec anneau hypo-intense périphérique	+11
• Agrandissement diffus du pancréas avec ou sans anneau hypo-intense périphérique et atteinte des voies biliaires concomitantes	+19
Reins	
• Non investigué ou pas d'élément listé	0
• Déficit en complément	+6
• Épaississement du bassinet rénal ou des tissus mous	+8
• Hypodensité corticale bilatérale	+10
Rétropéritoine	
• Non investigué ou pas d'élément listé	0
• Épaississement diffus de la paroi aortique abdominale	+4
• Épaississement tissulaire antérolatéral ou circonférentiel autour de l'aorte infrarénale ou des artères iliaques	+8

(*Adapté de réf.* [10]).

FIG 2 **Atteinte mastoïdienne avec infiltrat lymphocytaire**

A: importante inflammation mixte détruisant l'os (flèche: petit fragment osseux) (coloration hématoxyline et éosine). B: avec de nombreux plasmocytes (coloration hématoxyline et éosine). C: IgG totaux (immunomarquage). D: sous-type IgG4 (immunomarquage).
HE: hématoxyline et éosine; IgG: immunoglobulines G; IgG4: immunoglobulines G4.

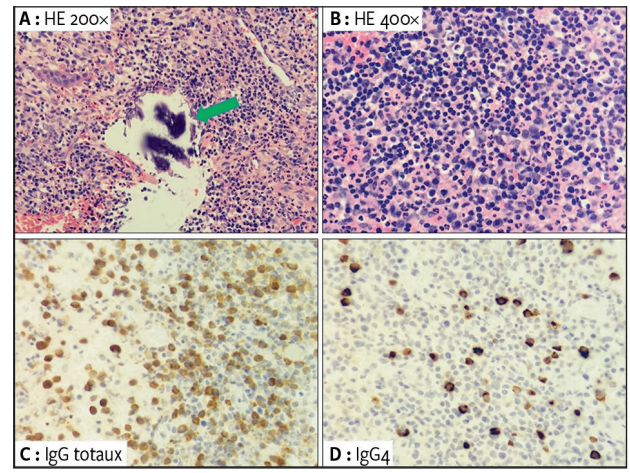

présence de granulome ou d'un infiltrat neutrophilique n'est pas compatible avec cette pathologie.[6]

TRAITEMENT

Le traitement doit être adapté à la clinique, au bilan d'extension initial et aux comorbidités du patient. Il devrait faire l'objet d'un avis en immunologie clinique. Les cas asymptomatiques et sans atteinte d'organes vitaux sont observés. Les corticostéroïdes par voie intraveineuse ou per os sont la première ligne de traitement. Habituellement, des doses de 0,6 mg/kg/jour pendant 2 à 4 semaines sont proposées, suivies d'un schéma dégressif lent sur 2 à 3 mois jusqu'à des doses d'entretien de 2,5 à 5 mg/jour pendant 6 à 12 mois.[40] En raison des effets secondaires des corticothérapies de longue durée, d'autres immunosuppresseurs ont été évalués avec des résultats mitigés.[41] Néanmoins, le rituximab a montré des résultats satisfaisants et peut être utilisé en traitement d'induction ou d'entretien en cas de récidive.[40,42] La chirurgie ciblée sur l'organe lésé lors d'atteinte non contrôlée avec fibrose avancée peut être indiquée.

PRONOSTIC

L'évolution spontanée de la maladie est variable, allant de l'amélioration spontanée à l'atteinte d'organes vitaux pouvant engendrer une comorbidité importante et même le décès.[43] Si les traitements sont instaurés rapidement, les réponses clinique, biologique et radiologique sont favorables. Des récidives surviennent dans la moitié des cas, nécessitant une adaptation des traitements.[44] En dernier lieu, certaines études suggèrent un risque accru de développer une autre néoplasie, ce qui reste à démontrer.[45]

CONCLUSION

Bien que rare, la maladie à IgG4 touche fréquemment la sphère ORL et cervico-faciale. Elle doit être reconnue en raison du risque d'atteinte concomitante d'organes vitaux. Le diagnostic reste un défi clinique et repose sur des critères complexes qui ont pour but de permettre de différencier la maladie à IgG4 de nombreuses pathologies de présentation similaire. La marge d'interprétation inévitable impose une prise en charge multidisciplinaire. Le pronostic est le plus souvent favorable avec une corticothérapie mais peut nécessiter l'adjonction d'autres traitements immunosuppresseurs. Même en cas d'évolution positive, le patient a besoin d'un suivi au long cours en raison des rechutes fréquentes.

Conflit d'intérêts: Les auteurs n'ont déclaré aucun conflit d'intérêts en relation avec cet article.

IMPLICATIONS PRATIQUES

- La maladie à immunoglobuline G4 (IgG4) touche dans plus de la moitié des cas la sphère ORL et cervico-faciale
- Les atteintes des glandes salivaires et lacrymales sont les plus fréquentes, bien que toutes les zones de la sphère ORL et cervico-faciale puissent être touchées
- Le diagnostic de la maladie à IgG4 reste un défi clinique qui se base sur des critères complexes mis à jour récemment
- Un diagnostic et un traitement précoces sont la clé d'un bon pronostic

1 Hamano H, Kawa S, Horiuchi A, et al. High Serum IgG4 Concentrations in Patients with Sclerosing Pancreatitis. N Engl J Med 2001;344:732-8.
2 Kamisawa T, Funata N, Hayashi Y, et al. A new clinicopathological entity of IgG4-related autoimmune disease. J Gastroenterol 2003;38:982-4.
3 Opriță R, Opriță B, Berceanu D, et al. Overview of IgG4 – Related Disease. J Med Life 2017;10:203-7.
4 Wallace ZS, Deshpande V, Mattoo H, et al. IgG4-Related Disease: Clinical and Laboratory Features in One Hundred Twenty-Five Patients. Arthritis Rheumatol 2015;67:2466-75.
5 Mulholland GB, Jeffery CC, Satija P, et al. Immunoglobulin G4-related diseases in the head and neck: a systematic review. J Otolaryngol Head Neck Surg 2015;44:24.
6 Deshpande V, Zen Y, Chan JK, et al. Consensus statement on the pathology of IgG4-related disease. Mod Pathol 2012;25:1181-92.
7 Stone JH, Zen Y, Deshpande V. IgG4-Related Disease. N Engl J Med 2012;366:539-51.
8 Satou A, Notohara K, Zen Y, et al. Clinicopathological differential diagnosis of IgG4-related disease: A historical overview and a proposal of the criteria for excluding mimickers of IgG4-related disease. Pathol Int 2020;70:391-402.
9 **Kamisawa T, Zen Y, Pillai S, et al. IgG4-related disease. Lancet 2015;385:1460-71.
10 Wallace ZS, Naden RP, Chari S, et al. The 2019 American College of Rheumatology/European League Against Rheumatism classification criteria for IgG4-related disease. Ann Rheum Dis 2020;79:77-87.
11 Stone JH, Khosroshahi A, Deshpande V, et al. Recommendations for the nomenclature of IgG4-related disease and its individual organ system manifestations. Arthritis Rheum 2012;64:3061-7.
12 Umehara H, Okazaki K, Masaki Y, et al. A novel clinical entity, IgG4-related disease (IgG4RD): general concept and details. Mod Rheumatol 2012;22:1-14.
13 Zen Y, Nakanuma Y. IgG4-Related Disease: A Cross-sectional Study of 114 Cases. Am J Surg Pathol 2010;34:1812-9.
14 Wang L, Zhang P, Zhang X, et al. Sex disparities in clinical characteristics and prognosis of immunoglobulin G4 – related disease: a prospective study of 403 patients. Rheumatology 2019;58:820-30.
15 Karim F, Loeffen J, Bramer W, et al. IgG4-related disease: a systematic review of this unrecognized disease in pediatrics. Pediatr Rheumatol 2016;14:18.
16 **Pellet L, Coattrenec Y, Moll S, et al. Maladie liée aux IgG4 : l'expérience de Genève. Rev Med Suisse 2019;15:736-41.
17 Ebbo M, Patient M, Grados A, et al. Ophthalmic manifestations in IgG4-related disease: Clinical presentation and response to treatment in a French case-series. Medicine (Baltimore) 2017;96:e6205.
18 Yamamoto M, Hashimoto M, Takahashi H, et al. IgG4 Disease. J Neuroophthalmol 2014;34:393-9.
19 **Thompson A, Whyte A. Imaging of IgG4-related disease of the head and neck. Clin Radiol 2018;73:106-20.
20 Brito-Zerón P, Ramos-Casals M, Bosch X, et al. The clinical spectrum of IgG4-related disease. Autoimmun Rev 2014;13:1203-10.
21 *Himi T, Takano K, Yamamoto M, et al. A novel concept of Mikulicz's disease as IgG4-related disease. Auris Nasus Larynx 2012;39:9-17.
22 Sah RP, Chari ST. Clinical Hypothyroidism in Autoimmune Pancreatitis. Pancreas 2010;39:1114-6.
23 Rotondi M, Carbone A, Coperchini F, et al. DIAGNOSIS OF ENDOCRINE DISEASE: IgG4-related thyroid autoimmune disease. Eur J Endocrinol 2019;180:R175-83.
24 Deshpande V, Huck A, Ooi E, et al. Fibrosing variant of Hashimoto thyroiditis is an IgG4 related disease. J Clin Pathol 2012;65:725-8.
25 Hay ID. Thyroiditis: A Clinical Update. Mayo Clin Proc 1985;60:836-43.
26 Falhammar H, Juhlin CC, Barner C, et al. Riedel's thyroiditis: clinical presentation, treatment and outcomes. Endocrine 2018;60:185-92.
27 Dahlgren M, Khosroshahi A, Nielsen GP, et al. Riedel's Thyroiditis and Multifocal Fibrosclerosis are part of the IgG4-related systemic disease spectrum. Arthritis Care Res 2010;62:1312-8.
28 Masterson L, Del Pero MM, Donnelly N, et al. Immunoglobulin G4 related systemic sclerosing disease involving the temporal bone. J Laryngol Otol 2010;124:1106-10.
29 Marinelli JP, Marvisi C, Vaglio A, et al. Manifestations of Skull Base IgG4-Related Disease: A Multi-Institutional Study. Laryngoscope 2019;epub ahead of print. DOI : 10.1002/lary.28478.
30 Vuncannon JR, Panella NJ, Magliocca KR, et al. Diagnostic Challenges in a Case of IgG4-RD Affecting the Temporal Bone. Ann Otol Rhinol Laryngol 2017;126:241-4.
31 Bittencourt AG, Pereira LV, Junior FC, et al. IgG4-Related Sclerosing Disease of the Temporal Bone. Otol Neurotol 2013;34:e20-1.
32 Vandjelovic ND, Humphreys IM. Immunoglobulin G4-related sclerosing disease of the paranasal sinuses: A case report and literature review. Allergy Rhinol 2016;7:85-9.
33 Hu EK, Parrish C, Wrobel B, et al. Immunoglobulin G4-related disease presenting as an ethmoid and maxillary mass. Ann Allergy Asthma Immunol 2013;111:75-7.
34 Piao Y, Wang C, Yu W, et al. Concomitant occurrence of Mikulicz's disease and immunoglobulin G4-related chronic rhinosinusitis: a clinicopathological study of 12 cases. Histopathology 2016;68:502-12.
35 Bhatti RM, Stelow EB. IgG4-related Disease of the Head and Neck. Adv Anat Pathol 2013;20:7.
36 Brito-Zerón P, Bosch X, Ramos-Casals M, et al. IgG4-related disease: Advances in the diagnosis and treatment. Best Pract Res Clin Rheumatol 2016;30:261-78.
37 Carruthers MN, Khosroshahi A, Augustin T, et al. The diagnostic utility of serum IgG4 concentrations in IgG4-related disease. Ann Rheum Dis 2015;74:14-8.
38 Mahajan VS, Mattoo H, Deshpande V, et al. IgG4-Related Disease. Annu Rev Pathol Mech Dis 2014;9:315-47.
39 Mattoo H, Mahajan VS, Della-Torre E, et al. De novo oligoclonal expansions of circulating plasmablasts in active and relapsing IgG4-related disease. J Allergy Clin Immunol 2014;134:679-87.
40 Kamisawa T, Okazaki K. Diagnosis and Treatment of IgG4-Related Disease. In: Okazaki K. IgG4-Related Disease. Cham: Springer International Publishing; 2016 [cited 2020 Aug 24]. p. 19-33. Disponible sur : link.springer.com/10.1007/82_2016_36.
41 Ardila-Suarez O, Abril A, Gómez-Puerta JA. IgG4-related Disease: A Concise Review of the Current Literature. Reumatol Clin 2017;13:160-6.
42 Carruthers MN, Topazian MD, Khosroshahi A, et al. Rituximab for IgG4-related disease: a prospective, open-label trial. Ann Rheum Dis 2015;74:1171-7.
43 Bledsoe JR, Della-Torre E, Rovati L, et al. IgG4-related disease: review of the histopathologic features, differential diagnosis, and therapeutic approach. APMIS 2018;126:459-76.
44 Takano K, Yamamoto M, Takahashi H, et al. Recent advances in knowledge regarding the head and neck manifestations of IgG4-related disease. Auris Nasus Larynx 2017;44:7-17.
45 Ikeda R, Kurakami K, Ohta N, et al. Malignancies in Patients with IgG4-Related Diseases in Head and Neck Regions. Tohoku J Exp Med 2019;249:285-90.

* **à lire**
** **à lire absolument**